IPF CASEBOOK

特發性肺纖維化案例集

VOL.1

IPF CASEBOOK 中文版

目錄

前言 02

I. IPF 的診斷 05

- 典型的病例 (UIP) 06
- 非典型病例 (疑似 UIP，無蜂巢狀變化) 15
- IPF 併發肺氣腫 21
- 非對稱性 IPF 30
- IPF 併發肺癌 36

II. 不同的特發性肺纖維化 (IPF) 的影像診斷 43

- 末期慢性過敏性肺炎 (CHP) 44
- 藥物誘發之間質性肺病 53
- NSIP（修格蘭氏症候群） 59

III. IPF 的治療方式 65

- 以 nintedanib 治療 IPF 66
- Nintedanib 用於治療 IPF：副作用的處置 73
- IPF 患者的肺臟移植 79

IV. 特發性肺纖維化之臨床病程 87

- 出現急性惡化的 IPF 88
- 末期 IPF 97

「特發特發性肺纖維化」(idiopathic pulmonary fibrosis，IPF) 一詞於 1900 年代中葉首次出現在醫學文獻中，原為胸腔科醫師與放射科醫師用於指稱原因不明的纖維化性肺炎。此綜合症之診斷現在稱為特發性間質性肺炎 (idiopathic interstitial pneumonias，IIP)，包含 IPF 以及數種其他疾病，例如伴隨結締組織疾患 (connective tissue disorders，CTD) 與纖維化過敏性肺炎 (hypersensitivity pneumonitis，HP) 的間質性肺病 (interstitial lung disease，ILD)。這些疾病經常被臨床醫師誤認為 IPF，因為其臨床表現與放射攝影時的外觀相近。 過去數十年在組織病理學上的進展，已為當今的特發性間質性肺炎 (IIP) 臨床病理學分類鋪好了路。現在已經知道 IPF 應專指患有尋常性間質性肺炎 (usual interstitial pneumonia，UIP) 的病人。台灣胸腔暨重症加護醫學會 (TSPCCM) 設有 IIP 工作小組。此工作小組致力於為參與 IIP 之診療的所有醫師擬定相關教育計畫與材料。本 IPF 案例集為 TSPCCM 所撰寫之一系列出版品的第一個。內容包括 13 個 IPF 病例與其詳細的臨床、實驗室、影像學與病理資料，我們相信讀者會發現本案例集非常實用且有幫助。



余忠仁 醫師（博士）

台灣胸腔暨重症加護醫學會會長
國立台灣大學醫學院教授
國立台灣大學附設醫院副院長

本 IPF 案例集 (IPF CASEBOOK) 的學習單元透過對高解析電腦斷層影像解讀，針對我們目前對此疾病的瞭解提供簡明回顧整理，並提供關於此疾病之診斷與治療的有用資料，將有助於臨床實務的進行，並對醫學文獻有重大的貢獻。 每一章皆包含重點整理與摘要，幫助臨床醫師取得各種關於 IPF 之診斷與治療議題的最新資訊。除了列出最新的知識以外，每一章中亦提供台灣的臨床經驗摘要，並指出未來此領域的研究需要。本 IPF 案例集是一本重要的新教科書，可幫助讀者更加瞭解當 IPF 症狀持續進展時的放射學特徵與自然病程。

張允中 醫師（博士）

中華民國放射線醫學會 (RSROC) 會長
國立台灣大學醫學院放射線科教授兼主任
國立台灣大學附設醫院影像醫學部主任

特發性肺纖維化 (IPF) 是一種影響肺泡並導致嚴重肺臟損傷的疾病；特發性表示起源或原因不明。醫生應熟知此疾病的早期階段與症狀，以便及時施行治療策略與提供最好的治療。

本 IPF 案例集為全彩色的影像與圖表，可用於強調與總結 IPF 的各個關鍵面向。為胸腔科醫師與其他醫護人員提供便捷優秀的參考工具。

每一章皆包含重點整理與摘要，幫助臨床醫師取得各種關於 IPF 之診斷與治療議題的最新資訊。除了列出最新的知識以外，每一章中亦皆指出此領域未來仍有待研究的不足之處。

所描述的病例皆突顯 IPF 在其症狀表現、病史與臨床病程上的異質性，並且附有關於此疾病在實際臨床上之診斷與治療狀況的專家洞見。

希望本書與由該領域專家所撰寫之許多卓越且提供豐富資訊的章節，將可作為一個能夠激起更多人對此難解疾病之興趣的平台。

Hao-Chien Wang 王鶴健

王鶴健 醫師 (博士)

國立台灣大學醫學院內科教授

國立台灣大學附設醫院重症加護病房主任

I. IPF 的診斷

IPF 的診斷

IPF 的定義為不明原因的慢性、漸進性之纖維化間質性肺疾病，主要發生於較年長者且侷限於肺部。2011 年 ATS、ERS、JRS 與 ALAT 的聲明顯示在 IPF 診斷上已有重大進展：具體而言，電腦斷層掃描即可單獨用於診斷 UIP，無須組織學確認。重要的是，電腦斷層掃描亦可提供可進一步將 IPF 病人分類為不同次族群與不同臨床表現型的其他資訊。本章將介紹 UIP、疑似 UIP 與 UIP 合併肺氣腫的病例，以及不對稱分布的 UIP 型態，並針對每個病例提出臨床實用建議。

典型的病例 (UIP)

特發性肺纖維化典型病例

黃堂修 醫師

胸腔科，
內科部，
國立成功大學醫學院附設醫院，
臺灣 , 台南市

臨床精要

- IPF 是一種發生於年長者（大多 >50 歲）的疾病，且男多於女。
- 在為疑似 IPF 病人進行評估時，全面的病史評估與詳細的檢查，對於危險因子以及典型症狀與病徵的確認，以及其他肺部可能病因的排除，皆極為關鍵。肺功能檢測與高解析電腦斷層 (HRCT) 為兩種最重要的 IPF 診斷檢測工具。
- 根據最新的準則，除了相符的臨床表現與典型的肺功能檢測發現以外，IPF 的確診還需要下列條件：
  - UIP ／ ILD 之其他可能病因的排除；
  - 對於無法接受外科手術肺切片檢查的病人，HRCT 需要有顯示 UIP 型態
  - 對於接受外科手術肺組織切片檢查的病人，需同時有顯示 UIP 型態的 HRCT 與病理檢查結果。
- 由相關的專科醫師進行多專科評估將有助確診並建立正確的治療策略，是最新準則所強烈建議的做法。

病人概況

病例介紹

病人為住在南台灣的 71 歲男性退休高中老師。在 2014 年 12 月首次被轉診至本院的胸腔科門診。就醫時的症狀為活動相關呼吸困難 (mMRC 量表分數 1) 與間歇性乾咳。他的症狀慢慢惡化，且與姿勢或季節的變化無關。他沒有發燒以及皮膚或關節的症狀，指尖遇冷時不會變色，也沒有眼睛乾澀與口乾的情形。

疾病史

- 有 胃食道逆流 GERD（於 2015 年確診，隨後接受 PPI 與 H_2- 阻斷劑治療）、嚴重主動脈狹窄（2004 年接受機械性心臟瓣膜置換之後的狀態）、高血壓、血脂異常、第二型糖尿病與第三期慢性腎衰竭的病史
- 有抽菸歷史（持續 20 年以上每天半包；2015 年戒菸），無藥物濫用記錄
- 無特殊家族病史

理學檢查

- SpO_2: 在環境空氣中休息時為 95%
- 心跳規律，每分鐘 85 下 (bpm)
- 吸氣時雙肺底部有「細囉音」(類似魔術氈撕開聲)，無喘鳴或乾囉音
- 無四肢無力或水腫
- 無手指變形或杵狀指
- 無皮疹、皮膚龜裂或指端皮膚硬化

實驗室檢驗結果（列出檢測時間與 IPF 診斷日期最接近的資料）

日期	日期	結果	標準值
2014/02	白血球 (10^3/uL)	9.8	3.4-9.1
	嗜中性球 (%)	73.6	43.0-64.0
	嗜酸性球 (%)	1.3	0.0-6.0
	嗜鹼性球 (%)	0.6	0.0-1.0
	單核細胞 (%)	8.8	3.0-9.0
	淋巴細胞 (%)	15.7	27.0-47.0
	血紅素 (g/dL)	13.9	13.5-17.0
	血小板 (10^3/uL)	220	138-353
2015/06	肌酸酐 (mg/dL)	2.27	0.70-1.20
	丙氨酸轉胺酶，[[ALT] (U/L)	21	10-50
	白蛋白／總蛋白 (g/dL)	4.4 / 8.1	3.50-5.50 / 6.4-8.3
	肌酸酐激酶，[CK] (U/L)	140	39-308
2014/11	糖化血紅素，[HbA1c] (%)	6.0	4.0-6.0
2014/12	抗核抗體， [ANA]	1:40 ， Speckled	< 1:40
	類風濕性因子，[RF] (IU/mL)	< 20	< 20
	C3 補體 ，[C3] (mg/dL)	101.0	58.0-147.0
	C4 補體 ， [C4] (mg/dL)	26.3	11.0-35.0
2015/12	Anti -SSA/Ro 抗體 (U/mL)	150#	< 10
	Anti -SSB/La 抗體 (U/mL)	1.0	< 7
	Anti -Scl-70 抗體 (U/mL)	0.4	< 7
	Anti -Jo-1 抗體 (U/mL)	0.3	< 7
2014/01	C 型肝炎抗體	陰性	陰性
2014/01	B 型肝炎表面抗原	陰性	陰性

#: 2016 年的唾液腺核醫攝影與淚液分泌檢查 (Schirmer's test) 的結果正常。

影像學檢查

- 胸部後前位 (PA) X 光顯示，除了瓣膜置換相關金屬縫線與心臟肥大，伴隨主要出現在肺下部與周邊區域的網狀浸潤，且從 2014 年 12 月 (圖 1a) 至 2017 年 2 月 (圖 1b) 逐漸增加。

圖 1a-1b

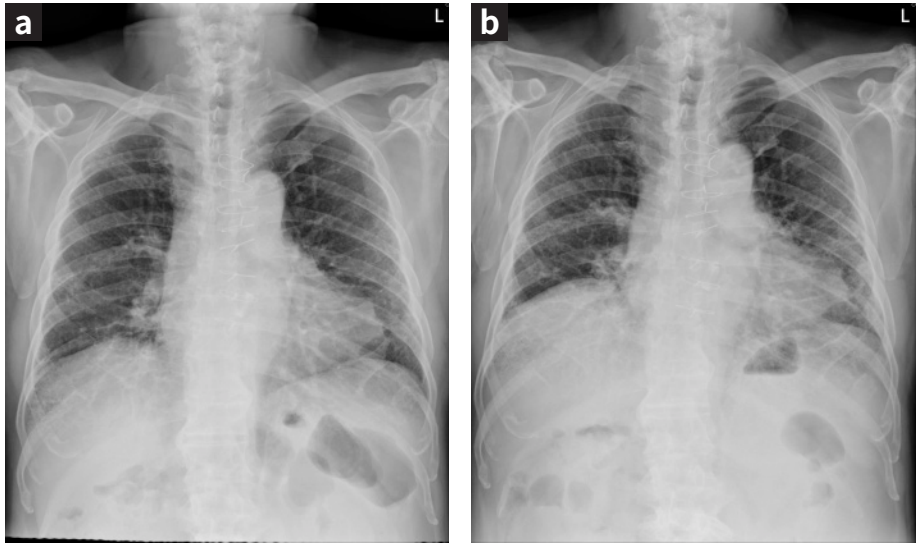

- 一系列胸部電腦斷層掃描顯示，UIP 網狀構造、蜂巢性變化 (honeycombing) 與牽拉性支氣管擴張 (traction bronchiectasis) 逐漸增加，主要發生在胸膜下與底部區域 (圖 2a – 2i 與 3a – 3c) 。

- 電腦斷層掃描影像與尋常性間質性肺炎 (UIP) 的表現相符。 肺上部 (圖 2a、2d)、中部 (圖 2b、2e) 與底部 (圖 2c、2f) 區域的 5 mm 無顯影劑胸部電腦斷層掃描影像。肺臟上部 (圖 2g)、中部 (圖 2h) 與底部 (圖 2i) 區域的 1 mm 厚度的 HRCT。

圖 2a - 2i

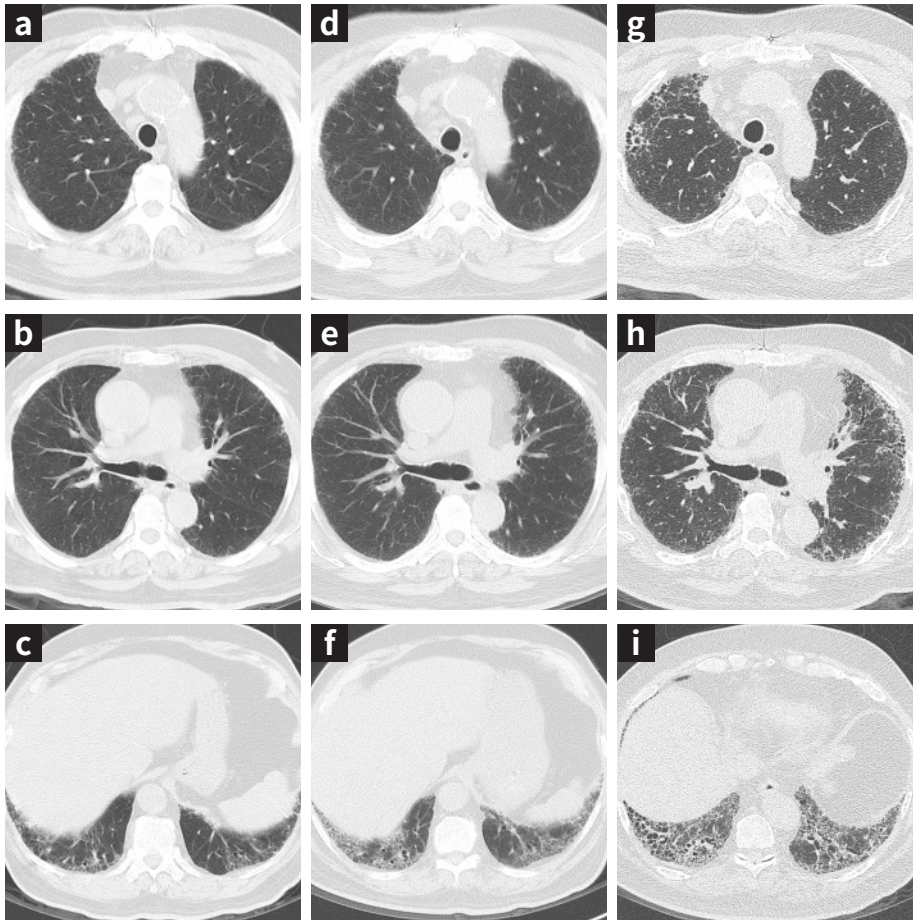

圖 2a - 2c(2012/09) 圖 2d - 2f(2014/12) 圖 2g - 2i(2017/04)

UIP pattern 的典型 CT，顯示網狀構造、蜂巢性變化 (honeycombing) 與牽拉性支氣管擴張的情況逐漸增加 (圖 2a-2i)。

圖 3a – 3c

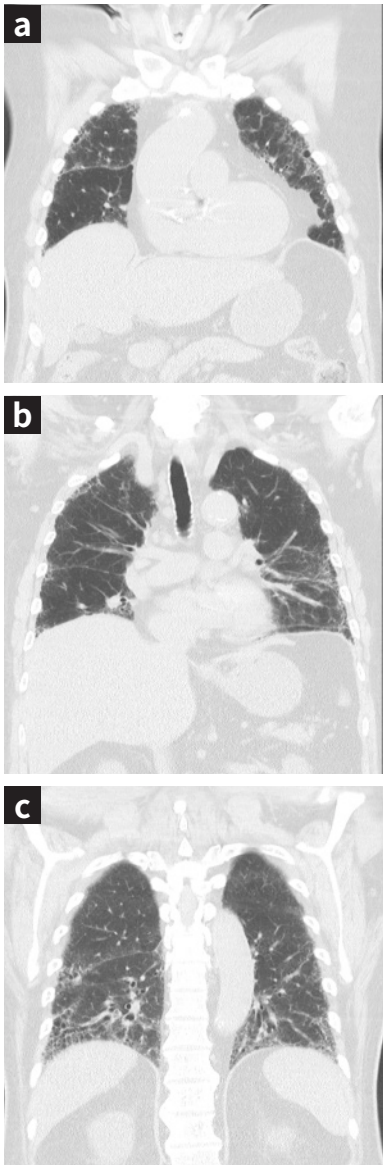

2017 年 4 月 的 CT 顯示分布在肋膜下與底部區域的網狀構造、蜂巢性變化 (honeycombing) 與牽拉性支氣管擴張(與典型的 UIP pattern 相符)。

細胞學與病理學檢查

- 顧慮病人的肺功能不佳且病人拒絕，因而未進行支氣管鏡灌洗與外科手術肺組織切片檢查。

肺功能檢查結果

日期	FVC (L)	FVC (% predicted)	FEV_1(L)	FEV_1 (% predicted)	TLC (L)	TLC (% predicted)	D_{LCO} (% predicted)
2014/01	2.55	78	2.19	91			
2014/12	2.77	85	2.35	99	3.67	70	
2015/10	2.23	69	1.97	86	3.54	68	60
2016/08	2.24	70	1.90	84			54
2017/04	1.81	56	1.61	71			60
2017/10#	1.82	57	1.50	68	2.91	56	43

最終的診斷

特發性肺纖維化（2017 年 10 月時 GAP 指數 5 分與第 3 期）

文字縮寫

BPM= 每分鐘心跳數 (beats per minute)；CTD= 結締組織疾病 (connective tissue disease)；D_{LCO}= 肺一氧化碳瀰散量 (diffusion capacity of the lung for carbon monoxide)；FEV_1= 第一秒用力呼氣量 (forced expiratory volume in one second)；FVC= 用力肺活量 (forced vital capacity)；GERD= 胃食道逆流 (gastro-esophageal reflux disease)；HRCT= 高解析電腦斷層掃描 (high- resolution computed tomography)；ILD= 間質性肺病 (interstitial lung disease)；IPF= 特發性肺纖維化 (idiopathic pulmonary fibrosis)；PPI= 質子幫浦抑制劑 (proton pump inhibitor)；TLC= 全肺容積 (total lung capacity)；UIP= 尋常性間質性肺炎 (usual interstitial pneumonia)。

參考文獻

1. *Raghu G, Collard HR, Egan JJ, Martinez FJ, Behr J, Brown KK, et al. An official ATS/ERS/JRS/ALAT statement: idiopathic pulmonary fibrosis: evidence-based guidelines for diagnosis and management. Am J Respir Crit Care Med 2011;183 (6):788-824.*
2. *Raghu G, Rochwerg B, Zhang Y, Garcia CA, Azuma A, Behr J, et al. An Official ATS/ERS/JRS/ALAT Clinical Practice Guideline: treatment of idiopathic pulmonary fibrosis. An update of the 2011 Clinical Practice Guideline. Am J Respir Crit Care Med 2015; 192 (2): e3-e19.*
3. *An Official American Thoracic Society/European Respiratory Society statement: update of the international multidisciplinary classification of the idiopathic interstitial pneumonias. Am J Respir Crit Care Med 2013; 188 (6): 733-748.*
4. *Sgalla G, Biffi A, Richeldi L. Idiopathic pulmonary fibrosis: diagnosis, epidemiology and natural history. Respirology 2016; 21: 427-437.*

非典型病例（疑似 UIP，無蜂巢狀變化）

非典型病例（疑似 UIP，無蜂巢狀變化）

傅彬貴 醫師

重症醫學部，
臺中榮民總醫院，
臺中，台灣

臨床精要

- 典型 IPF 的 HRCT 包括在雙肺底與周邊有網狀混濁伴隨構造變形，包括蜂巢狀變化 (honeycombing) 與牽拉性支氣管擴張。
- 蜂巢狀變化 (honeycombing) 的定義為：群聚的囊狀氣室，每個氣室直徑約 3–10 mm，通常位於肋膜下區域。
- 雖然蜂巢狀變化 (honeycombing) 是確診 UIP 時的指標，但有些病例可能無蜂巢狀變化 (honeycombing)。
- 約有半數經由病理切片確診為 UIP 的案例，因為缺少典型特徵如蜂巢狀變化 (honeycombing)，使得 HRCT 影像沒有呈現明確的 pattern。此在 HRCT 上的影像，與 NSIP 的型態十分相似或雷同。
- 最新的 ATS ／ ERS ／ JRS ／ ALAT 指南亦列出符合「典型 UIP」、「疑似 UIP」與「與 UIP 不符」之條件的 HRCT 特徵。
- 對於無法確定的診斷，應進行病理切片，藉由組織學檢查，來進行 IPF 的輔助診斷。
- 對於出現非預期之臨床功能下降的病人，或在 HRCT 影像上沒有明確的 UIP pattern 且無法以肺組織切片確診者，則需要以 HRCT 進行追蹤。

病人概況

病例介紹

- 77 歲女性
- 居住在中台灣的家庭主婦
- 出現間歇性咳嗽與逐漸惡化的運動性呼吸困難已超過 3 年
- 同時體重減輕 5 公斤

疾病史

- 無胃潰瘍病史
- 無抽煙，酗酒及藥物濫用紀錄
- 未飼養寵物
- 無特殊家族病史

理學檢查

- 心跳速率：每分鐘 96 下
- SpO_2：在環境空氣中為 93%
- 聽診時兩側肺底部有囉音
- 杵狀指
- 無下肢水腫
- 無關節痛
- 無皮疹

實驗室檢驗結果

- 全血球計數與生化檢測結果正常
- RF、ANA、Anti-ENA 抗體與 Anti-CENP 抗體陰性；C3 與 C4 補體量正常
- 細菌、分枝桿菌與真菌培養結果陰性

肺功能檢測結果

參數	數值
FVC	70% predicted
FEV_1	73% predicted
FEV_1/FVC	82%
$FEV_{25–75\%}$	75% predicted
TLC	76% predicted
D_{LCO}	77% predicted

結論

TLC 與 D_{LCO} 小幅降低

影像學檢查

圖 1：胸部 X 光

胸部 X 光判讀：輕度網狀浸潤，均等分布於雙肺，在肺臟周邊較多，上肺與下肺區之間無明顯差異。

圖 2a-2b： HRCT 判讀

可觀察到典型的尋常性間質性肺炎 (UIP) ：

- 牽拉性支氣管擴張，雙肺的肋膜下區域有不規則的網狀構造
- 無蜂巢狀變化 (honeycombing) 與典型的肺尖後底部梯度 (apicopostero-basal gradient)。

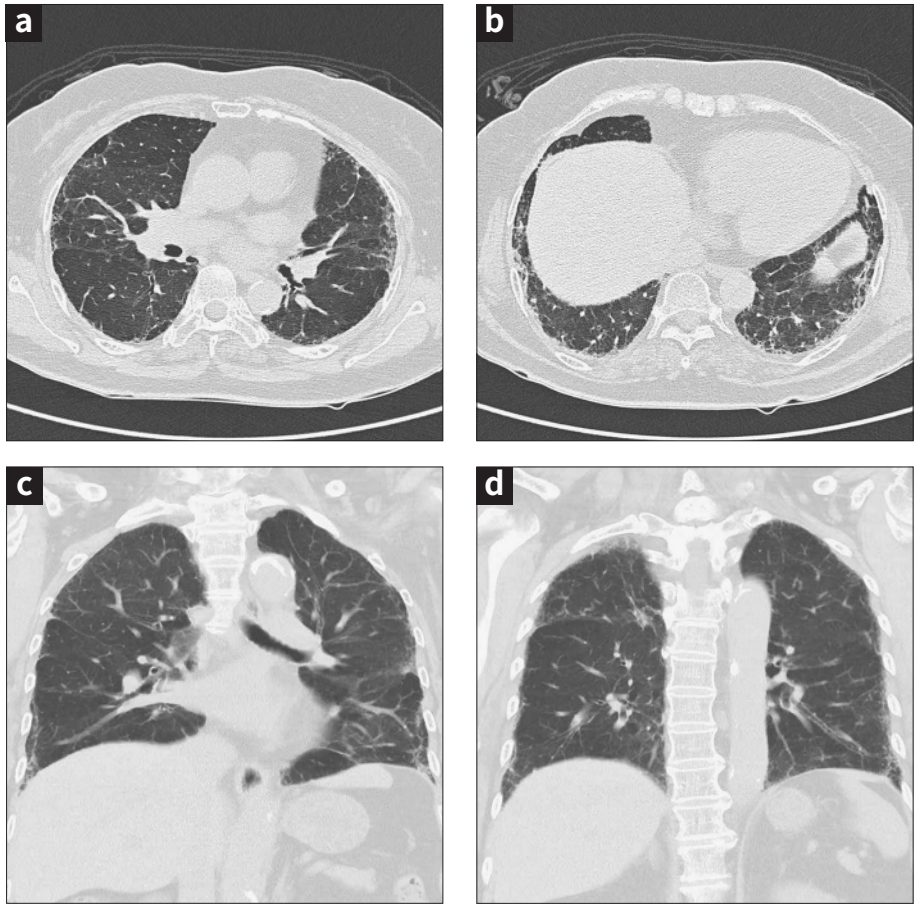

肺功能檢測（追蹤）

日期	FVC (L)	FVC (% predicted)	FEV_1 (L)	FEV_1 (% predicted)	D_{LCO} (% predicted)
2016.12.09	1.70	70	1.39	73	77
• 開始肺部復健 • 開始接種流感疫苗					
2017.03.31	1.60	66	1.33	71	69
• 接種肺炎球菌疫苗 • 開始使用 nintedanib (150 mg) ，一天兩次 (2017 年 5 月)					
2017.07.31	1.64	68	1.23	65	55
2017.10.20	1.66	72	1.32	72	64

文字縮寫

ALAT= 拉丁美洲胸腔醫學會 (Latin American Thoracic Association)；ATS= 美國胸腔醫學會 (American Thoracic Society)；ERS= 歐洲呼吸醫學會 (European Respiratory Society)；HCRT= 高解析電腦斷層掃描 (high-resolution computed tomography)；IPF= 特發性肺纖維化 (idiopathic pulmonary fibrosis)；JRS= 日本呼吸醫學會 (Japanese Respiratory Society)；NSIP= 非特異性間質性肺炎 (non-specific interstitial pneumonia)；UIP= 尋常性間質性肺炎 (usual interstitial pneumonia)

參考文獻

1. *Raghu G, Rochwerg B, Zhang Y, Garcia CA, Azuma A, Behr J, et al. An official ATS/ERS/JRS/ALAT clinical practice guideline: Treatment of idiopathic pulmonary fibrosis. An update of the 2011 clinical practice guideline. Am J Respir Crit Care Med 2015; 192:e3–19.*
2. *Hodnett PA, Naidich DP. Fibrosing interstitial lung disease. A practical high-resolution computed tomography-based approach to diagnosis and management and a review of the literature. Am J Respir Crit Care Med 2013; 188:141–9.*
3. *Gruden JF, Panse PM, Gotway MB, Jensen EA, Wellnitz CV, Wesselius L. Diagnosis of usual interstitial pneumonitis in the absence of honeycombing: Evaluation of specific CT criteria with clinical follow-up in 38 patients. AJR Am J Roentgenol 2016; 206:472–80.*
4. *Sverzellati N. Highlights of HRCT imaging in IPF. Respir Res 2013; 14(Suppl 1):S3.*
5. *Kusmirek JE, Martin MD, Kanne JP. Imaging of idiopathic pulmonary fibrosis. Radiol Clin North Am 2016; 54:997–1014*

IPF 併發肺氣腫

特發性肺纖維化併發肺氣腫： 不同的表現型與肺纖維化併發肺氣腫症狀的病例

潘奕宏 醫師、林基正 醫師

胸腔科，
安泰醫療社團法人安泰醫院，
屏東，台灣

臨床精要

- 肺纖維化合併肺氣腫 (CPFE) 的特徵為上肺肺氣腫伴隨下肺葉纖維化。
- CPFE 病人保有 正常 FVC 與 FEV_1，但有嚴重的呼吸困難與運動性血氧不足的症狀，且 D_{LCO} 降低。
- CPFE 最常發生於老年男性抽菸者。
- 肺高壓好發於此族群，為這些病人的主要死因。

病人概況

病例介紹

- 73 歲男性
- 退休漁民
- 一年前開始出現逐漸惡化的運動性呼吸困難

疾病史

- 因冠狀動脈疾病接受 aspirin 與 bisoprolol 治療 10 年。
- 因高血壓接受 olmesartan、amlodipine 與 hydrochlorothiazide 治療 10 年。
- 抽菸史 (持續 40 年每天 1 包)；
- 已戒菸超過 10 年
- 無喝酒或濫用藥物紀錄
- 未飼養寵物
- 無特殊家族病史

理學檢查

- 心跳速率：每分鐘 85 下
- SpO_2：正常環境下走路後為 81%，休息 1 小時之後為 92%
- 聽診時兩側肺底部有囉音
- 杵狀指
- 無腿部水腫
- 無關節痛

實驗室檢驗結果

- 全血球計數與生化檢測結果正常
- RF、ANA、Anti -ENA 與 Anti -CENP 抗體陰性； C3 與 C4 補體量正常
- 細菌、分枝桿菌與真菌培養結果陰性

圖 1：胸部 X 光判讀

在肺臟與肋膜下區域觀察到網狀浸潤。 上肺區的肺臟影像密度降低，主要在左側。符合肺氣腫的特徵。
心臟肥大，主要為右側心臟擴大，可見到充滿血液的肺動脈幹。

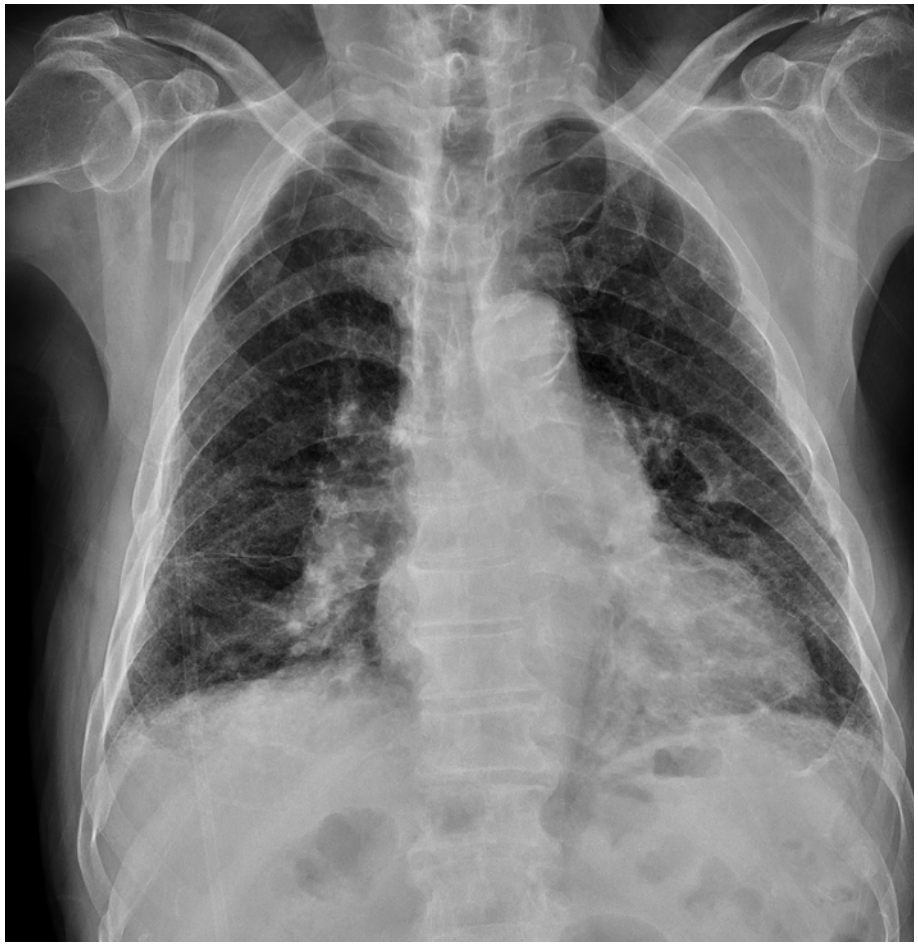

肺功能檢查結果

參數	數值
FVC	56.3% predicted
FEV_1	63.3% predicted
FEV_1 / FVC	81.5%
$FEF_{25\%-75\%}$	53.9% predicted
TLC	n/a
D_{LCO}	n/a

結論： FVC、FEV_1 與 $FEF_{25\%-75\%}$ 略為降低

心臟功能評估

- TRPG = 45 mmHg

圖 2a-2d：HRCT 判讀

肺氣腫

· 可見到雙側肺小葉中心（上葉）與肋膜下肺氣腫。

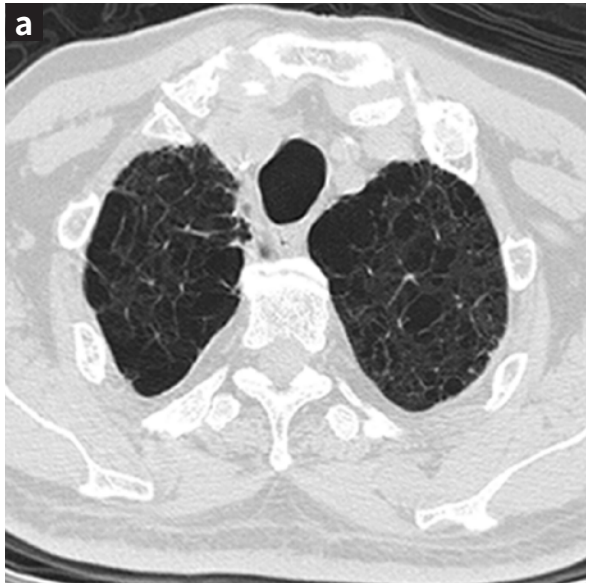

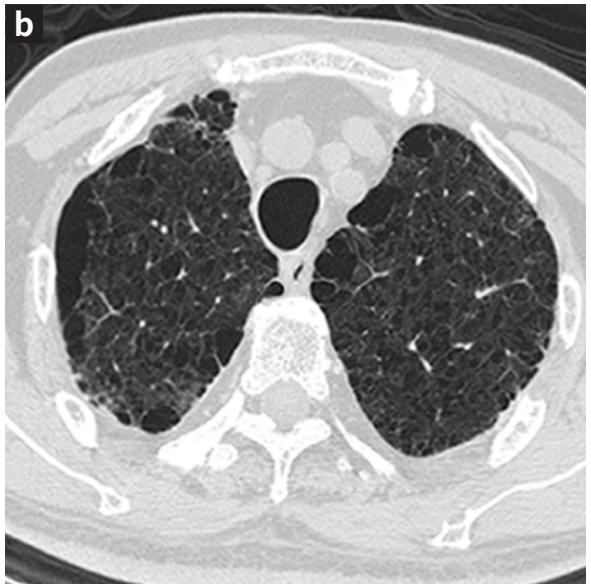

UIP 的型態

· 可在下肺葉的後底部區域觀察到雙側牽拉性支氣管擴張，合併肋膜下蜂巢狀變化 (honeycombing)，以及在下葉的底部區域出現雙側蜂巢狀變化 (honeycombing)。

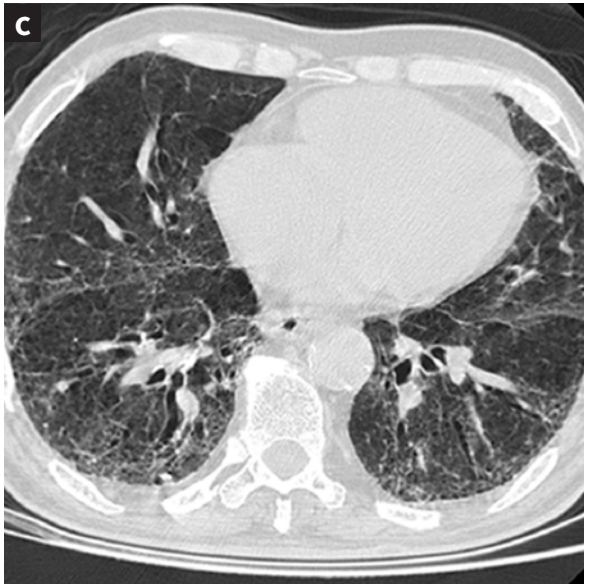

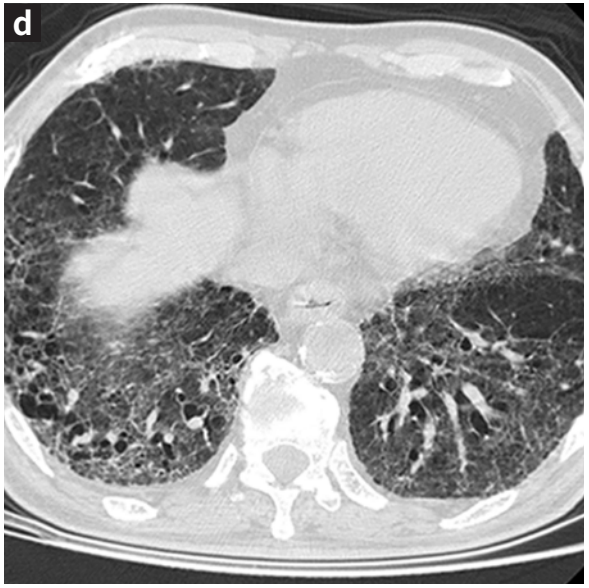

臨床病程

- 與無肺水腫的 IPF 不同，CPFE 會出現嚴重的運動性血氧不足，但仍有保留 FVC 與 FEV_1。由於臨床上疾病末期快速衰退，故 CPEE 無法以 FVC 進行評估。此病例中，即使在死亡前 3 個月，病人 的 FVC 仍僅略為下降（預測值之 56.3%）。

日期	FVC (L)	FVC (% predicted)	FEV_1 (L)	FEV_1 (% predicted)	FEV_1 / FVC (%)
2016/02	2.05	70.0	1.71	96.1	83.4
2017/02	1.84	56.3	1.50	63.3	81.5
2017 年 5 月在血氧不足發作之後突然心跳停止而死亡。					

討論

- 根據一項文獻回顧，CPFE 並無證據充分的有效療法。 支氣管擴張劑的療效視個別病例阻塞程度而定。
- 尚無研究單獨針對抗纖維化藥物對 CPFE 的療效進行評估，不過，旨在評估 pirfenidone 對於 IPF 併發肺氣腫之療效的 ASCEND 試驗顯示，此藥物的耐受性佳，且病人的臨床症狀穩定。在 INPULSIS-1 與 INPULSIS-2 試驗中接受 ninetidanib 治療的 IPF 併發肺氣腫病人，其 FVC 的年下降率亦降低。仍需進一步的臨床試驗確認抗纖維化藥物對於 CPFE 的有效性。
- 雖然肺高壓極為常見且為 CPFE 患者的主要死因之一，但在大部分的臨床試驗中，肺高壓專門用藥（例如 endothelin-1 受體拮抗劑、類前列腺素 (prostanoids) 與磷酸二酯酶第 5 型抑制劑）並無臨床助益。這些藥物可能因具有血管擴張作用而導致血氧不足狀況惡化，進而讓通氣與灌流失調狀況惡化 (ventilation/perfusion mismatch)。

文字縮寫

CPFE= 肺纖維化合併肺氣腫 (combined pulmonary fibrosis and emphysema)；ANA= 抗核抗體 (anti-nuclear antibody)；BPM= 每分鐘心跳數 (beats per minute)；CBC= 全血球計數 (complete blood count)；anti-CENP= 抗著絲點蛋白抗體 (anticentromere proteins antibody)；C3= 補體成分 3 (complement component 3)；C4= 補體成分 4(complement component 4)；DLCO= 肺一氧化碳瀰散量 (diffusion capacity of the lung for carbon monoxide)；anti-ENA= 抗 - 可萃取性核抗原之抗體 (anti-extractable nuclear antigen antibody)；FEV_1= 第一秒用力呼氣量 (forced expiratory volume in one second)；$FEF_{25\%-75\%}$= 25%-75% 時之用力呼氣流量 (forced expiratory flow at 25%-75%)；FVC= 用力肺活量 (forced vital capacity)；HRCT= 高解析電腦斷層掃描 (high- resolution computed tomography)；IPF= 特發性肺纖維化 (idiopathic pulmonary fibrosis)；RF= 類風濕因子 (rheumatoid factor)；TLC= 全肺容積 (total lung capacity)；TRPG= 三尖瓣反流高峰梯度 (tricuspid regurgitation peak gradient)；UIP= 尋常性間質性肺炎 (usual interstitial pneumonia)

參考文獻

1. *Jankowich MD, Rounds SIS. Combined pulmonary fibrosis and emphysema syndrome: a review. Chest 2012;141(1):222-31.*
2. *Portillo K, Morera J. Combined Pulmonary Fibrosis and Emphysema Syndrome: A New Phenotype within the Spectrum of Smoking-Related Interstitial Lung Disease. Pulm Med 2012;2012:867870.*
3. *Lin H, Jiang S. Combined pulmonary fibrosis and emphysema (CPFE): an entity different from emphysema or pulmonary fibrosis alone. J Thorac Dis 2015;7(4):767-79.*
4. *King TE Jr, Bradford WZ, Castro-Bernardini S, Fagan EA, Glaspole I, Glassberg MK, et al. A phase 3 trial of pirfenidone in patients with idiopathic pulmonary fibrosis. N Engl J Med 2014;370(22):2083-92.*
5. *Richeldi L, du Bois RM, Raghu G, Azuma A, Brown KK, Costabel U, et al. Efficacy and safety of nintedanib in idiopathic pulmonary fibrosis. N Engl J Med 2014;370:2071-82.*

非對稱性 IPF

特發性肺纖維化病人之尋常性間質性肺炎型態的不對稱分布：特發性肺纖維化的不尋常影像

張立禹 醫師[a]、張立群 醫師[b]、王鶴健 醫師[c]

[a] 內科部，
國立台灣大學附設醫院新竹分院，
新竹市，台灣，中華民國

[b] 內科部，
國立台灣大學附設醫院雲林分院，
雲林縣，台灣，中華民國

[c] 內科部，
國立台灣大學附設醫院
台北市，台灣，中華民國

臨床精要

- 典型的 UIP 其 HRCT 所見之 pattern 應為對稱分布，然而，若典型的 UIP pattern 僅出現在單側，並伴隨侷限性換氣缺陷且無潛在風濕性疾病徵兆，仍應考慮其是否為 IPF。

病人概況

病例介紹

- 72 歲男性
- 2013 年 CT 影像證實肺纖維化
- 間歇性咳嗽持續 6 個月，並於前 2 個月惡化
- 體能降低 (最長的游泳距離從 1500 公尺減為 500 公尺)
- 體重下降 5 公斤

疾病史

- 痛風
- 高血壓
- 逆流性食道炎
- 曾經抽菸 (約 6 包 / 年)；40 年前戒菸
- 無特殊家族病史

理學檢查

- 心跳速率：每分鐘 90 下
- 雙肺有輕度微細囉音
- 無杵狀指
- 無下肢水腫
- 無關節痛

實驗室檢驗結果

- 全血球計數與生化檢測結果正常
- RF、ANA、Anti-SSA/SSB、Anti-SCL-70 與 Anti-CENP 抗體陰性；C3 與 C4 補體量正常
- 細菌、分枝桿菌與真菌培養結果陰性

肺功能檢查結果

參數	數值
FVC	86.7% predicted
FEV_1	111.4% predicted
FEV_1 / FVC	98.7%
$FEF_{25\%-75\%}$	340% predicted
TLC	78.68% predicted
D_{LCO}	89.68% predicted

結論：氣體交換容積正常但有中度侷限性換氣缺陷

心臟功能評估

無

影像學檢查

圖 1：胸部 X 光判讀

- 胸部 X 光 (PA view) 顯示雙側有間質浸潤，主要發生在左側且使左肺體積縮小。右肺有較輕微的間質混濁。
- 主要在左側。
- 合併肋膜變厚以及肺臟上下部的纖維化。

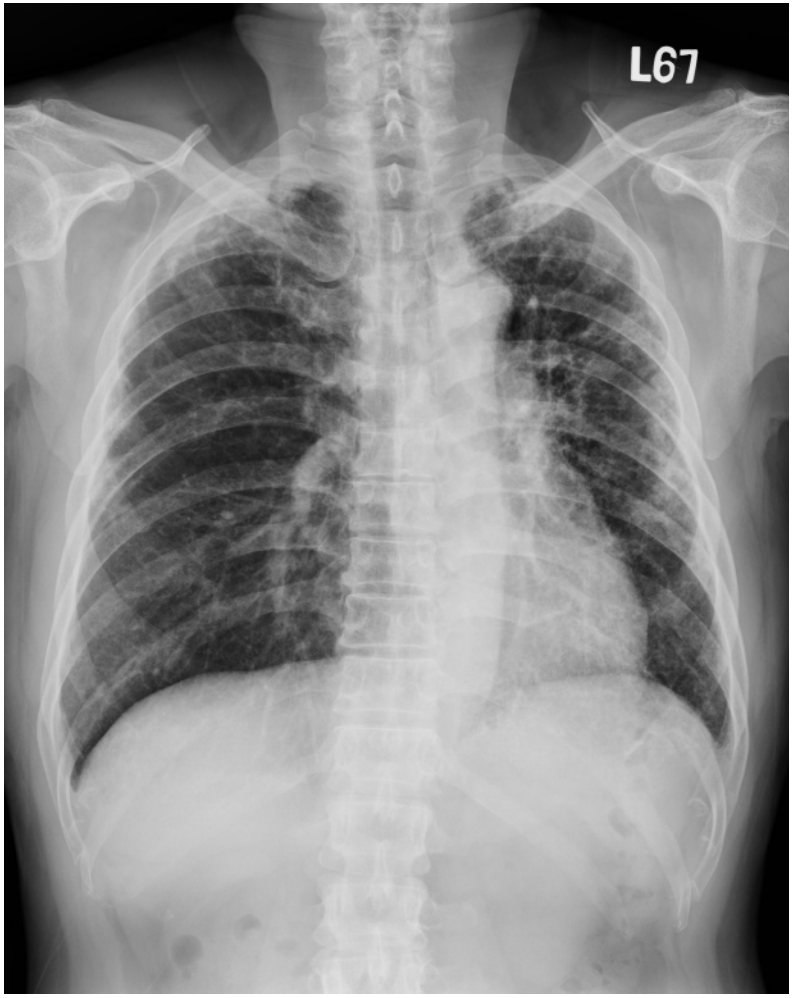

圖 2a - 2d：HRCT 判讀

肺尖 (圖 2a)、氣管隆突 (圖 2b) 與底部下葉 (圖 2c) 細切 HRCT (1 mm) 顯示肋膜下有細微網狀構造與支氣管擴張，左肺有些許蜂巢狀變化微囊 (honeycombing cysts) 且伴隨體積縮小導致的縱膈偏移；右肺的肋膜下肺纖維化網狀構造則輕微許多。在 coronal view(3 mm 光線調準 [collimation]) 上可見相似的 CT 判讀 (圖 2d)。

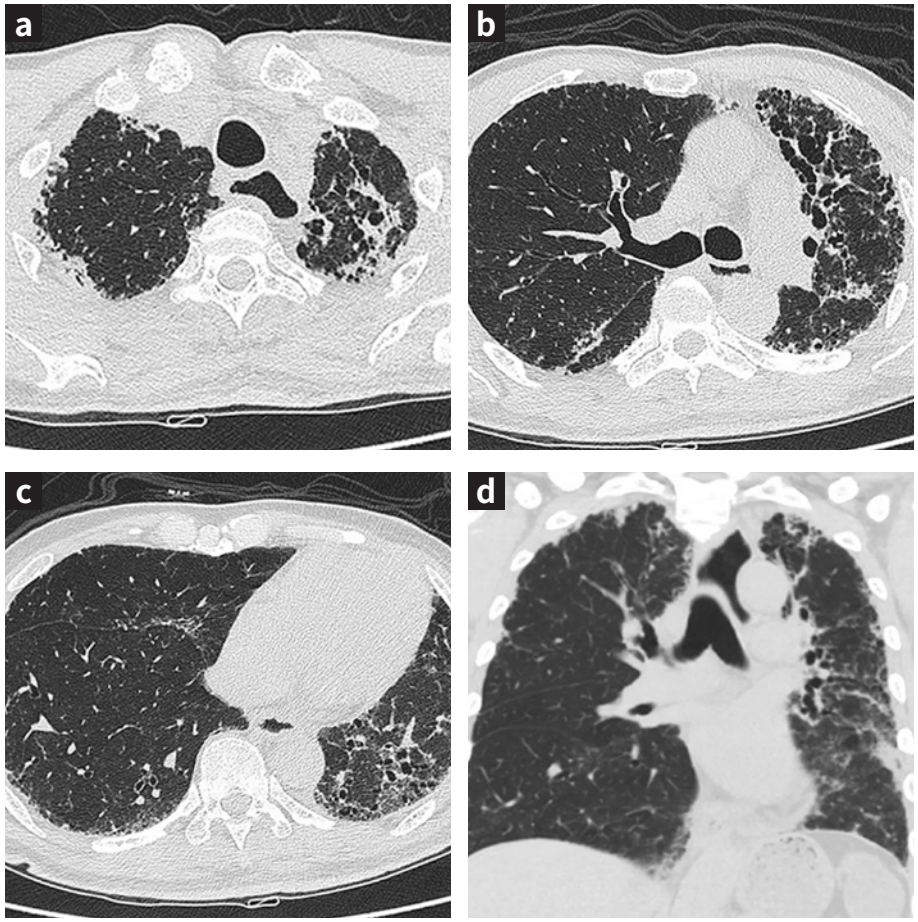

診斷程序

- 胸部影像學判讀顯示主要病變發生在左肺，但 HRCT 影像顯現其為 UIP pattern。
- 肺功能檢測僅顯示有侷限性換氣缺陷。觀察到 D_{LCO} 有降低的趨勢 (從預測值的 89.68% 降至 78.72%)。
- 相關可能之風濕疾病血清學標記皆為陰性。
- 排除可能造成肉芽腫性肺病的原因之後，判定 IPF 為最可能的原因。

文字縮寫

ANA= 抗核抗體 (anti-nuclear antibody)；CBC= 全血球計數 (complete blood count)；anti-CENP= 抗著絲點蛋白抗體 (anticentromere proteins antibody)；anti-SSA/SSB= 抗 - 修格蘭氏症候群相關抗原 A/B 抗體 (anti-Sjögren syndrome-related antigen A/B)；anti-SCL-70= 抗第一型拓樸異構酶抗體 (anti-topoisomerase I antibody)；C3= 補體成分 3 (complement component 3)；C4= 補體成分 4(complement component 4)；D_{LCO}= 肺一氧化碳彌散量 (diffusion capacity of the lung for carbon monoxide)；anti-ENA= 抗可萃取性核抗原之抗體 (anti-extractable nuclear antigen antibody)；FEV_1= 第一秒用力呼氣量 (forced expiratory volume in one second)；$FEF_{25\%-75\%}$= 25%-75% 時之用力呼氣流量 (forced expiratory flow at 25%-75%)；FVC= 用力肺活量 (forced vital capacity)；HRCT= 高解析電腦斷層掃描 (high- resolution computed tomography)；IPF= 特發性肺纖維化 (idiopathic pulmonary fibrosis)；RF= 類風濕因子 (rheumatoid factor)；TLC= 全肺容積 (total lung capacity)；UIP= 尋常性間質性肺炎 (usual interstitial pneumonia)

參考文獻

Raghu G, Collard HR, Egan JJ, Martinez FJ, Behr J, Brown KK, et al. An Official ATS/ERS/JRS/ALAT Statement: Idiopathic pulmonary fibrosis: Evidence-based guidelines for diagnosis and management. Am J Respir Crit Care Med 2011;183:788-824.

IPF 併發肺癌

特發性肺纖維化病人的肺癌

陳家弘　醫師 [a,b], 徐武輝　醫師 [a,b]

[a] 胸腔暨重症科，內科部，
中國醫藥大學附設醫院，
台中市，台灣

[b] 中國醫藥大學醫學院
台中市，台灣

臨床精要

- IPF 病人的肺癌盛行率在 4% 至 9% 之間。根據一項回溯性世代研究，IPF 病人的肺癌累積發生率第 1 年時為 3.3%，第 5 年時為 15.4%，第 10 年時為 54.7%。
- 因職業與環境而需曝於危險因子中，會增加 IPF 與肺癌的風險。
- 抽菸會增加 IPF 及肺癌的風險。
- IPF 的擴散發炎過程會增加肺癌的風險。

病人概況

病例介紹

- 67 歲男性
- 計程車司機，1 個月前出現呼吸困難及帶膿痰的咳嗽。

疾病史

- 因高血壓接受 amlodipine 治療（5 mg，一天四次）
- 抽菸史：超過 40 年每天抽 1 包
- 沒有酗酒
- 未飼養寵物
- 無特殊家族病史

理學檢查

- 心跳速率：每分鐘 95 下
- SpO_2：在環境空氣中為 91%
- 雙肺皆有乾囉音，上部與下部無差異
- 杵狀指
- 無下肢水腫
- 無關節痛

實驗室檢驗結果

- 全血球計數與生化檢測結果正常
- RF、ANA、Anti-ENA 與 Anti-CENP 抗體陰性；C3 與 C4 補體量正常
- 細菌、分枝桿菌與真菌培養結果陰性

圖 1：胸部 X 光判讀

網狀浸潤均等分布於雙肺，大部分在肺臟周邊。 上肺與下肺無明顯的差異。

肺功能檢查結果

參數	數值
FVC	55.5% predicted
FEV_1	54.0% predicted
FEV_1/FVC	74.2%
$FEF_{25\%-75\%}$	33.8% predicted
TLC	67.4% predicted
D_{LCO}	58.1% predicted

結論：TLC 與 D_{LCO} 略為降低；同時存在阻塞性與侷限性換氣障礙

圖 2：HRCT 檢查報告

(a) 可能的 UIP pattern，主要在肋膜下、底部，並有細網狀異常 (reticular abnormalities)，(b) 肺氣腫性變化與牽拉性支氣管擴張。診斷中並開始治療

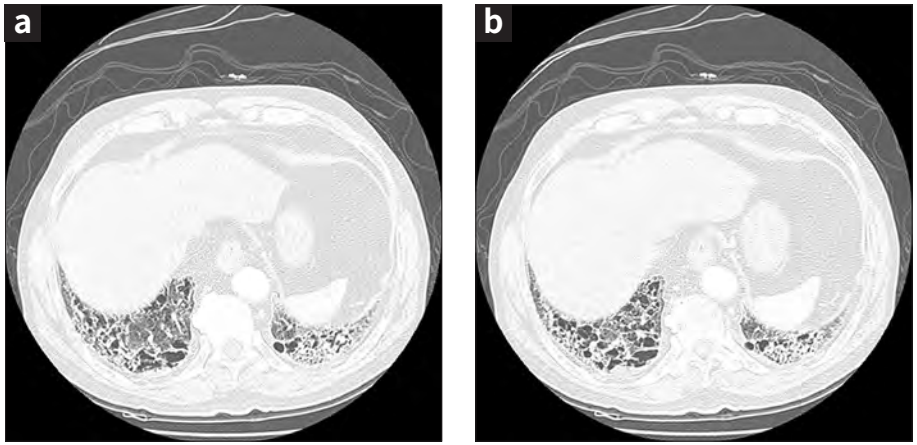

診斷與治療

- 對於臨床風險低、風濕病檢測結果陰性、且在 HRCT 上顯現疑似 UIP pattern 的病人，建議可確診為 IPF。
- 症狀治療

追蹤

- 失去追蹤 2 年
- 再回門診時，呼吸困難更嚴重，6 個月內體重下降 3 公斤

圖 3：胸部 X 光判讀

右肺下葉 (RLL) 有新出現的混濁與疑似的肋膜積液。

圖 4：胸部 CT 判讀

右肺下葉疑似有腫瘤

診斷流程與進一步的治療

- 右肺下葉有新出現的肺部混濁
- 右肺有新出現的肋膜積液
- RB8 的支氣管內超音波支氣管鏡檢查 (EBUS) 與病理學報告顯示有腺癌存在。
- 肋膜積液的細胞學檢查證實為腺癌。
- 由於有惡性肋膜積液，將診斷更改為第四期肺腺癌。
- EGFR 陰性
- 開立化療處方

文字縮寫

ANA= 抗核抗體 (anti-nuclear antibody)；BPM= 每分鐘心跳數 (beats per minute)；CBC= 全血球計數 (complete blood count)；anti-CENP= 抗著絲點蛋白抗體 (anti-centromere proteins antibody)；C3= 補體成分 3 (complement component 3)；C4= 補體成分 4(complement component 4)；D_{LCO}= 肺一氧化碳瀰散量 (diffusion capacity of the lung for carbon monoxide)；anti-ENA= 抗可萃取性核抗原之抗體 (anti-extractable nuclear antigen antibody)；FEV_1= 第一秒用力呼氣量 (forced expiratory volume in one second)；$FEF_{25\%-75\%}$= 25%-75% 時之用力呼氣流量 (forced expiratory flow at 25%-75%)；FVC = 用力肺活量 (forced vital capacity)；HP= 過敏性肺炎 (hypersensitivity pneumonitis)；HRCT= 高解析電腦斷層掃描 (highresolution computed tomography)；IPF= 特發性肺纖維化 (idiopathic pulmonary fibrosis)；RF= 類風濕因子 (rheumatoid factor)；TLC= 全肺容積 (total lung capacity)；TRPG= 三尖瓣反流高峰梯度 (tricuspid regurgitation peak gradient)；UIP= 尋常性間質性肺炎 (usual interstitial pneumonia)；VATS= 影像胸腔鏡手術 (video-assisted thoracic surgery)

參考文獻

1. *Hubbard R, Venn A, Lewis S, Britton J. Lung cancer and cryptogenic fibrosing alveolitis. A population-based cohort study. Am J Respir Crit Care Med 2000;161(1):5-8.*
2. *Turner-Warwick M, Lebowitz M, Burrows B, Johnson A. Cryptogenic fibrosing alveolitis and lung cancer. Thorax 1980;35(7):496-9.*
3. *Harris JM, Johnston ID, Rudd R, Taylor AJ, Cullinan P. Cryptogenic fibrosing alveolitis and lung cancer: The BTS study. Thorax 2010;65(1):70-6.*
4. *Ozawa Y, Suda T, Natio T, Enomoto N, Hashimoto D, Fujisawa T, et al. Cumulative incidence and predictive factors for lung cancer in IPF. Respirology 2009;14(5):723-8.*

II. 不同的特發性肺纖維化 (IPF) 的影像診斷

特發性肺纖維化 (IPF) 的影像診斷

IPF 的診斷往往需要具有間質性肺病診斷經驗的胸腔內科醫師、放射科醫師與病理科醫師 (有時也需風濕病科醫師) 參與的多科團隊會診。在高解析電腦斷層 (HRCT) 影像上或在手術組織切片時取得的肺臟檢體病理判讀顯現的典型間質性肺炎 (usual interstitial pneumonia) 樣態，對於最終診斷極為重要。

在診斷如纖維化非特異性間質性肺炎 (NSIP) 或其他形式的特發性間質性肺炎以及因職業或環境而暴露在危險因子引發間質性肺病等類似 IPF 病況時，必須先排除全身性疾病或藥物因素。

在本章節中，我們將介紹三個與 IPF 極為相似的不同案例，包括慢性過敏性肺炎 (chronic hypersensitivity pneumonitis，CHP)、藥物誘發的肺臟纖維化與修格蘭氏症候群導致的非特異性間質性肺炎 (NSIP)。希望這些病例介紹對於臨床實務有所幫助。

末期慢性過敏性肺炎 (CHP)

因暴露於老舊紙鈔引發的慢性過敏性肺炎病例

溫岳峰 醫師 [a], 郭炳宏醫師 [b]

[a] 內科部，
國立台灣大學附設醫院新竹分院，
新竹市，台灣
[b] 內科部，
國立台灣大學醫學院與附設醫院，
台北，台灣

臨床精要

- 過敏性肺炎 (Hypersensitivity pneumonitis，HP) 是一種免疫反應引起的間質性肺病，為敏感性遺傳體質者反覆暴露於過敏原時所引發。
- 若暴露史不明，且診斷報告缺乏決定性的證據，慢性過敏性肺炎 (CHP) 常會被誤診為特發性肺纖維化 (IPF) 或其他間質性肺病。
- 由於缺少診斷的黃金標準，使過敏性肺炎的診斷有其挑戰性。需整合與臨床及影像學特徵有關的日期、暴露史、血清沈澱素 (precipitin) 濃度、支氣管肺泡灌洗報告與組織病理學報告。
- 確認致病抗原不僅對於診斷與治療極為重要，在預後的評估上亦然。
- 有必要進一步研究，以瞭解過敏性肺炎的流行病學、發病機轉與遺傳易感性，並驗證所提出之診斷標準的有效性。

病人概況

病例介紹

- 在銀行工作且處理老舊紙鈔 4 年的 29 歲男性。
- 主訴：乾咳與活動時呼吸困難的狀況已持續 3 年，尤其在上班日。
- 3 年期間體重下降 9 公斤。

疾病史

- 不抽菸
- 先天性漏斗胸
- 無特殊醫療史與家族病史
- 無其他暴露史

理學檢查

- 心跳速率：每分鐘 117 下；心臟無雜音
- SpO_2：在空氣環境中為 94%
- 肺臟：兩側肺葉呼吸聲粗沉帶有細微囉音
- 無杵狀指
- 無下肢水腫

實驗室檢驗結果

- 全血球計數與生化檢測結果正常
- RF、ANA、Anti -ENA 與 Anti -CENP 抗體陰性；C3 與 C4 補體量正常
- 痰液：細菌、分枝桿菌與真菌培養結果陰性

肺功能檢查結果

參數	數值
FVC	54.6% predicted
FEV_1	60.6% predicted
FEV_1/FVC	97.8%
$FEF_{25\%-75\%}$	94.0% predicted
TLC	59.2% predicted
D_{LCO}	23.9% predicted

結論：中度侷限性換氣功能障礙與瀰散量 (diffusion capacity) 嚴重受損

影像學檢查

圖 1：胸部 X 光判讀

心臟大小正常、肺動脈幹擴大與雙肺葉瀰漫性間質性浸潤

圖 2a-2d：HRCT 判讀

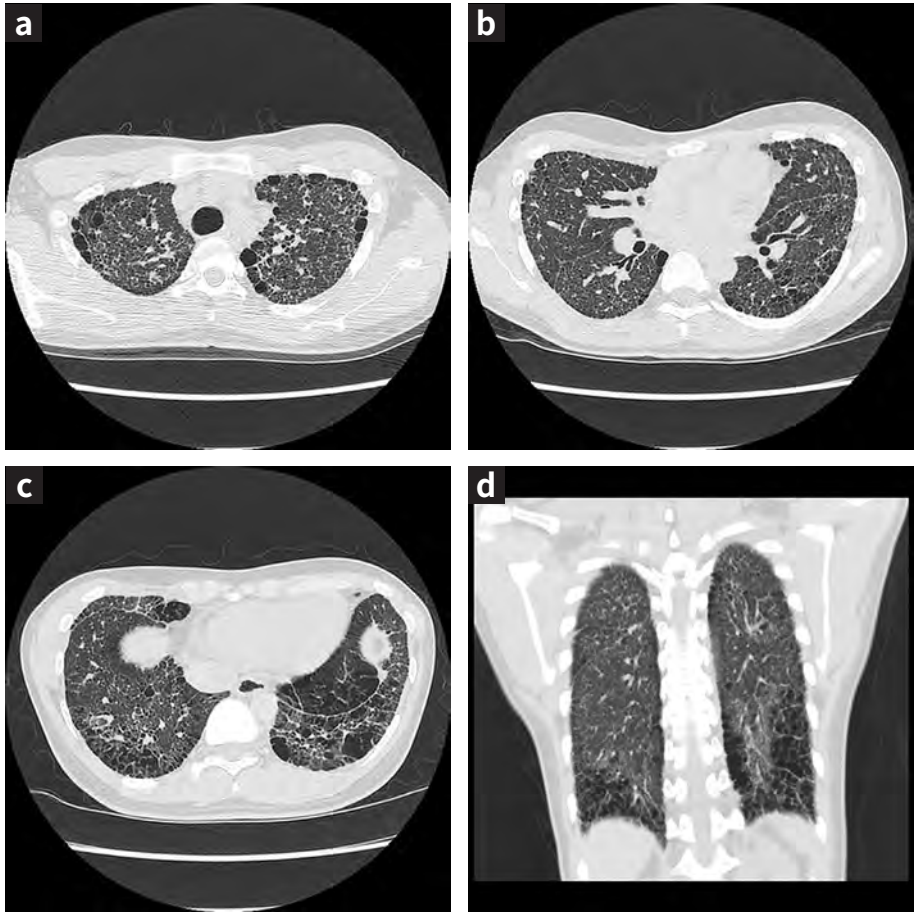

肺尖區 (圖 2a)、中肺部 (圖 2b) 與下肺部 (圖 2c) 的 HRCT 影像，顯示網狀構造均勻分布。部份囊腫性肺實質隨著保存核心結構而變化，尤其在肺下葉與膈旁肺氣腫 (paraseptal emphysema)(圖 2c、2d)。可看到一些分散的微結節。

進行之肺組織切片病理報告

圖 3a (x40)

間質性纖維化伴隨局部淋巴聚集 (粗箭頭) 與正常的肺實質組織 (細箭頭) 交替存在，未見到典型的蜂巢狀空間 (honeycomb spaces)。亦可見到多個纖維母細胞病灶 (星號)。

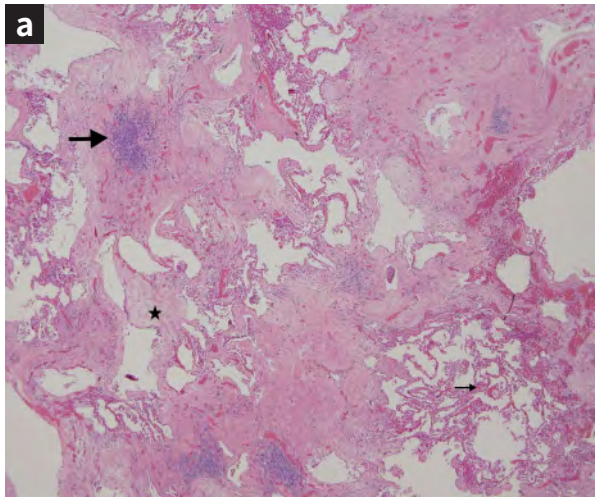

圖 3b (x1000)

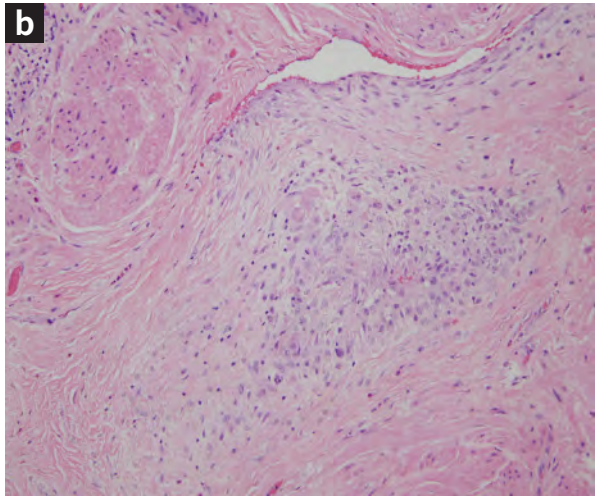

Discussion

- 根據 Lacasse 等人所提出的臨床預測模型，此病例符合在工作地點反覆發生症狀、檢查時出現吸氣性囉音 (爆裂聲) 與體重下降皆疑似為慢性過敏性肺炎的症狀。
- 慢性過敏性肺炎的典型 HRCT 發現包括肺小葉內與肺小葉間的中膈變厚、牽拉性支氣管擴張與蜂巢性變化 (honeycombing)，主要在中肺至上肺區。因此，若缺少活動疾病的證據 (例如毛茸狀小葉中心結節與 GGO)，在 HRCT 報告方面，CHP 可能擬似其他形式的纖維化 IIP。
- 在 HRCT 上出現 UIP pattern 的病人，以支氣管肺泡灌洗液 (BAL luid) 中之淋巴細胞 40% 佔比為截斷值，可有效區分 CHP 與 IPF。
- 如本病例，若在詳細檢視疾病史與進行各種現有的實驗室診斷檢驗之後，仍無法確定致病抗原，則 CHP、IPF 與其他纖維化性 IIP 的精確鑑別可能極具挑戰性，常需根據肺組織切片檢查結果修改診斷與隨後的治療策略。
- 以 VATS 進行的 TBB 或肺組織切片檢查可能顯示 CHP 的診斷特性，尤其在 BAL 中存在淋巴細胞時。經支氣管進行之冷凍組織切片檢查 (transbronchial cryobiopsy) 對於 CHP 的診斷價值仍不明確。
- 針對 CHP 的典型組織病理學報告通常包括分布於肋膜下或膈旁的斑塊狀纖維化、纖維母細胞病灶與蜂巢狀變化 (honeycombing)。諸如小葉中心纖維化／發炎、淋巴細胞／漿細胞浸潤，以及肉芽腫形成不良等鑑別特徵，對於 CHP 的確診往往很重要。 不過，這些報告常會被忽視。
- 雖然無法證實，但反覆暴露於老舊且骯髒的老舊紙鈔為本 CHP 案例的最可能肇因。文獻中也曾有一個類似的病例報告。

致謝

感謝謝明書醫師協助校稿。

文字縮寫

ANA= 抗核抗體 (anti-nuclear antibody)；BAL= 支氣管肺泡灌洗 (bronchoalveolar lavage)；BPM= 每分鐘心跳數 (beats per minute)；CBC= 全血球計數 (complete blood count)； anti-CENP= 抗著絲點蛋白抗體 (anti-centromere proteins antibody)；C3= 補體成分 3 (complement component 3)；C4= 補體成分 4(complement component 4)；CHP= 慢性過敏性肺炎 (chronic hypersensitivity pneumonitis)；D_{LCO}= 肺一氧化碳彌散量 (diffusion capacity of the lung for carbon monoxide)；anti-ENA= 抗可萃取性核抗原之抗體 (anti-extractable nuclear antigen antibody)；FEV_1= 第一秒用力呼氣量 (forced expiratory volume in one second)；$FEF_{25\%-75\%}$= 25%-75% 時之用力呼氣流量 (forced expiratory flow at 25%-75%)；FVC = 用力肺活量 (forced vital capacity)；GGO= 毛玻璃狀不透明區 (ground glass opacity)；HP= 過敏性肺炎 (hypersensitivity pneumonitis)；HRCT= 高解析電腦斷層掃描 (high- resolution computed tomography)；IIP= 特發性間質性肺炎 (idiopathic interstitial pneumonia)；IPF= 特發性肺纖維化 (idiopathic pulmonary fibrosis)；RF= 類風濕因子 (rheumatoifactor)；TBB= 經支氣管切片檢查 (transbronchial biopsy)；TLC= 全肺容積 (total lung capacity)；TRPG= 三尖瓣反流高峰梯度 (tricuspid regurgitation peak gradient)；UIP= 尋常性間質性肺炎 (usual interstitial pneumonia)；VATS= 影像胸腔鏡手術 (video-assisted thoracic surgery)

參考文獻

1. *Spagnolo P, Rossi G, Cavazza A, Bonifazi M, Paladini I, Bonella F, et al. Hypersensitivity pneumonitis: a comprehensive review. J Investig Allergol Clin Immunol 2015;25(4):237-250.*
2. *Hodnett PA, Naidich DP. Fibrosing interstitial lung disease. A practical high-resolution computed tomography-based approach to diagnosis and management and a review of the literature. Am J Respir Crit Care Med 2013;188(2):141-149.*
3. *Lacasse Y, Selman M, Costabel U, Dalphin JC, Ando M, Morell F, et al. Clinical diagnosis of hypersensitivity pneumonitis. Am J Respir Crit Care Med 2003;168(8):952-958.*
4. *Ohshimo S, Bonella F, Cui A, Beume M, Kohno N, Guzman J, et al. Significance of bronchoalveolar lavage for the diagnosis of idiopathic pulmonary fibrosis. Am J Respir Crit Care Med 2009(11);179:1043-1047.*
5. *Ohshimo S, Guzman J, Costabel U, Bonella F. Differential diagnosis of granulomatous lung disease: clues and pitfalls. Eur Respir Rev 2017; 26(145). pii: 170012. doi: 10.1183/16000617.0012-2017.*
6. *Kupeli E, Karnak D, Sak SD, Kayacan O. Hazards of the 'hard cash': hypersensitivity pneumonitis. Can Respir J 2010;17(5):e102-5.*

藥物誘發之間質性肺病

非小細胞肺癌患者接受 pemetrexed 治療後出現的間質性肺炎

劉景隆 醫師

胸腔科
內科部，
馬偕紀念醫院
台北，台灣

臨床精要

藥物誘發的間質性肺病 (DILD) 相當罕見。當間質性肺病 (ILD) 病人暴露於已知可導致肺病的藥物時，在排除其他可引發肺損傷的原因之後，通常即可加以確診。

病人概況

病例介紹

先前曾有 36 包 / 年抽菸史的 57 歲男性，被診斷罹患轉移性肺腺癌 (cT2N0M1，第四期)。由於其一般健康狀況良好 (ECOG PS 0)，因此開始進行 5 個療程的 pemetrexed 加 cisplatin 化療。胸部電腦斷層 (CT) 顯示腫瘤顯著縮小，記錄為部分有效。隨後，病人開始接受 pemetrexed 維持治療 (500 mg/m2 ，每 21 天一次) 並開立處方給予葉酸，以免發生與 pemetrexed 有關的毒性。他繼續接受另外 16 個療程的化療，診斷後 17 個月時仍無疾病惡化的證據。不幸的是，他出現乾咳與持續惡化的呼吸困難。

實驗室檢驗結果

- 全血球計數結果正常
- ANA、RF、Anti -ENA (SSA)、Anti -ENA (SSB) 與 Anti -ENA (Sc170) 抗體陰性

圖 1a-1b：胸部 X 光判讀

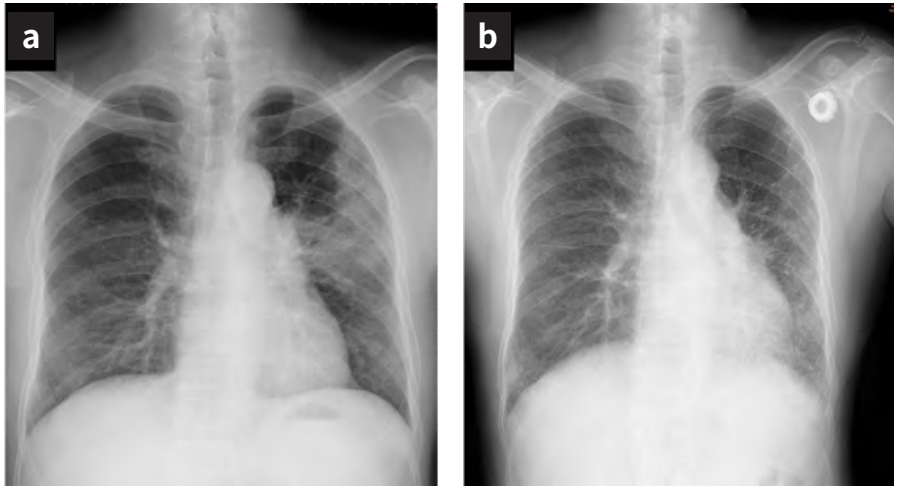

(a) 肺腺癌診斷時所取得的胸部 X 光顯示，上肺左葉出現界線不明之密度增加的區域，肺臟體積未縮小。(b) 於確診後所進行的 17 個月化學維持療法之後，在中肺與下肺區域可見到模糊的網狀浸潤

圖 2a-2c： CT 判讀

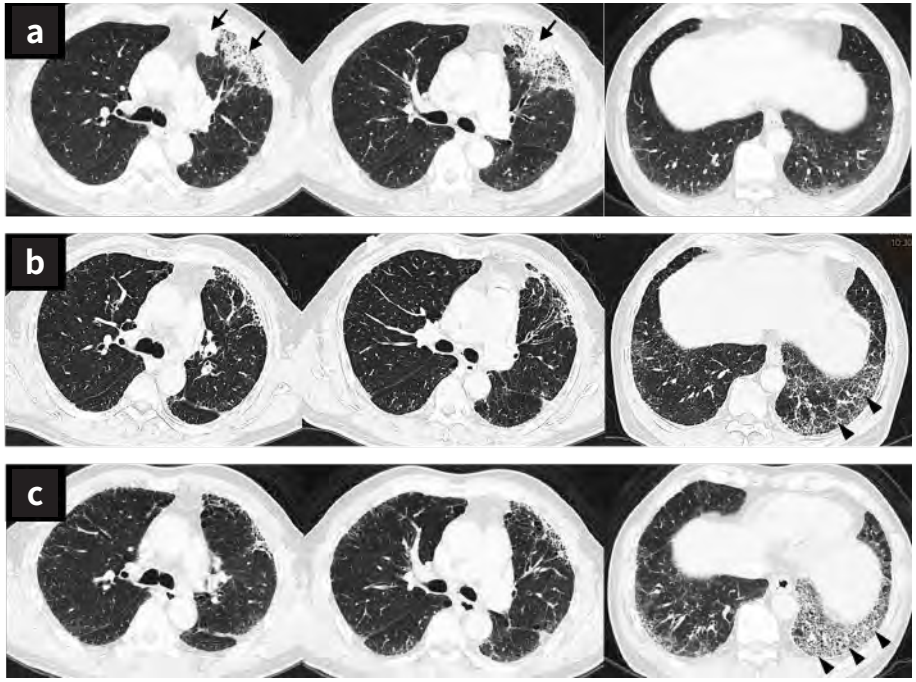

(a) 肺癌診斷時進行的胸部 CT 顯示，在上肺左葉前段的周邊實質組織有大量的毛玻璃狀團塊 (箭頭)。(b) 確診後進行 4 個月維持化療之後。(c) 進行 17 個月化學維持療法之後，可見到逐漸惡化之毛玻璃狀團塊伴隨有網狀纖維化與蜂巢性變化 (honeycombing) (箭頭)。

肺功能檢查結果

參數	數值	
	Before chemotherapy	At 17 months after diagnosis and chemotherapy
FVC	111% predicted	86% predicted
FEV_1	103% predicted	84% predicted
FEV_1/FVC	75%	79%
$FEF_{25\%-75\%}$	76% predicted	79% predicted
TLC	115% predicted	89% predicted
D_{LCO}	91% predicted	59% predicted
解讀	正常	正常至輕度的侷限性型態與顯著降低的瀰散量

圖 3a-3b：經由 VATS 取得之肺組織切片檢體的鏡檢報告

(a) 可見到與相對正常之肺實質組織相鄰的間質性纖維化肺組織

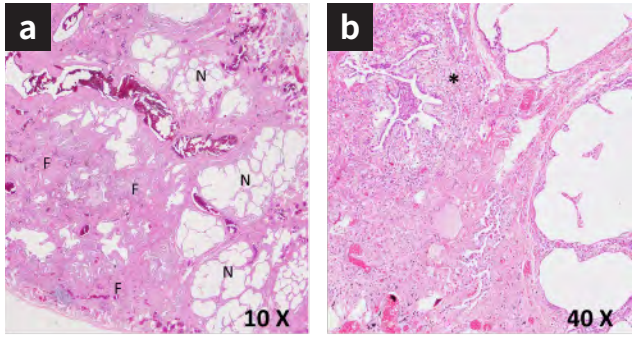

(F= 纖維化，N= 正常的肺臟)。(b) 亦觀察到與纖維母細胞病灶區 (*) 相鄰的纖維化區域。這些病理學特徵與 UIP pattern 的特徵相符。.

討論

由藥物誘發的間質性肺炎為罕見但可能致命的併發症。 DILD 可由化療藥物 (例如 bleomycin 與 cyclophosphamide)、抗生素 (例如 amphotericin B 與 minocycline)、抗心律不整藥物 (例如 amiodarone) 與免疫抑制劑 (例如非類固醇類止痛消炎藥 [NSAIDs]、金、penicillamine、azathioprine 與 methotrexate) 引發。DILD 無獨特的生理學、放射學或病理學模式，其確診常為間質性肺病 (ILD) 病人暴露於已知可導致肺病的藥物時，且排除其他可引發肺損傷的原因之後。盡早停用致病藥物與 / 或慎謹地給予類固醇治療，即可能有助於改善或消除 藥物誘發的肺臟損傷。

Abbreviations

ANA= 抗核抗體 (anti-nuclear antibody)；anti-ENA= 抗著絲點蛋白抗體 (anti-centromere proteins antibody)；CBC= 全血球計數 (complete blood count)；CT= 電腦斷層掃描 (computed tomography)；DILD= 藥物誘發的間質性肺病 (druginduced interstitial lung disease)；D_{LCO}= 肺一氧化碳彌散量 (diffusion capacity of the lung for carbon monoxide)；FEV1= 第一秒用力呼氣量 (forced expiratory volume in one second)；$FEF_{25\%-75\%}$= 25%-75% 時之用力呼氣流量 (forced expiratoryflow at 25%-75%)；FVC = 用力肺活量 (forced vital capacity)；ILD= 間質性肺病 (interstitial lung disease)；NSAID = 非類固醇類止痛消炎藥 (nonsteroidal anti-inflammatory drug)；RF= 類風濕因子 (rheumatoid factor)；TLC= 全肺容積 (total lung capacity)；UIP= 尋常性間質性肺炎 (usual interstitial pneumonia)；VATS= 影像胸腔鏡手術 (video-assisted thoracic surgery)

參考文獻

1. *Kim KH, Song SY, Lim KH, Han SS, Kim SH, Cho JH, et al. Interstitial pneumonitis after treatment with pemetrexed for non-small cell lung cancer. Cancer Res Treat 2013;45(1):74-77.*
2. *Kato M, Shukuya T, Takahashi F, Mori K, Suina K, Asao T, et al. Pemetrexed for advanced non-small cell lung cancer patients with interstitial lung disease. BMC Cancer 2014;14:508.*
3. *Dhakal B, Singh V, Shrestha A,Rao A, Choong N. Pemetrexed-induced pneumonitis. Clin Pract 2011;1(4):e106.*
4. *Schwaiblmair M, Behr W, Haeckel T, Märkl B, Foerg W, Berghaus T. Drug induced interstitial lung disease. Open Respir Med J 2012;6:63-74.*

NSIP
(修格蘭氏症候群)

與結締組織疾病相關的間質性肺病

許超群 醫師

胸腔暨重症醫學科，
高雄醫學大學附設醫院，
高雄，台灣

臨床精要

- 結締組織疾病 (CTD) 為間質性肺病 (ILD) 的常見肇因，因此，病人應接受例行的篩檢。
- 典型的非特異性間質性肺炎 (NSIP) HRCT 影像主要在雙肺底支氣管血管周圍有毛玻璃狀化，而不一定有 sub-pleural sparing。此外，NSIP 可觀察到網狀構造與牽拉性支氣管擴張。其蜂巢性變化 (honeycombing) 極少見。
- 混合型結締組織疾病、全身性硬化症、類風溼性關節炎、多發性肌炎 / 皮肌炎、修格蘭氏症候群與全身性紅斑性狼瘡皆為常牽涉肺部的結締組織疾病 (CTD)。
- 高達 20% 的修格蘭氏症候群病人會出現間質性肺病 (ILD)。間質性肺病 (ILD) 通常在修格蘭氏症候群開始發病之後 5-10 年開始發病。NSIP 為最常見的形式，其次為淋巴細胞性間質性肺炎 (LIP) 與尋常性間質性肺炎 (UIP)。
- 對於嚴重的或漸進性 CTD-ILD 應考慮給予治療，皮質類固醇為第一線藥物。現正進行以新的抗纖維化藥物 (nintedanib 與 pirfenidone) 治療 CTD-ILD 的研究。

病人概況

病例介紹

- 62 歲女性
- 乾咳持續 1 年
- 漸進性運動性呼吸困難持續 6 個月
- 一年內體重減輕 5 公斤

疾病史

- 從未抽菸
- 過敏性鼻炎
- 無藥物濫用記錄
- 職業與環境暴露：耳機修理工人，慢性暴露於焊接烟氣
- 無特殊家族病史

理學檢查

- 心跳速率：每分鐘 98 下
- SpO_2：在環境空氣中為 97%
- 肺部聽診：雙側肺底部吸氣時有細微囉音
- 杵狀指
- 無關節痛

實驗室檢驗結果

- 嗜酸性球：2.7%
- 抗核抗體：1:640
- 類風濕因子：122 IU/mL
- Anti -Ro 抗體：> 240 EliAU/mL
- Anti -La 抗體：> 320 EliAU/mL
- SCL-70：< 0.4 EliAU/mL
- Jo-1：0.4 EliAU/mL

圖 1：胸部 X 光判讀

胸部 X 光顯示在 basal_predominant 有團塊與毛玻璃樣網狀結構

肺功能檢查結果

參數	數值
FVC	74.4% predicted
FEV_1	83.9% predicted
FEV_1 / FVC	92.9%
TLC	72.6% predicted
D_{LCO}	28.6% predicted

結論：輕度侷限性換氣障礙，D_{LCO} 嚴重降低

圖 2a-2d：HRCT 判讀

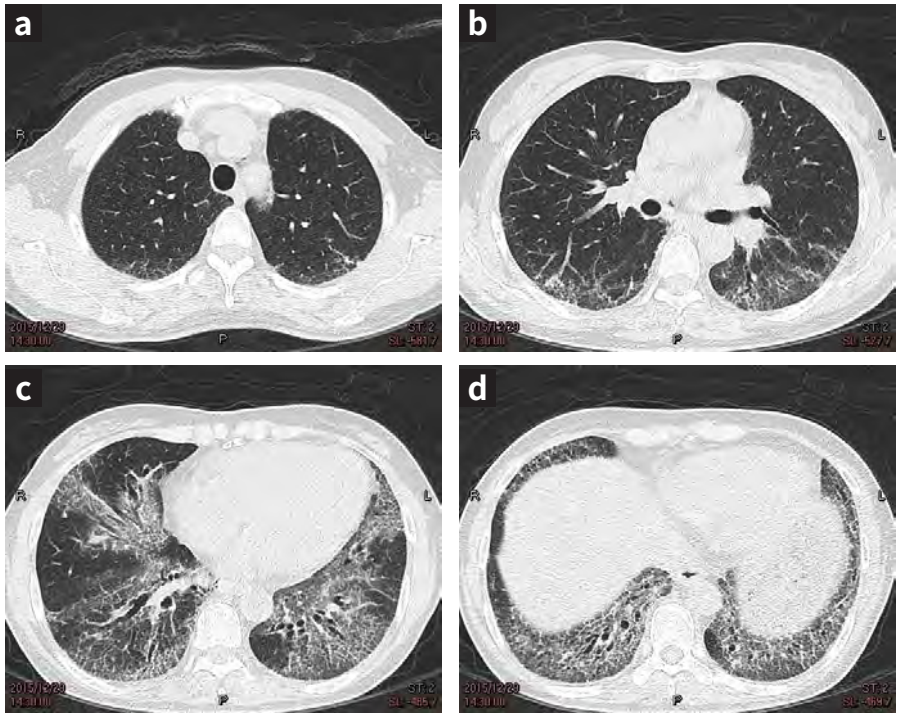

在 HRCT 上顯示雙側 basal-predominant 有毛玻璃狀網狀構造與牽拉性支氣管擴張，顯示為非特異性間質性肺炎 (NSIP)。

診斷

- HRCT 判讀為 NSIP，實驗室結締組織病理檢測結果呈陽性。因此，病人確診為罹患 CTD-ILD。
- 經風濕科醫師證實修格蘭氏症候群的診斷。

治療與病程

- 病人先接受 prednisolone(30 mg / 天)、azathioprine(50 mg，一天兩次) 與 hydroxychloroquine(200 mg，一天兩次) 治療。3 個月後，她的胸部光片顯示其毛玻璃狀化獲得部分緩解。她的體重從 40 公斤增至 44 公斤。FVC 維持不變，D_{LCO} 從 28.6% 增至 52.0%。
- 2 年後，雖然她仍需接受 prednisolone(5-10 mg / 天) 與 azathioprine(50mg，一天兩次) 維持療法，但狀況穩定。

參考文獻

1. Ahuja J, Arora D, Kanne JP, Henry TS, Godwin JD. Imaging of pulmonary manifestations of connective tissue diseases. Radiol Clin North Am 2016;54(6):1015-1031.

2. Kreider M, Highland K. Pulmonary involvement in Sjögren syndrome. Semin Respir Crit Care Med 2014;35(2):255-264.

III. IPF 的治療方式

特發性肺纖維化的治療

特發性肺纖維化 (IPF) 是一種漸進惡化肺病，其特徵包括肺功能逐漸衰退與急性惡化發作。過去因為缺乏有效的治療，IPF 病人的預後通常不佳。近年來，由於新抗纖維化藥物 (nintedanib 與 pirfenidone) 的問世，使 IPF 能有更好的治療方式。臨床試驗已證實這些新的抗纖維化藥物可減緩病程進展、預防惡化，並改善生活品質。與此同時應注意，這些藥物可能帶來的不良反應需適當處置，否則將導致抗纖維化治療長期中斷。

ATS/ERS/JRS/ALAT 所發布的 2015 年國際 IPF 治療準則提供建議與不建議使用特定藥物的列表。此外，包括肺部復健、肺臟移植與氧氣治療在內的非藥物療法，對於 IPF 治療亦極重要，可幫助改善病人的生活品質。

2011 年與 2015 年 ATS/ERS/JRS/ALAT 準則的建議

建議有條件使用

- Pirfenidone [2015 年]
- Nintedanib [2015 年]
- 制酸劑療法 [2015 年]
- 肺部復健 [2011 年]
- 皮質類固醇，用於治療急性惡化 [2011 年]
- 肺臟移植 [2011 年]
- 長期的氧氣治療，用於休息時血氧不足的 IPF 病人 [2011 年]

特定條件下不建議使用

- 雙重內皮素受體拮抗劑（macitentan 與 bosentan）[2015 年]
- 磷酸二酯酶 5 (Phosphodiesterase 5) 抑制劑 (sildenafil) [2015 年]
- N- 乙醯半胱氨酸 (N-acetylcysteine) 單一療法 [2015 年]
- 機械性呼吸器，用於 IPF 引發的呼吸衰竭病人 [2011 年]

強力不建議使用

- 抗凝血劑（Warfarin）[2015 年]
- 併用 Prednisone、azathioprine 與 N- acetylcysteine [2015 年]
- 選擇性內皮素受體拮抗劑 (ambrisentan) [2015 年]
- Imatinib [2015 年]
- 干擾素 -γ1b [2011 年]
- 皮質類固醇單一療法或併用免疫調節劑 [2011 年]

以 nintedanib 治療 IPF

以 OFEV® 治療 IPF：病人用藥配合度佳時病情穩定且無副作用

陶啟偉 醫師

呼吸治療科
內科部，
振興醫院，
台北，台灣

臨床精要

- IPF 是一種致命性疾病，因為 病人會逐漸喪失肺功能。 過去數十年中，對於 IPF 病人，我們能提供的幫助極少。
- Nintedanib 是一種酪氨酸酶抑制劑，可減少 FVC 的下降，降低急性惡化發生率，且無嚴重的不良反應。因此， nintedanib 可作為 IPF 病人的新治療選擇之 一。

病人概況

病例介紹

- 65 歲女性
- 家庭主婦
- 乾咳與運動性呼吸困難，持續數月

疾病史

- 有肺結核、慢性支氣管炎、過敏性鼻炎與胃食道逆流的病史
- 病人曾使用藥物，包括 budesonide 鼻噴劑與 Foster（beclomethasone 與 formoterol）吸入劑。她有 2 年時間未回診追蹤。
- 不抽菸或喝酒
- 未飼養寵物
- 無特殊家族病史、暴露史與藥物使用經驗

理學檢查

- 身高 155 公分，體重 52 公斤
- SpO_2：在空氣環境中為 97%
- 肺部聽診時雙側底部有囉音
- 杵狀指
- 無關節痛，無皮疹

實驗室檢驗報告

- 全血球計數與生化檢測結果正常
- RF、ANA、Anti - SSA/SSB、Anti - Jo-1、Anti - Scl-70 抗體陰性
- 在 3 組痰液檢體的結核病抗酸菌染色皆呈陰性

肺功能檢查結果

參數	數值
FVC (公升)	1.46
FVC	58% predicted
FEV_1 (公升)	1.22
FEV_1	62% predicted
FEV_1 / FVC	83%
TLC	53% predicted
RV	46% predicted
IC	51% predicted
VC	58% predicted
D_{LCO}	41% predicted
D_{LCO} / VA	90% predicted

結論：中度侷限性換氣障礙與中度瀰散量降低

圖 1：胸部 X 光判讀：2016 年 5 月 30 日

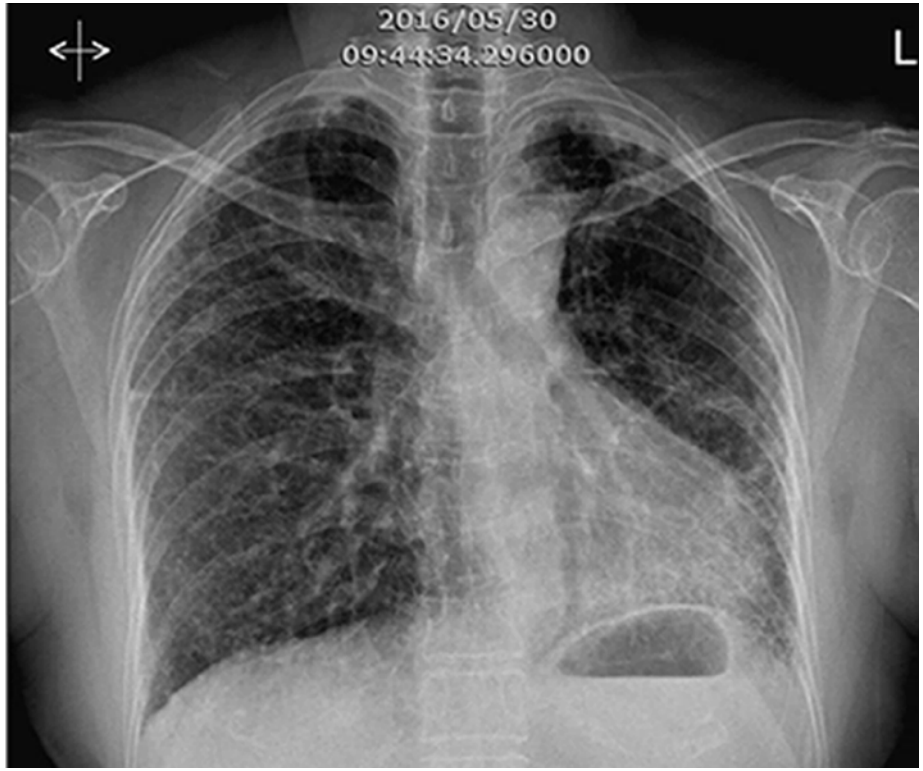

雙側周邊肺區可見到網狀浸潤現象。

圖 2a-2c： HRCT 判讀（2016 年 6 月 6 日）

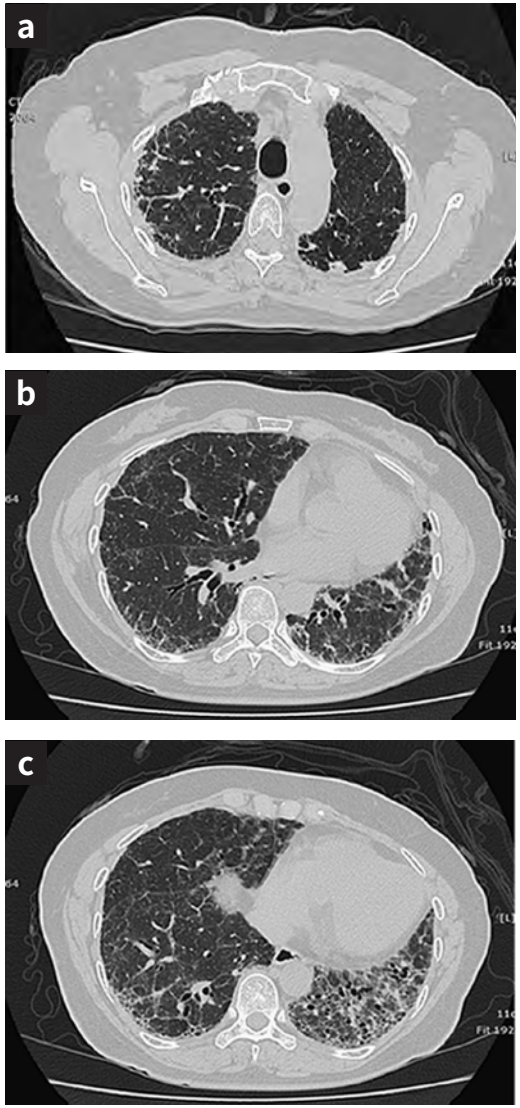

主要發生在胸膜與肺底部有不對稱的分布，下肺左葉有毛玻璃狀化，支氣管周邊管束變厚。 可見到網狀構造與蜂巢性變化 (honeycombing)，無牽拉性支氣管擴張。

圖 3：外科手術檢體的組織病理學分析 (2016 年 6 月 20 日)(診斷性影像胸腔鏡手術 [VATS] 以及右肺上葉 [RUL] 與右肺下葉 [RLL] 楔狀切除)-

大量氣室擴張，伴隨組織構造病變以及周圍的發炎性纖維化組織。此一囊性擴張是由於立方上皮組織化生為細支氣管上皮組織造成。大部分的鄰近肺泡實質組織擴張皆顯示中度至重度的間質纖維化。沒有肉芽腫性發炎的證據。

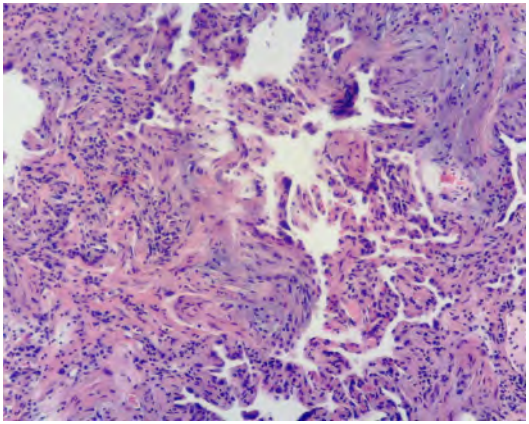

組織病理學分析顯示有尋常性間質性肺炎。

Nintedanib 治療

- 在經組織病理學確診之後，於 2017 年 7 月 5 日開始 nintedanib 治療 (Ofev®；150 mg，一天兩次)。
- 在 Ofev® 治療之後，她的肺功能維持穩定，2017 年 8 月 30 日的 FVC 為 61%，D_{LCO} 為 33%。
- 症狀 (包括乾咳與運動性呼吸困難) 在用藥後趨於穩定，對於使用 Ofev® 無明顯的不良反應

參考文獻

1. Richeldi L, Costabel U, Selman M, Kim DS, Hansell DM, Nicholson AG, et al. Efficacy of a tyrosine kinase inhibitor in idiopathic pulmonary fibrosis. N Engl J Med 2011;365(12):1079-87.
2. Richeldi L, du Bois RM, Raghu G, Azuma A, Brown KK, Costabel U, et al. Efficacy and safety of nintedanib in idiopathic pulmonary fibrosis. N Engl J Med 2014;370(22):2071-82.

Nintedanib 用於治療 IPF：副作用的處置

Nintedanib 治療特發性肺纖維化病人時不良反應的處置

柯信國 醫師

胸腔科，
台北榮民總醫院，
台北，台灣

臨床精要

- 對於特發性肺纖維化 病人，nintedanib 可防止 FVC 下降，減緩疾病惡化。 而 nintedanib 亦有常見不良反應，包括腹瀉 (62%)、噁心 (24%)、腹痛 (15%)、肝功能受損 (14%)、嘔吐 (12%)、食慾不振 (11%)、體重下降 (10%)、頭痛 (8%) 與高血壓 (5%)[1,2]。
- 密切追蹤 IPF 病人並有效處置 nintedanib 的相關不良反應，可避免發生嚴重不良反應因而必須長期中斷 nintedanib 治療。

病人概況

病例介紹

- 86 歲男性
- 居住於北台灣的退休教師
- 過去 6 個月間發生頑固性乾咳與逐漸惡化的運動性呼吸困難

疾病史

- 主動脈瘤病史，在心血管外科門診接受定期追蹤
- 持續 40 年每天一包菸，10 年前戒菸
- 無飲酒或濫用藥物
- 未飼養寵物
- 無特殊家族病史、暴露史與藥物使用經驗

理學檢查

- 心跳速率：每分鐘 106 下，體重 66 公斤，身體質量指數 (BMI) 為 23 kg/m^2
- SpO_2：在空氣環境中為 92%
- 肺部聽診時雙側底部有囉音
- 杵狀指
- 無下肢水腫
- 無關節痛，無皮疹

實驗室檢驗結果

- 全血球計數與生化檢測結果正常
- RF、ANA、SSA/SSB、Jo-1 與 Scl-70 陰性； CK 值正常

肺功能檢查結果

參數	數值
FVC (liter)	2.90 predicted
FVC	70% predicted
FEV_1 (liter)	1.90
FEV_1	98% predicted
FEV_1/FVC	91%
TLC	75% predicted
RV	83% predicted
IC	73% predicted
VC	70% predicted
D_{LCO}	23% predicted
D_{LCO}/ VA	30% predicted

結論： 輕度侷限性換氣障礙與嚴重的瀰散量下降

HRCT 判讀 (2017 年 2 月 16 日)(確定的 UIP pattern)

- 主要發生在胸膜下與基底部
- 網狀型態
- 蜂巢性變化 (honeycombing)，無牽拉性支氣管擴張
- 無與 UIP pattern 不符的報告

IPF 的治療以及相關不良反應的處置

病人在 HRCT 上出現 UIP pattern，肺功能檢測出現侷限性換氣障礙，未檢出自體免疫疾病標記，因此診斷為 IPF。於 2017 年 3 月 27 日開始口服 nintedanib（Ofev®；150 mg，一天兩次）治療。開始 nintedanib 治療之後 3 天時，病人出現腹瀉（一天 3 次，第 1 級），無脫水證據。腹瀉狀況於口服 loperamide（2mg，一天三次）後緩解。繼續接受相同劑量的 nintedanib 治療（圖 1）[3]。

圖 1

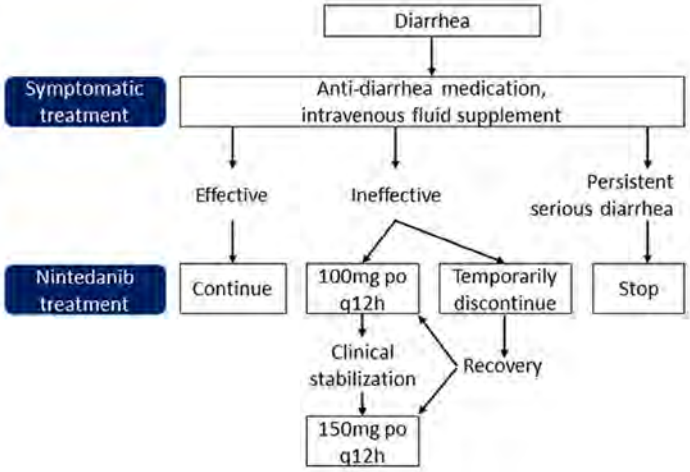

Nintedanib 治療時之副作用腹瀉的處置流程。 腹瀉的定義為排便頻率增加且為軟便。

開始 nintedanib 治療後一週時，病人出現噁心與食慾不振，未造成脫水或體重下降 (第 2 級)。開給病人 3 天份的 mosapride(5 mg， 一天三次) 與 prochlorperazine(5 mg，一天三次)，但症狀持續存在且出現脫水狀況。以點滴補充水分。將 nintedanib 的劑量降為一天兩次 100 mg，持續 1 週，隨後調至一天兩次 150 mg(圖 2)[3]。

圖 2

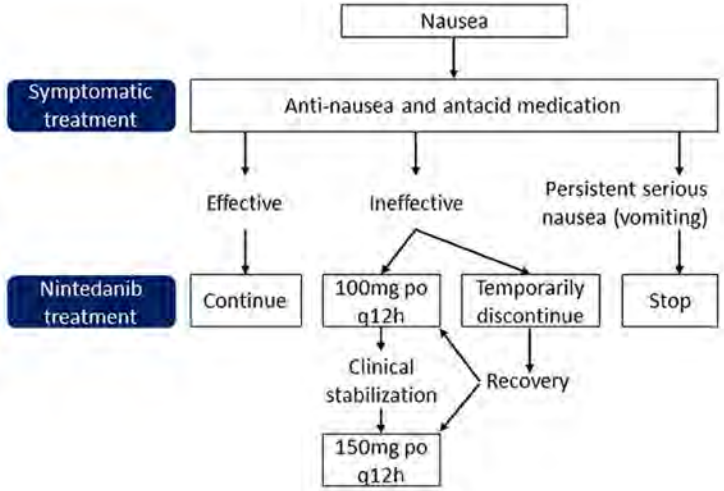

Nintedanib 治療時之副作用噁心的處置流程。 噁心（嘔吐）的定義為全身無力、厭食、食慾不振與體重下降。

開始 nintedanib 治療後一個月時，例行性肝功能追蹤檢測結果顯示 ALT/AST 濃度升高 [132/145 U/L(第 2 級)]，但未出現與肝功能異常有關的症狀。停用 Nintedanib 兩週。ALT/AST 濃度恢復正常，重新開始 nintedanib(100 mg，一天兩次) 治療 (圖 3)[3]。每個月進行一次肝功能檢測。

圖 3

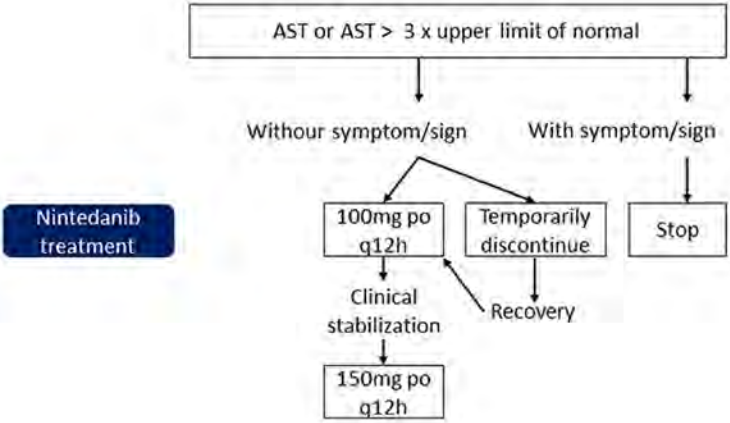

Nintedanib 治療時之副作用肝功能異常的處置流程。肝功能異常的症狀包括全身無力、疲勞、持續的輕度發燒、茶色尿液、鞏膜與皮膚黃疸、食慾不振、噁心、嘔吐、皮疹與全身發癢。

參考文獻

1. Richeldi L, Costabel U, Selman M, Kim DS, Hansell DM, Nicholson AG, et al. Efficacy of a tyrosine kinase inhibitor in idiopathic pulmonary fibrosis. N Engl J Med 2011;365(12):1079-87.
2. Richeldi L, du Bois RM, Raghu G, Azuma A, Brown KK, Costabel U, et al. Efficacy and safety of nintedanib in idiopathic pulmonary fibrosis. N Engl J Med 2014;370(22):2071-82.
3. Package insert of Ofev Soft Capsules 150 mg, assessed at www.fda.gov.tw.

IPF 患者的肺臟移植

特發性肺纖維化患者的肺臟移植

李忠恕 醫師、高國晉 醫師

胸腔科，
長庚紀念醫院，
桃園市，台灣

臨床精要

- 特發性肺纖維化 (IPF) 的特徵為運動性呼吸困難與肺功能逐漸惡化。IPF 對於生活品質有極大影響。即使給予最理想的治療，仍無法完全治癒此狀況。
- IPF 為需接受肺臟移植者中最常見的瀰漫性實質組織性肺病之一，其佔肺臟移植第二多 [1,2]。
- 在等待接受肺臟移植的病人中，IPF 病人的死亡率最高 [3]。因此，應考慮儘早轉診接受肺臟移植評估 [4]。
- 轉診接受肺臟移植的原因包括出現尋常性間質性肺炎 (UIP) 的影像學與 / 或病理學證據以及任何以下狀況 [5]：
  - 瀰散量 (D_{LCO}) 低於預測值的 40%
  - 用力肺活量 (FVC) 低於預測值的 80%
  - 可歸因於肺病的任何呼吸困難或功能受限狀況
  - 氧飽和度低於 89%，即使僅發生在運動期間
- 適合列入肺臟移植等待名單的狀況包括以下 [5]：
  - 在 6 個月追蹤期間，FVC 降幅≥ 10%（降幅≥ 5% 即應考慮列入）
  - 在 6 個月追蹤期間，D_{LCO} 降幅≥ 15%
  - 在 6 分鐘行走測試時：氧飽和度下降幅度 <88% 或行走距離 <250 公尺或過去 6 個月中的行走距離下降 >50 公尺
  - 右心導管檢查或心臟超音波檢查發現有肺高壓
  - 因呼吸抑制、氣胸或急性惡化而住院

病人概況

病例介紹

- 63 歲男性
- 居住在北台灣的工人
- 於 2016 年 1 月被診斷出 IPF
- 間歇性、漸進性呼吸困難持續 2 年，過去 2 個月中出現急性惡化
- 治療超過 1 年之後，由於症狀逐漸惡化且出現急性惡化發作，於 2017 年 6 月 19 日接受雙側肺臟移植。

疾病史

- 因糖尿病接受口服降血糖藥物
- 未抽菸、無飲酒
- 無特殊家族病史

理學檢查

- 心跳速率：每分鐘 98 下
- SpO_2：在正常環境下為 93%
- 肺部聽診時雙側底部有囉音
- 杵狀指
- 雙側下肢水腫

實驗室檢驗結果

- 全血球計數與生化檢測結果正常
- RF、ANA、Anti-ENA 與 Anti-CENP 抗體陰性；C3 與 C4 補體量正常
- 心臟超音波：中度肺高壓（最大梯度：62 mmHg），輕度三尖瓣逆流、右心房與右心室擴大、右心室肥大、輕度心包積液

肺功能檢查結果 (系列追蹤)

日期	FVC (L)	FVC (% predicted)	FEV_1 (L)	FEV_1 (% predicted)	D_{LCO} (% predicted)
2016.04	2.36	61	2.01	65	27
2016.09	2.17	60	1.98	68	-
2017.04	2.22	60	1.95	65	20

結論 : FVC 輕度下降，DLCO 嚴重下降（從 27% 至 20%）

於 2017 年 6 月 19 日接受雙側肺臟移植					
2017.07	1.87	51	1.60	55	-
2017.09	1.60	44	1.45	50	-

圖 1：胸部 X 光判讀（2016 年 2 月 19 日）

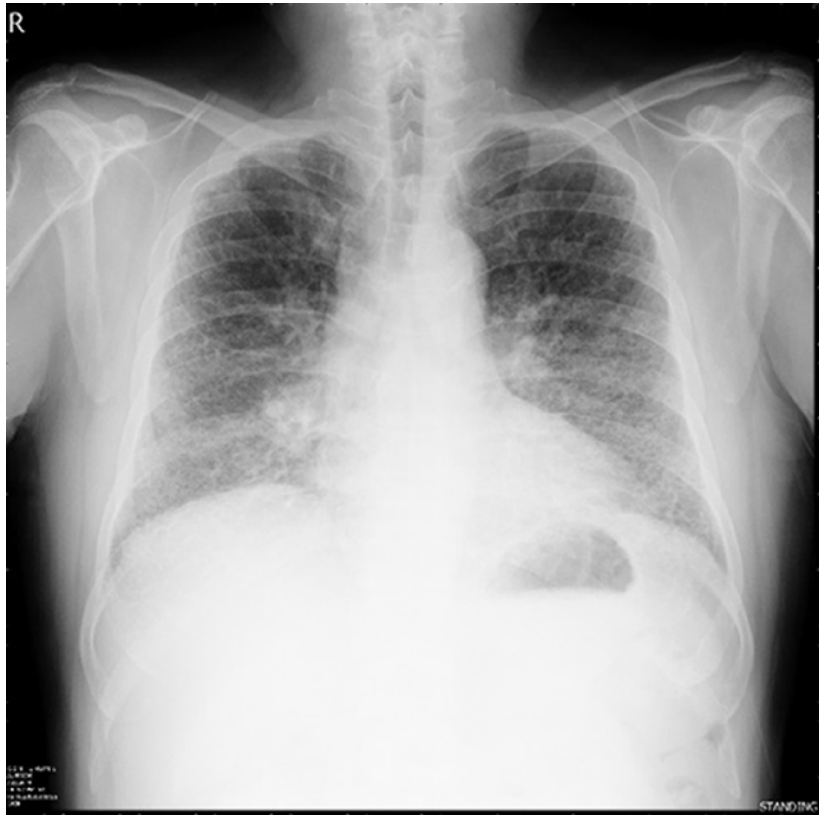

圖 2a(2016 年 1 月 28 日) 與 2b(2017 年 4 月 11 日)：HRCT 判讀

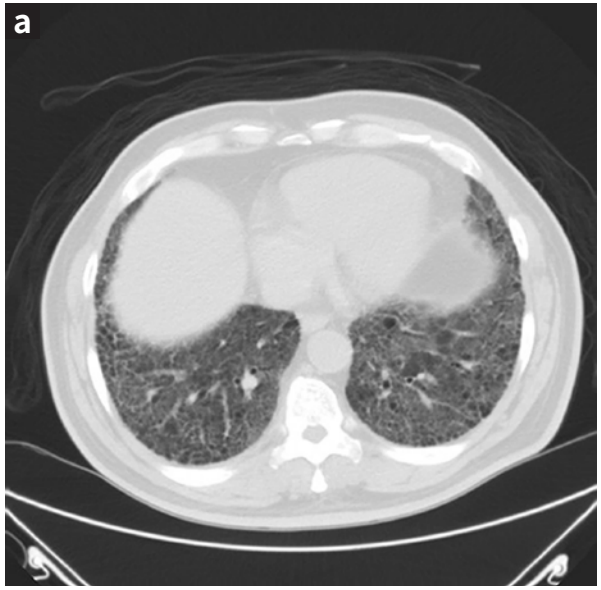

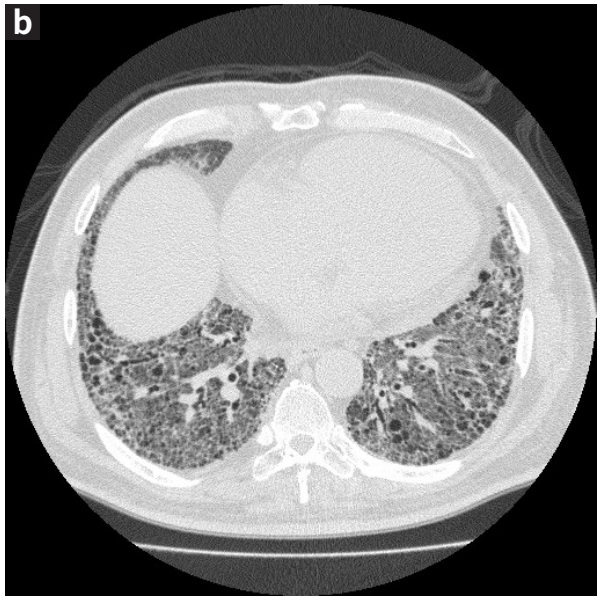

可發現肺臟纖維化與蜂巢性變化 (honeycombing) 且逐漸惡化。

圖 3a-3c：肺臟移植後的 HRCT(2017 年 10 月 13 日)

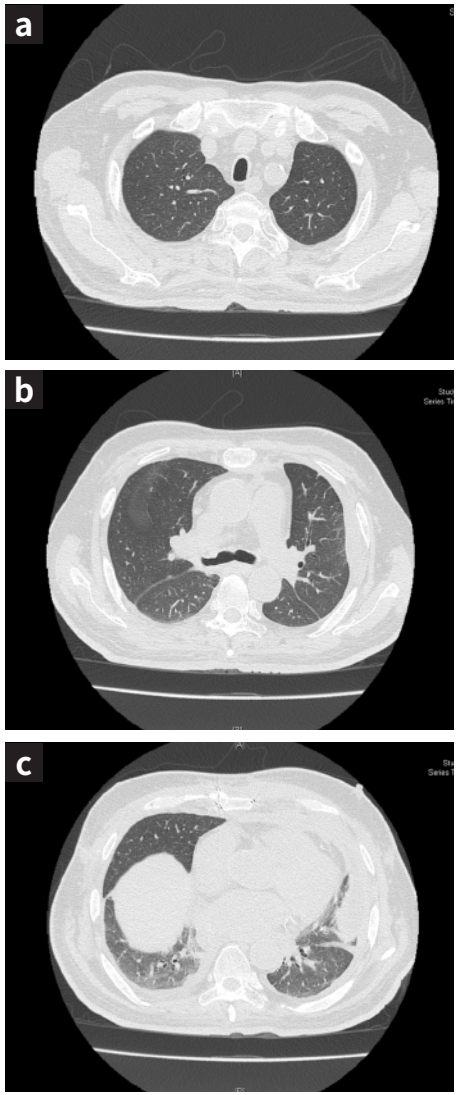

雙側肺臟移植後發現雙側肋膜積液，左側包囊性積液伴隨輕微衰退以及肋膜增厚，應考慮是否有肋膜炎。左肺下葉 (LLL lung) 部分塌陷。

圖 4：雙側肺臟移植 3 個月後的胸部 X 光（2017 年 10 月 2 日）

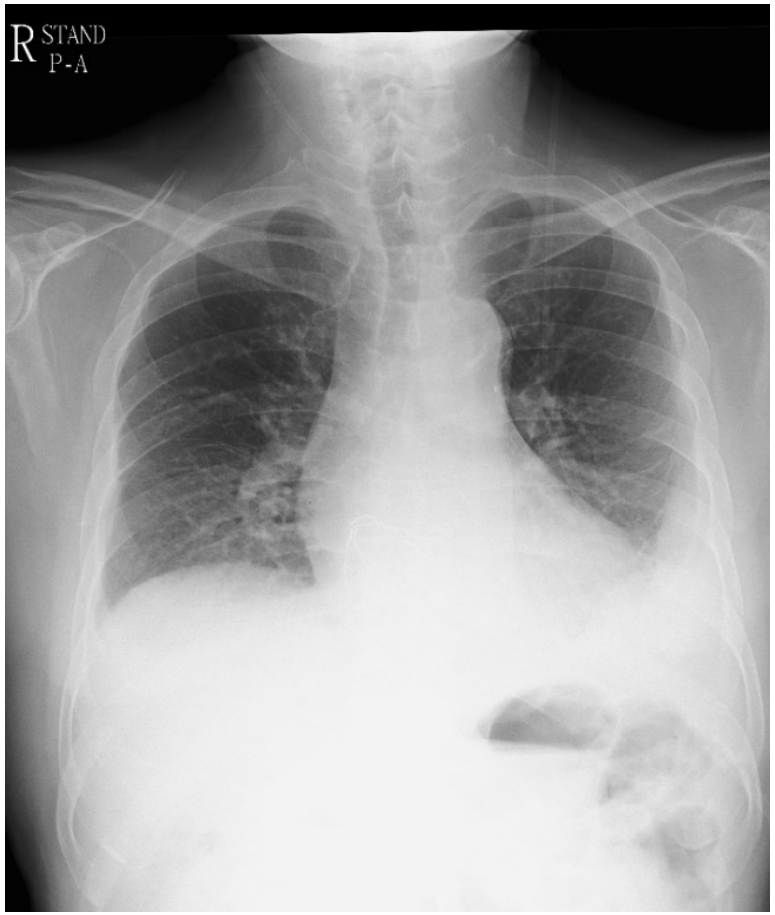

2017 年 6 月 9 日接受雙側肺臟移植之後，病人持續接受肺部復健，以改善其肺功能。

參考文獻

1. Alalawi R, Whelan T, Bajwa RS, Hodges TN. Lung transplantation and interstitial lung disease. Curr Opin Pulm Med 2005;11(5):461-6.
2. Yusen RD, Edwards LB, Kucheryavaya AY, Benden C, Dipchand AI, Goldfarb SB, et al. The Registry of the International Society for Heart and Lung Transplantation: Thirty-second Official Adult Lung and Heart-Lung Transplantation Report--2015; Focus Theme: Early Graft Failure. J Heart Lung Transplant 2015;34(10):1264-77.
3. Thabut G, Mal H, Castier Y, Groussard O, Brugière O, Marrash-Chahla R, et al. Survival benefit of lung transplantation for patients with idiopathic pulmonary fibrosis. J Thorac Cardiovasc Surg 2003;126(2):469-75.
4. Steinman TI, Becker BN, Frost AE, Olthoff KM, Smart FW, Suki WN, et al. Guidelines for the referral and management of patients eligible for solid organ transplantation. Transplantation 2001;71(9):1189-204.
5. Weill D, Benden C, Corris PA, Dark JH, Davis RD, Keshavjee S, et al. A consensus document for the selection of lung transplant candidates: 2014--an update from the Pulmonary Transplantation Council of the International Society for Heart and Lung Transplantation. J Heart Lung Transplant 2015;34(1):1-15.

IV. 特發性肺纖維化之臨床病程

特發性肺纖維化之臨床病程：臨終照護時的急性惡化、非藥物療法與安寧照護議題

特發性肺纖維化之急性惡化 (AE-IPF) 無法預測，且短期死亡率極高 (>50%)，平均存活期短（3 至 13 天）。AE-IPF 基本上是根據 HRCT 影像上新出現的毛玻璃樣混濁或氣室進行診斷。

醫師須鑑別 AE-IPF 與其他可能造成此新 HRCT 影像報告的疾病，包括心臟衰竭、藥物毒性、雙側肺炎與肺栓塞。AE-IPF 的治療方法包括給予廣效抗生素與高劑量類固醇，得考慮是否併用免疫抑制劑，然而這些療法的證據有限。抗纖維化藥物不僅可減緩 IPF 的惡化，亦能預防 AE-IPF。

IPF 為漸進性且最終致死的肺病，其特徵為呼吸困難、乾咳與生活品質變差。IPF 的最佳治療策略應包含藥物與非藥物療法。非藥物療法應處置病人的共病症、呼吸困難、疲勞症狀、肺部復健與臨終安寧照護。對於休息時血氧仍嚴重不足的病人，建議給予長期氧治療（強建議，極低證據品質）。國際準則建議對於呼吸衰竭的 IPF 病人大多不適合使用機械性呼吸器（弱建議，低證據品質）。因為缺乏長期追蹤研究，對於大部分 IPF 病人，肺部復健僅為弱建議，然而隨著證據與日俱增，就運動能力、呼吸困難、生活品質與病人滿意度而言，肺部復健在短期上具有助益。

出現急性惡化的 IPF

特發性肺纖維化之急性惡化：終究會是不幸的結果嗎？

彭萬誠 醫師、唐士恩 醫師、 簡志峯 醫師、彭忠衍 醫師

胸腔暨重症醫學科，醫學系，

三軍總醫院，國防醫學院，

台北市，台灣，中華民國

臨床精要

- AE-IPF 無法預測且短期死亡率≥ 50%，平均存活期 3 至 13 天。
- HRCT 顯示新形成的毛玻璃樣混濁或氣室團塊，疊加在既有之尋常性間質性肺炎 (UIP) 型態上。
- 其鑑別診斷包括心臟衰竭、藥物毒性、雙側肺炎與肺栓塞；對臨床醫師而言是極大挑戰。
- AE-IPF 的治療方法包括使用廣效性抗生素與高劑量皮質類固醇，併用或不併用免疫抑制藥物，但這些療法的有效性證據有限。
- 用於減緩 IPF 惡化的新治療策略可能可以有效預防 AE-IPF。

病人概況

- 73 歲，有抽菸史的男性
- 入院日期：2015 年 5 月 18 日
- 主訴：一天前呼吸困難狀況逐漸惡化

<u>疾病史</u>

- 初診時，已持續 1 年帶稀痰的咳嗽。
- 根據 2010 年 5 月至入院時的胸部 X 光 (CXR) 診斷為 IPF，X 光影像顯示雙側肺臟周邊的間質纖維化情形正在惡化。
- 2010 年 5 月的 HRCT 判讀支持 IPF 的診斷，故未進行肺組織切片病理檢查。
- 進行肺活量測量追蹤，並且紀錄 DLCO 量值，但 2012 年之後病人拒絕接受肺活量測量。

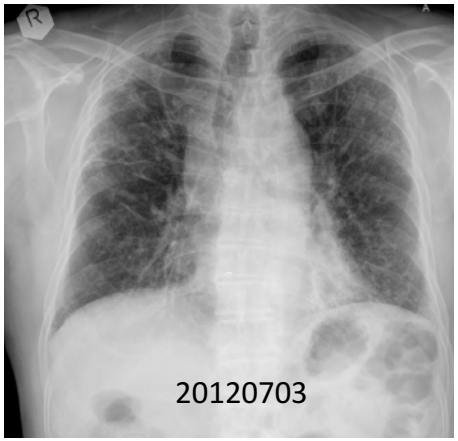

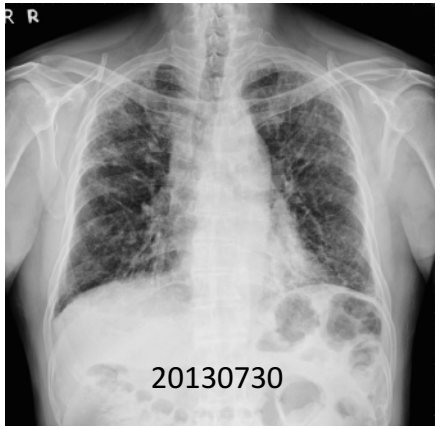

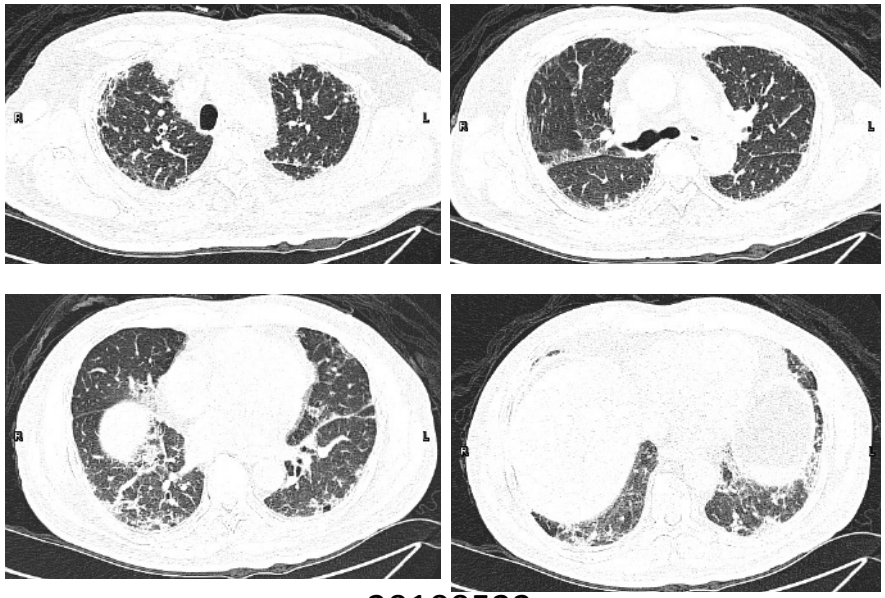

20100522

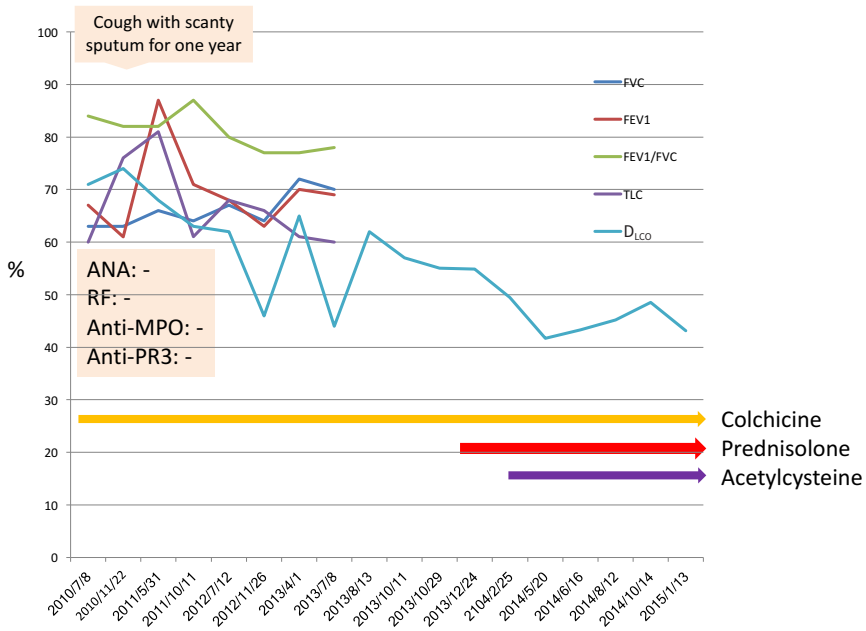

住院歷程

- 儘管使用機械性呼吸器並施用類固醇與廣效性抗生素，病人的胸部 X 光 (CXR) 顯示其疊加在廣泛間質纖維化上的雙側肺團塊快速惡化。
- 自體免疫疾病與病原菌的所有檢測結果皆呈陰性。
- 住院第 11 天時，在病人家屬要求下，病人轉往中國大陸的醫院希望接受肺臟移植。病人於兩週後去世。

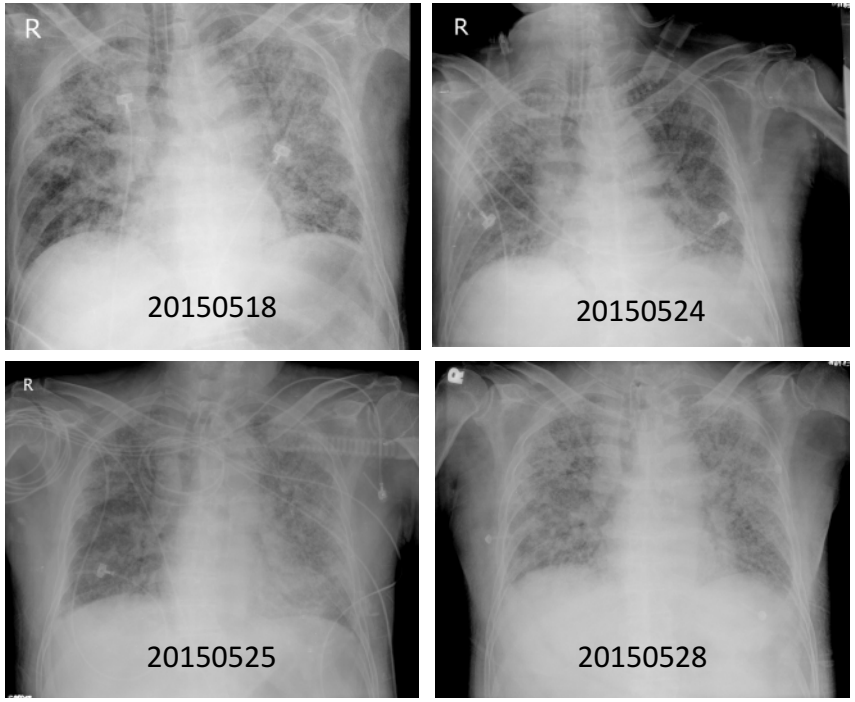

實驗室檢驗結果

血液檢測	結果
血球比容	41.6%
血紅素 g/dL	14.3
白血球數 , $\times 10^3$/uL	12290
嗜中性球	81.9%
淋巴細胞	11.7%
嗜酸性球	0.7%
單核細胞	5.5%
鈉，mmol/L	4.0
鉀， mmol/L	132
葡萄糖，mg/dL	207

實驗室檢驗結果

日期	檢體	檢測	結果
5/19	血液	肺炎黴漿菌 (Mycoplasma P.) 抗體	-
		H.S.V.1 與 2	-
		CMV(PCR)	-
5/19	痰液	人類肺囊蟲 (P. jirovecii)	
		衣原體 (Chlamydia) 抗原	
5/26	鼻咽拭子	A 型流感病毒的 RT-PCR	
	鼻咽拭子	B 型流感病毒的 RT-PCR	
	痰液	病毒分離與鑑定	
5/26	血液	ANA	-
		Anti -SM 抗體	1.0
		Anti-RNP 抗體	0.5
		Anti -RO 抗體	0.4
		Anti -La 抗體	0.4
		Anti -dsDNA 抗體	1.5
		抗組織蛋白抗體	-
		Anti -SLC-70 抗體	0.0
		Jo-1	0.0
		Anti -MPO 抗體	0.2
		Anti -PR3 抗體	0.0
		RF-RIA	<11.5

呼吸照護

日期	ER	5/18	5/19	5/20	5/22	5/23	5/25	5/27	5/28
模式	無 - REBR 遮蔽	PCV	PCV	PS+ SIMV	PS+ SIMV	PCV	PCV	PCV	PCV
FiO_2/ PEEP		100/8	80/8	50/8	60/8	75/10	70/10	80/10	85/10
PaO_2/ FiO_2		139	228	142	218	74	108	156	103
pH	7.275	7.40	7.34	7.27	7.4	7.46	7.31	7.312	7.383
$PaCO_2$	60.1	35	45	63	55	50	75	50.3	49.6
HCO_3	23.4	21.7	24.3	28.9	34.1	35.6	37.8	25.6	39.9
PaO_2	59.8	139	183	71	131	56	76	124.9	87.6

Solu Tisone →

參考文獻

1. *Juarez MM, Chan AL, Norris AG, Morrissey BM, Albertson TE. Acute exacerbation of idiopathic pulmonary fibrosis—a review of current and novel pharmacotherapies. J Thorac Dis 2015;7(3):499–519.*
2. *Kondoh Y, Cottin V, Brown KK. Recent lessons learned in the management of acute exacerbation of idiopathic pulmonary fibrosis. Eur Respir Rev 2017;26(145): pii: 170050. doi: 10.1183/16000617.0050-2017*
3. *Luppi F, Cerri S, Taddei S, Ferrara G, Cottin V. Acute exacerbation of idiopathic pulmonary fibrosis: a clinical review. Intern Emerg Med 2015;10(4):401-411.*
4. *Furuya K, Sakamoto S, Shimizu H, Sekiya M, Kinoshita A, Isshiki T, Sugino K, Matsumoto K, Homma S. Pirfenidone for acute exacerbation of idiopathic pulmonary fibrosis: A retrospective study. Respir Med 2017;126:93-99.*

末期 IPF

末期特發性肺纖維化病人的非藥物療法與安寧照護議題

傅彬貴 醫師

重症醫學科，
台中榮民總醫院，
台中，台灣

臨床精要

- IPF 為漸進性且終將致死的肺病，其特徵為呼吸困難、咳嗽與生活品質惡化。
- IPF 最理想的非藥物治療策略應包括共病症治療、症狀紓解措施、肺部復健與安寧照護。
- 臨床上休息時仍嚴重血氧不足的 IPF 病人應接受長期氧治療（強建議，極低證據品質）。
- 因 IPF 導致呼吸衰竭的病人大多不適合使用機械性呼吸器；不過，對於少數病人，這可能是合理的介入療法（弱建議，低證據品質）。
- 因為尚未證明肺部復健對於 IPF 病人的長期效果，對於大部分 IPF 病人，肺部復健在國際準則中僅為弱建議。不過，隨著證據與日俱增顯示其對於改善運動能力、呼吸困難與生活品質以及病人的滿意度，具有短期助益。

病人概況

病例介紹

- 66 歲男性
- 居住於中台灣的工廠工人
- 過去 3 年期間有間歇性咳嗽與逐漸惡化的運動性呼吸困難
- 同時體重減輕 5 公斤

疾病史

- 曾使用 PPI 治療胃潰瘍
- 持續 20 年每天抽一包煙
- 已戒菸超過 10 年
- 未飼養寵物
- 無特殊家族病史

理學檢查

- 心跳速率：每分鐘 106 下
- SpO_2：在環境空氣中為 92%
- 聽診時兩側肺底部有囉音
- 杵狀指
- 無下肢水腫
- 無關節痛
- 無皮疹

實驗室檢驗結果

- 全血球計數與生化檢測結果正常
- RF、ANA、Anti -ENA 與 Anti -CENP 抗體陰性； C3 與 C4 補體正常
- 細菌、分枝桿菌與真菌培養結果陰性

肺功能檢查結果

參數	數值
FVC	68% predicted
FEV_1	71% predicted
FEV_1/FVC	87%
$FEV_{25\%-75\%}$	84%
TLC	69% predicted
D_{Lco}	51% predicted

結論： TLC 略為降低， D_{LCO} 嚴重降低。

Figure1：胸部 X 光判讀

均等分布於雙肺的網狀浸潤。較多發生在肺臟周邊，且肺上下部無明顯差異。

圖 2a-2d：HRCT 判讀

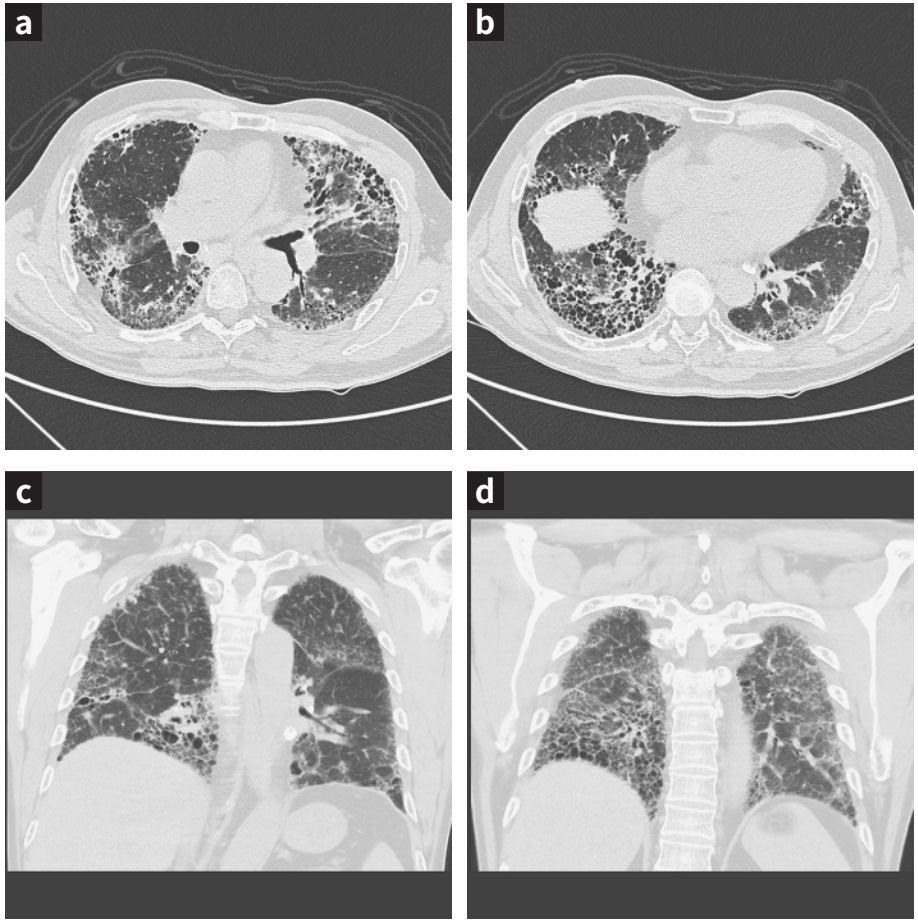

可觀察到 UIP pattern，在典型的肺尖後底部梯度中有雙側網狀變厚與蜂巢性變化 (honeycombing)；可見到雙側胸膜下大泡伴隨有蜂巢性變化 (honeycombing)pattern。

肺功能檢查結果與照護計畫 (追蹤記錄)

日期	FVC (L)	FVC (% predicted)	FEV_1 (L)	FEV_1 (% predicted)	D_{LCO} (% predicted)
2015.04	2.24	73	1.87	76	77
▪ 開始安排肺部復健					
2015.08	2.02	68	1.70	71	51
▪ 開始在家接受 O_2 治療紓解症狀 ▪ 接種肺炎球菌疫苗 PCV-13 ▪ 接種流感疫苗					
2015.12	1.98	66	1.64	68	52
2016.03	1.90	62	1.40	58	52
2016.06	1.65	56	1.34	57	51
▪ 2016 年 7 月開始接受 nintedanib 治療（150mg，一天兩次）					
2016.08	1.54	52	1.31	55	41
▪ 腹瀉與肝功能受損之副作用的處置					
2016.11	1.45	50	1.31	56	44
2017.03	對於肺功能檢查不極積也不配合				
▪ 家人開會並建議進行「預立醫療自主計畫」 ▪ 要求住院期間不進行急救復甦術，並給予安寧照護諮詢。 ▪ 出院時使用非侵入性正壓呼吸器。					
2017.05	病人於家中去世				

圖 3：臨終前之非藥物療法與安寧照護措施流程圖

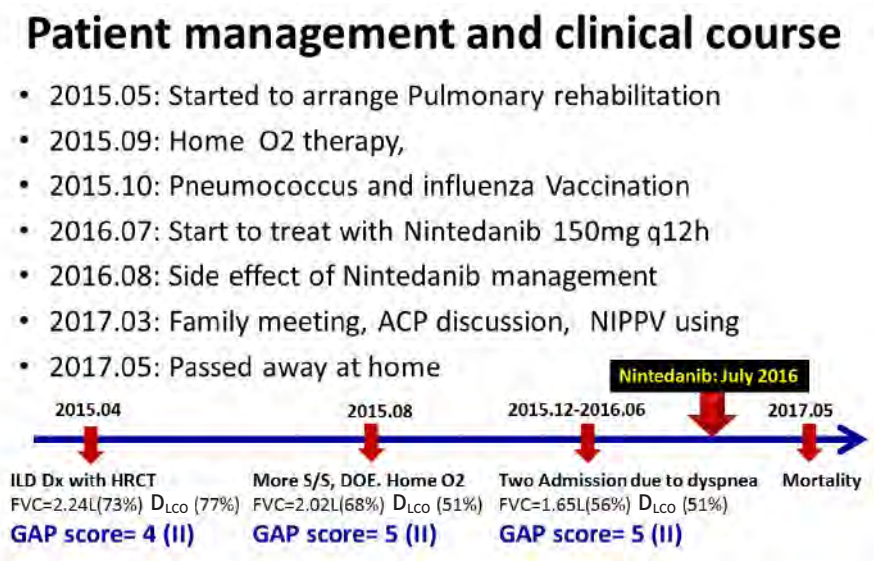

文字縮寫

ACP= 預立醫療自主計畫 (advanced care plan)；NIPPV= 非侵入性正壓呼吸器 (noninvasive positive pressure ventilation)

參考文獻

1. *Raghu G, Richeldi L. Current approaches to the management of idiopathic pulmonary fibrosis. Respir Med. 2017; 129:24-30.*
2. *Raghu G, Rochwerg B, Zhang Y, Garcia CA, Azuma A, Behr J, et al. An Official ATS/ERS/JRS/ALAT Clinical Practice Guideline: Treatment of Idiopathic Pulmonary Fibrosis. An Update of the 2011 Clinical Practice Guideline. Am J Respir Crit Care Med. 2015;192(2):e3-19.*
3. *Raghu G, Collard HR, Egan JJ, Martinez FJ, Behr J, Brown KK, et al. An official ATS/ERS/JRS/ALAT statement: idiopathic pulmonary fibrosis: evidence-based guidelines for diagnosis and management. Am J Respir Crit Care Med. 2011;183(6):788-824.*

國家圖書館出版品預行編目 (CIP) 資料

IPF Casebook 特發性肺纖維化案例集 . Vol.1 / 王鶴健總編輯 . -- 初版 . --
臺北市 : 臻呈文化出版 :
臺灣胸腔暨重症加護醫學會發行 , 2018.10
面 ; 公分
ISBN 978-986-95806-2-5(平裝)

1. 肺纖維化

415.46 107017473

IPF CASE BOOK
VOL.1

特發性肺纖維化案例集 (中文版)

發行單位 : 台灣胸腔暨重症加護醫學會
地址 : 10048 台北市中正區常德街 1 號 台大景福館
電話 : 02-2314-4089
傳真 : 02-2314-1289
網址 : www.tspccm.org.tw

發行人 : 余忠仁
總編輯 : 王鶴健
編輯委員 : 柯信國、高國晉、許超群、傅彬貴、溫岳峰 (依姓氏筆畫排列)
醫學影像編輯 : 張允中
撰稿人 : 黃堂修、高國晉、潘奕宏、林基正、張立群、張立禹、王鶴健、徐武輝、陳家弘、郭炳宏、溫岳峰、劉景隆、許超群、陶啟偉、柯信國、彭萬誠、傅彬貴

出版社 : 臻呈文化行銷有限公司
地址 : 10654 台北市大安區忠孝東路三段 249-1 號 10 樓
電話 : 02-2778-7711
傳真 : 02-2778-7755
網址 : www.crossroad.com.tw
出版日期 : 西元 2018 年 10 月 初版

台灣胸腔暨重症加護醫學會

Taiwan Society of Pulmonary and Critical Care Medicine

Boehringer Ingelheim 台灣百靈佳殷格翰股份有限公司 助印

9 789869 580625