台灣泌尿上皮癌 Enfortumab Vedotin 相關皮膚不良反應案例集

EV Skin Eruption Casebook

astellas

台灣泌尿科醫學會 Taiwan Urological Association 泌尿腫瘤委員會

臺灣研究皮膚科醫學會 Taiwanese Society for Investigative Dermatology

共同出版

本案例集之內容皆為台灣泌腫專家之建議，並由工作小組獨立完成；臨床醫師應依個別病患的病況與客觀因素，決議最適合病患的處置方師。本案例集不作為醫療訴訟之用。

目錄 / Contents

序 / Preface

Paradigm Shift: Shaping the Future of GU Oncology – 查岱龍 理事長 — 2
Novel Antibody-Drug Conjugates in GU Oncology – 吳俊德 理事長 — 3

Chap. 1

NECTIN-4 Targeting Antibody-Drug Conjugates (ADCs) and Skin Reactions — 6

Chap. 2.1

Clinical and Pathological Presentation of Cutaneous Toxicities Associated with EV Treatment — 13

Chap. 2.2

Real-World Review of EV – related SCARs – The Frequency, Clinical Danger Signals & Distinguishment — 23

Chap. 2.3

Management of EV-related Skin Reactions — 37

Chap. 3

EV Skin Reactions : Case-based Discussions in Taiwan — 48

Chap. 3.1

Lichenoid Dermatitis /Vacuolar Interface Dermatitis

Case 1. 林口長庚醫院 (腫瘤科 蘇柏榮醫師/皮膚部 陳俊賓醫師) — 49
Case 2. 成大醫院 (腫瘤醫學部 張光裕醫師/皮膚部 王德華醫師) — 57
Case 3. 林口長庚醫院 (腫瘤科 蘇柏榮醫師/皮膚部 陳俊賓醫師) — 65
Case 4. 高雄榮民總醫院 (泌尿科 郭威廷醫師/皮膚科 魏楷哲醫師) — 75

Chap. 3.2

EV-related TEC-like Cutaneous Toxicity

Case 5. 中山醫大附設醫院 (泌尿科 陳順郎醫師/皮膚科 邱足滿醫師) — 86
Case 6. 台中榮民總醫院 (泌尿醫學部 陳卷書醫師/皮膚科 阮昭奎醫師) — 94

Chap. 3.3

Bullous Pemphigoid

Case 7. 台大醫院 (腫瘤醫學部 薛富仁醫師/皮膚部 朱家瑜醫師) — 103

本書內容旨在提供特定領域之醫學資訊，供相關醫療專業人員參考，內容非用以替代任何醫藥專業意見與服務，
對於本書內容在實際臨床上的應用亦不負法律責任。讀者按本書所提之任何藥品開具處方前，應查詢相關處方資料。

序 / Preface

Paradigm Shift: Shaping the Future of GU Oncology

隨著基因體醫學的快速進展，精準醫療（Precision Medicine）已從實驗室的研究概念，逐步轉化為臨床實務中可行且具體的應用，尤其在泌尿腫瘤的診斷與治療領域，引領了一場前所未有的醫療革新。抗體藥物複合體（Antibody-Drug Conjugates, ADCs）等新興療法的突破，搭配個人化的治療策略，正重新定義我們對疾病機轉的理解以及對病患的照護方式。

長期以來以傳統化療為主的治療模式，已演進為依據泌尿腫瘤癌細胞特異性表現設計的精準治療方案。此轉變不僅拓展了治療的有效範圍、減少化療相關的不適與副作用，更在實證上有效延長病患的整體存活期。更值得關注的是，精準醫療的核心理念強調跨領域整合合作，結合臨床泌尿腫瘤醫師、皮膚藥物疹等相關專科醫師，以及個案管理師，攜手為病患量身打造最合適的治療計畫。這樣的醫療模式轉型，也深刻影響著泌尿科醫師在臨床決策中的角色與思維方式。

本案例集特別彙整國內多位專家學者的寶貴經驗與臨床見解，期望為本會會員及醫界同仁提供一個內容豐富、觀點多元的學術交流平台。我們深信，唯有不斷擁抱創新、深化知識分享，才能推動泌尿腫瘤診療邁向更精準、更人性化的未來。

謹以此文，誠摯感謝各位專家學者的無私貢獻，並殷切期盼本刊內容能激發更多臨床實務與研究上的靈感與火花，共同開創泌尿腫瘤醫學的新紀元。

台灣泌尿科醫學會理事長

Novel Antibody-Drug Conjugates in GU Oncology

近年來，隨著免疫治療與抗體藥物複合體（Antibody-Drug Conjugates, ADCs）的迅速發展，Enfortumab Vedotin（EV）已成為治療泌尿上皮癌的重要新選擇之一。然而，在臨床應用中，亦觀察到患者出現多種皮膚相關的不良反應，對治療流程與病患生活品質造成一定挑戰。

為提升臨床醫師對此類不良反應的認識與應對能力，本會特別攜手全台多位泌尿科及泌尿腫瘤領域專家，共同編撰本《臺灣泌尿道上皮癌 Enfortumab Vedotin 相關皮膚不良反應案例集》。本書收錄多起於台灣臨床實務中，實際發生於使用 EV 相關治療患者之皮膚不良反應案例，內容涵蓋皮膚反應的臨床照片、病理切片、診斷過程、處置方法與後續追蹤結果。透過真實世界案例的呈現，期盼為第一線醫療人員提供具體而實用的參考依據，有助於提早辨識與預警不良反應，及時介入並有效處置，進而提升泌尿上皮癌患者的整體照護品質。

此外，本案例集針對皮膚反應的表現型態與辨識方式，並參照國際已發表之相關文獻進行比對，初步研擬出臨床上疑似 EV 相關皮膚藥物疹的初步判別流程圖，以提供泌尿腫瘤專科醫師更全面的臨床照護參考指引。未來，我們亦期盼透過此類經驗的彙整與知識交流，進一步完善皮膚不良反應之應對策略，並促進跨科別合作，共同打造更安全、精準的癌症治療環境。

謹此獻上本案例集醫學刊物，敬請各位泌尿腫瘤領域之專家學者參閱指教，以期共同精進醫療與研究品質。



台灣泌尿內視鏡醫學會理事長

編審專家名錄 / List of review experts

總編輯

查岱龍 / 查岱龍
台灣泌尿科醫學會理事長

吳俊德 / 吳俊德
台灣泌尿內視鏡醫學會理事長

編輯委員 / 依照姓名筆畫排列

王德華 / 王德華
成大醫院皮膚部

李建儀 / 李建儀
臺中榮總泌尿醫學部

王賢祥 / 王賢祥
臺中榮總泌尿醫學部

阮昭奎 / 阮昭奎
臺中榮總皮膚科

張延驊 / 張延驊
臺北榮總泌尿部

郭威廷 / 郭威廷
高雄榮總泌尿科

張牧新 / 張牧新
臺北榮總腫瘤醫學部

陳卷書 / 陳卷書
臺中榮總泌尿醫學部

陳順郎 / 陳順郎
中山醫大附醫泌尿科

黃志平 / 黃志平
中國醫大附醫泌尿部

黃逸修 / 黃逸修
臺北榮總泌尿部

楊明昕 / 楊明昕
三軍總醫院泌尿外科

劉威廷 / 劉威廷
成大醫院皮膚部

蔡育傑 / 蔡育傑
臺大醫院腫瘤醫學部

皮膚科總校閱

朱家瑜 / 朱家瑜
臺灣研究皮膚科醫學會理事長

鐘文宏 / 鐘文宏
長庚醫院藥物過敏中心主任

編輯委員 / 依照姓名筆畫排列

薛富仁 / 薛富仁
臺大醫院腫瘤醫學部

魏楷哲 / 魏楷哲
高雄榮總皮膚科

蘇文彬 / 蘇文彬
成大醫院腫瘤醫學部

蘇柏榮 / 蘇柏榮
林口長庚腫瘤科

邱足滿 / 邱足滿
中山醫大附醫皮膚科

虞凱傑 / 虞凱傑
林口長庚泌尿腫瘤科

張光裕 / 張光裕
成大醫院腫瘤醫學部

賴峻毅 / 賴峻毅
臺北榮總腫瘤醫學部

陳俊賓 / 陳俊賓
林口長庚皮膚部

羅浩倫 / 羅浩倫
高雄長庚泌尿科

陳冠州 / 陳冠州
雙和醫院泌尿科

蘇祐立 / 蘇祐立
高雄長庚血液腫瘤科

黃昭淵 / 黃昭淵
臺大醫院泌尿部



Chap 1

NECTIN-4 Targeting Antibody-Drug Conjugates (ADCs) and Skin Reactions

NECTIN-4

NECTIN-4 為第一型跨膜多肽(type I transmembrane polypeptide)，屬於免疫球蛋白超家族(immunoglobulin superfamily)成員，由 Poliovirus receptor related-4 (PVRL-4)基因所編碼而成，其結構與其他 NECTIN family類似，分為三個部分組成：細胞外區域、跨膜區域以及細胞質尾端(圖一)[1]。細胞外區域則具有三個免疫球蛋白的環狀結構(包含一個 V 型與兩個 C2 型)。NECTIN的黏附功能不依賴於鈣離子(Ca^{2+})，而是透過其外部結構進行同型(homophilic)與異型(heterophilic)間的跨細胞交互作用來實現

儘管NECTIN-4促進癌症進展的具體機制尚不明確，然而部分研究顯示多種癌症的發展和NECTIN-4相關。許多研究也證實，NECTIN-4涉及腫瘤細胞的遷移、黏附與增生過程[1]，其胞內區域可與 importin-α2 結合並進入細胞核，促進 DNA 修復；而其胞外區域則可透過Src、PI3K、AKT 與誘導型一氧化氮合酶(iNOS)相關的訊號傳導路徑促進血管新生(angiogenesis)。

(圖一) NECTIN-4 分子結構特性及其生物功能[1]

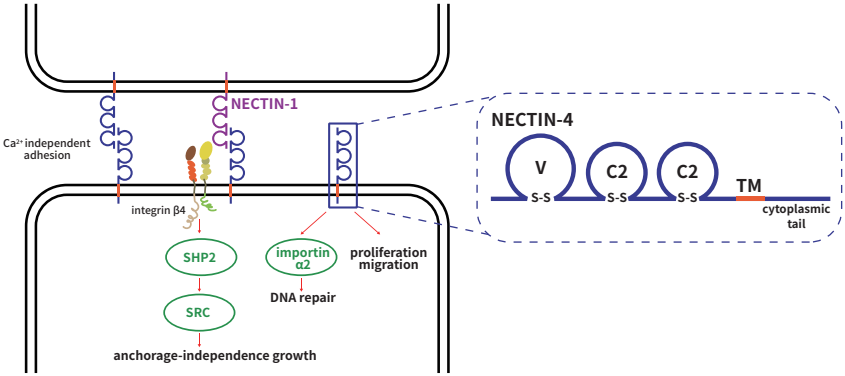

在免疫組織染色中，正常組織NECTIN-4的表現量從中到弱不等；根據人類蛋白質圖譜(The Human Protein Atlas)資料中分析，NECTIN-4在多種組織中皆有表現，主要存在於皮膚、膀胱、食道、陰道、唾液腺管、子宮頸和乳腺管的上皮細胞中(圖二)[2]。

NECTIN-4在多種腫瘤類型中表現為正調控(upregulation)，包括泌尿道上皮癌、乳腺癌、肺癌、結直腸癌、胰腺癌和卵巢癌，被視為能提高整體存活率的指標，與腫瘤進展及預後密切相關[2]，尤其是泌尿道上皮癌，研究證實膀胱腫瘤細胞中NECTIN-4的表達量偏高，在524個膀胱腫瘤細胞中，83%顯示出漸強的免疫細胞染色，使NECTIN-4在泌尿道上皮癌中成為一個有吸引力的治療靶點[3]。

(圖二) NECTIN-4 RNA組織特異性分析[2]

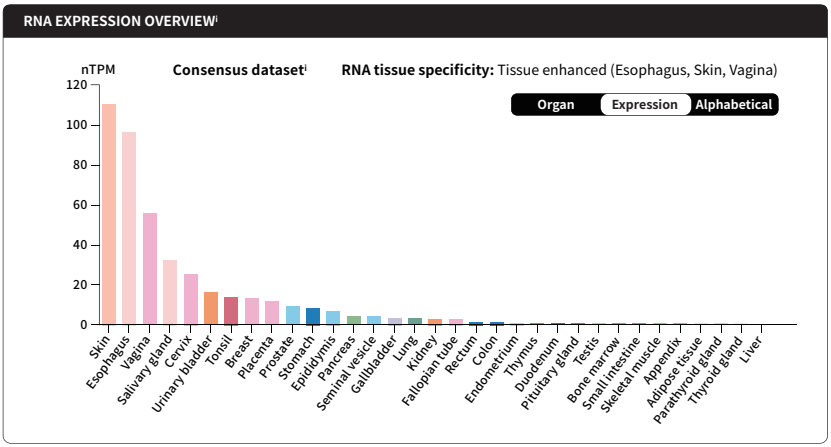

根據EV-302與EV-301兩項樞紐性臨床試驗，大部分受試者接受了NECTIN-4免疫組織染色檢測，可評估腫瘤中NECTIN-4的表現程度，H-Score最高表現為300，最低為0(表一)。

EV-302中，Enfortumab vedotin (EV)+Pembrolizumab (P)合併治療組的中位H-score為280，化療組為270。而在EV-301中，EV組的NECTIN-4 H-score中位數為250，化療組為270。根據H-score分群進一步顯示，大多數受試者(58 - 77%)屬於高表現族群(H-score >225)，僅有少數(9 - 17%)受試者屬於低表現族群(H-score <150)。

而針對EV-302受試者臨床組織檢體部位分析，原發腫瘤部位(n=554)的H-score 中位數為267，而來自轉移部位(n=246)的H-score 中位數則為287，顯示不管原發部位或是轉移部位的檢體，其NECTIN-4的表現程度很相似，皆為高表現族群[4,5]。

(表一) EV-302與EV-301臨床試驗受試者之Baseline Nectin-4 表現量分析[4,5]

Baseline NECTIN-4 表現量分析	EV-302		EV-301	
	EV + Pembro N=394	chemotherapy[a] N=406	EV mono N=301	chemotherapy[b] N=307
Median H-score (IQR)	280 (230-298)	270 (215-297)	250	270
Median H-score based on NECTIN-4 expression subgroup (%)				
>225	306 (77.7)	300 (73.9)	158 (58.3)	163 (63.7)
150 - 225	50 (12.7)	56 (13.8)	66 (24.4)	57 (22.3)
<150	38 (9.6)	50 (12.3)	47 (17.3)	36 (14.1)
0	3 (0.8)	6 (1.5)	NA	
Median H-score based on biopsy origin				
Primary site (n=554)	267		NA	
Metastasis site (n=246)	287			

[a]EV-302試驗的對照組為含鉑類化療(platinum-based chemotherapy),病人可接受Gemcitabine + Cisplatin / Carboplatin,視腎功能情形而定;bEV-301試驗的對照組為紫杉醇類化療(taxanes),如Paclitaxel, Docetaxel或是Vinflunine。

NECTIN-4、MMAE與EV相關皮膚不良反應的關聯

Enfortumab vedotin（EV）包含靶向NECTIN-4的抗體，搭配可受溶酶體切割的連接子（linker）並攜帶微管蛋白聚合抑制劑 MMAE 組成，為首個臨床試驗證實發現可有效對抗帶有NECTIN-4表現的局部晚期/轉移泌尿上皮癌的ADC。研究進一步揭示EV這類ADC藥物如何引起癌細胞死亡，主要機轉為以下五個步驟（圖三）[6-7]：

（圖三）EV抗體藥物複合物引起腫瘤細胞凋亡的機轉示意圖[6-7]

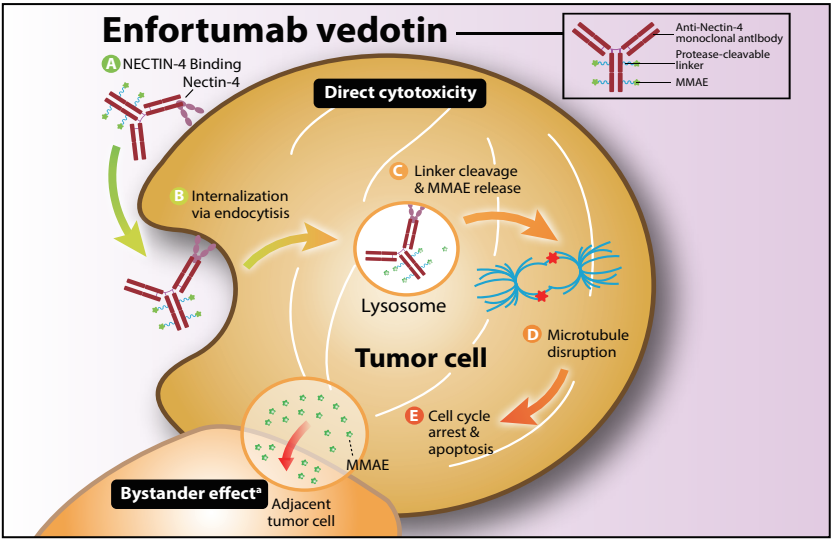

A	透過靶向NECTIN-4的設計，ADC與表面帶有NECTIN-4的癌細胞結合
B	ADC經由胞吞作用被細胞內化（internalization）
C	ADC的連接子（linker）在溶酶體中被分解，導致藥物降解而釋放MMAE
D	釋放後的MMAE會破壞細胞內的微管結構、誘導細胞走向凋亡
E	細胞週期停滯、細胞凋亡，達到治療效果

除了可專一性結合並殺傷表現NECTIN-4的腫瘤細胞之外，EV也展現明顯的「旁觀者效應（bystander effect）」，進一步殺死鄰近未表現NECTIN-4的腫瘤細胞。此效應推測與EV的連接子設計可在細胞內被切斷，其所攜帶的小分子化療藥MMAE可被釋放並經由細胞膜擴散至周圍腫瘤微環境，引發周圍細胞凋亡有關[6]。此一現象有助於克服許多因腫瘤異質性造成的藥物抗性或治療限制，提升整體抗腫瘤效果[6-7]。

Enfortumab vedotin 常見的皮膚不良反應包括：皮膚乾燥、脫屑、發炎紅疹或班丘疹、水泡性/剝落性皮膚炎，或是症狀較為棘手的嚴重皮膚不良反應（Severe Cutaneous Adverse Reactions, SCARs），例如**EV引起近似史蒂芬-強森症候群或毒性表皮壞死溶解症（EV-related SJS/TEN-like toxicity）**的不良反應。研究學者推測，EV造成皮膚不良反應可能有以下原因：

1. **NECTIN-4在正常皮膚表現，造成靶向毒性**[6-7]：NECTIN-4 不僅在腫瘤細胞中表現，也在正常皮膚組織中有一定程度的表現，特別是表皮角質細胞、皮膚附屬構造（汗腺和毛囊）。EV專一性結合帶有NECTIN-4的正常皮膚細胞，其釋放的MMAE可能導致皮膚細胞損傷等直接毒性反應。

2. **MMAE的非特異性化療藥毒性反應**：由於攜帶MMAE（Monomethyl auristatin E），其機轉為抑制微管聚合，進而導致細胞凋亡。釋放至皮膚局部或進入全身循環後，EV可能引發非特異性的皮膚毒性，包括：表皮細胞壞死、角質層破壞與屏障功能下降、發炎反應誘發，常出現「暗紅色紅斑（TEC）」和「水泡反應（blistering）」的臨床徵象（詳見【Chap 2.2 專欄：當出現大面積紅斑（erythema）或水泡性（blistering）臨床癥象時，如何區分皮膚反應為SJS/TEN vs. SJS/TEN-like Cutaneous Toxicity？】）。

3. **因連接子可裂解（cleavable linker）設計而形成的「旁觀者效應（bystander effect）」**[7-8]：EV具有bystander effect，其所攜帶的 MMAE 可擴散至鄰近未表達 NECTIN-4 的正常細胞，進一步造成鄰近未表現NECTIN-4的正常皮膚細胞連帶受到影響。

4. **合併治療影響免疫相關與過敏性反應**：當EV合併使用免疫治療時，可能加重前述EV毒性反應；或是部分皮膚反應可能涉及免疫機轉，包括：
   - 藥物誘發型皮膚過敏反應（如藥物疹、SJS/TEN等嚴重藥物不良反應）
   - 免疫細胞活化引發的發炎反應，尤其先前接受過免疫檢查點抑制劑（Immune checkpoint inhibitor, ICI）治療的病人，有更高的風險出現這類不良反應。

Abbreviations: MMAE, monomethyl auristatin E.

Reference

1. Li K, et al. Front Oncol. 2024;14:1354543.
2. https://www.proteinatlas.org/ENSG00000143217-NECTIN4/tissue
3. Challita-Eid PM, et al. Cancer Res. 2016;76(10):3003-13.
4. Data on file. Astellas/Seagen, 2020 (45).
5. Powles, T.B. et al. Annals of Oncology, Volume 35, S1137 - S1138.
6. Lacouture ME, et al. Oncologist. 2022;27(3):e223-e232.
7. Chau CH, et al. Lancet. 2019;394(10200):793-804.
8. Saberi SA, et al. J Am Acad Dermatol. 2024;91(5):922-931.



Chap 2.1

Clinical and Pathological Presentation of Cutaneous Toxicities Associated with EV Treatment

EV 引起皮膚毒性的病理生理機制

由於 NECTIN-4 在泌尿道癌細胞的高表現性，Enfortumab vedotin (EV) 是一種設計於靶向 NECTIN-4 的抗體藥物複合物 (ADC)；EV 被癌細胞內化（internalization）之後，在細胞質內釋放小分子化療藥（monomethyl auristatin E, MMAE），進而破壞微管蛋白，造成細胞週期終止與細胞凋亡，藉此達到抗癌之目的[1]（詳見【Chap 1. NECTIN-4 Targeting ADCs & Skin Reactions】）。

在第一期臨床試驗中，皮膚切片顯示接受 EV 治療的受試者在輸注給藥 7 天後，EV 會出現於特定的皮膚構造內（圖一），推定 **EV 引起相關皮膚事件的機制，應是源於 EV 導引至帶有 NECTIN-4 表現的正常組織（例如皮膚表皮層、汗腺及毛囊的表皮細胞），並釋出由 EV 攜帶的 MMAE 化療藥，讓皮膚細胞停止生長分裂，產生抗癌作用**[1]；因此，EV 治療癌細胞時，也可能導致嚴重程度不一的皮膚反應，**屬於因直接作用於皮膚細胞而附帶產生的效應 (on-target effect)**。

（圖一）EV 第一期臨床試驗受試者的皮膚切片

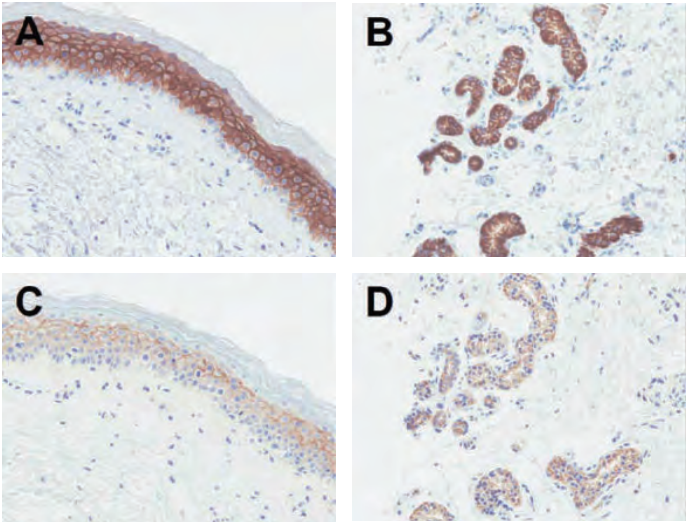

（A）深褐色為表皮 NECTIN-4 染色表現位置；（B）深褐色為汗腺 NECTIN-4 染色表現位置；（C）淺褐色為表皮 EV 染色表現位置；（D）淺褐色為汗腺 EV 染色表現位置。

EV 治療相關的皮膚反應，屬於毒性還是過敏反應？

由於 EV 藥物設計攜帶 MMAE 化療藥，**EV 治療後發生的皮膚不良事件一般被認為屬於皮膚毒性反應**，例如：藥物引起的非免疫性皮疹、化療藥毒性紅斑 (Toxic erythema of chemotherapy, TEC)；**EV 治療引起的皮膚毒性反應機制上與涉及免疫系統、特異性 T 細胞受體介導的藥物過敏反應（hypersensitivity）不同 (圖二)**。

(圖二) EV 或 Pembrolizumab 相關皮膚反應機制示意圖

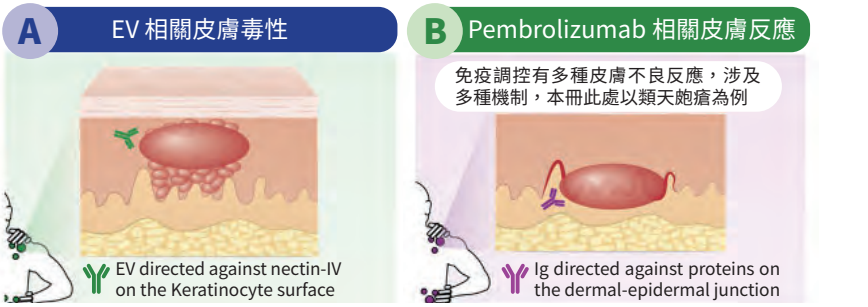

Clinical:



- 軟性水泡 (Flaccid blisters)
- 皮膚糜爛 (Erosions)

- 皮膚毒性反應為藥物直接的毒性作用所導致，常表現為皮膚乾燥、脫屑、發炎紅疹或班丘疹與色素沉著，也可能導致 SJS/TEN-like cutaneous toxicity 這類嚴重皮膚不良反應。

Clinical:

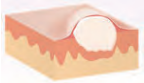

- 緊實的水泡 (Tense blisters)
- 類天皰瘡 (Bullous pemphigoid)

- 藥物過敏反應嚴重程度不一，常表現為皮疹、蕁麻疹、搔癢等症狀，也可能導致全身性過敏反應，如過敏性休克、類天皰瘡、SJS/TEN 等嚴重不良反應。

Histological:

- 棘層溶解引起的表皮內水泡（Intraepidermal blister by acantholysis）：在表皮內部由 EV 引起棘層溶解（細胞間連接的破壞）而形成了水泡。
- 角質形成細胞分化異常（Keratinocyte dysmaturation）：由 MMAE 引起角質細胞出現異常分化。
- **直接免疫螢光（DIF）*：可能呈現陽性或陰性**，具體取決於 EV 在角質形成細胞表面的沉積情況（keratinocyte cell surface deposition of EV）。

Histological:

- 多為自體抗原攻擊引起，例如類天皰瘡為自體免疫性水泡，造成表皮與真皮基底膜之破壞而形成了水泡。
- **直接免疫螢光（DIF）*：通常呈現陽性**，取決於 Ig 在真皮、表皮層細胞交界處的線狀沉積（Linear deposits of Ig on dermal-epidermal junction）。

* 直接免疫螢光（Direct immunofluorescence, DIF）檢測：可用於檢查皮膚或黏膜，觀察抗體在角質形成細胞表面或基底膜區域的沉積情況，將藥物對於皮膚或黏膜的影響呈現為陽 / 陰性。EV, enfortumab vedotin; Ig, immunoglobulin; MMAE, monomethyl auristatin; P, pembrolizumab.

對於使用 EV 合併免疫治療的病人，因為兩種不同的病生理機制可能加成皮膚不良反應 (Cutaneous adverse drug reactions, CADRs) 的嚴重性，進而造成嚴重皮膚不良反應（Severe cutaneous adverse reactions, SCARs），本冊將於 2.2 章節進一步介紹（詳見【Chap 2.2 Review of EV-related Cutaneous Adverse Events – The Frequency, The Distinguishment & Clinical Danger Signals】）。

EV 皮膚切片的組織病理學特徵

EV相關皮膚不良反應最常見的組織學型態為空泡樣界面性皮膚炎（vacuolar interface dermatitis）、局部性角化異常（focal dyskeratosis）（圖二）；而臨床上對應出現的癥象主要為紅斑、色素沉澱、凸起稍厚的皮疹。**在 EV 組織切片中也可發現「星芒狀有絲分裂（starburst mitotic feature）」（圖三，↙箭頭標示處）[2]、表皮 / 角質層細胞成熟混亂 (maturation disarray)** [1]。這些發炎性皮膚事件將可能會影響表皮的完整性與免疫功能，提升感染和水分流失的風險，引發乾燥、搔癢等症狀 [1]。無論是 EV 單獨治療、EV 合併免疫治療引起的皮膚不良反應，在臨床上都可能觀察到「斑丘疹 / 暗紅色紅斑」、「水泡反應（blistering）」、「乾燥起屑癢疹」等等臨床徵狀，醫師難以即時了解是藥物相關皮膚毒性或過敏反應所致，因此對於皮膚進行完整的免疫學、病生理學檢查，並結合病史、臨床徵象綜合評估，將有助於臨床實務中識別、制定與採取適當且有效的治療策略。

（圖三）皮膚表皮細胞 H&E stain 染色與特徵

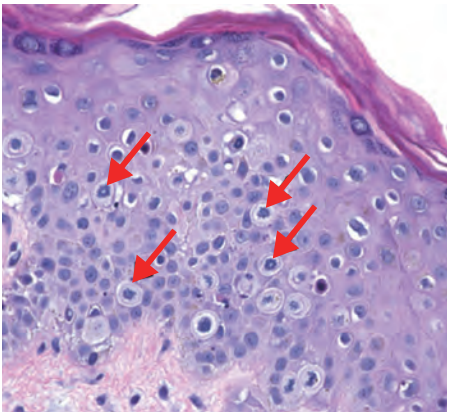

EV相關皮膚毒性的皮膚切片中，表皮細胞內常可觀察到「星芒狀有絲分裂 (starburst mitosis)」特徵。（↙箭頭標示）。圖為原始切片放大 x 400 倍，比例尺為 50 微米 (μm)

EV 相關皮膚不良反應的臨床表現

EV 相關皮膚事件可以是局部出現或廣泛性分布，其形態學、症狀和嚴重度表現都可能依個體差異而不同，**最常於 EV 給藥後的第一治療週期出現。臨床症狀通常發生於皮膚較薄、脆弱的區域，例如「皮膚皺褶 / 對磨側」（例如：腋下 / 腹股溝）、「彎曲處」（例如：肘窩）和「四肢末端」（例如：手掌 / 足底），也常見於「軀幹」[1]，常表現為發紅、脫屑、搔癢性丘疹、水泡性 / 皰疹樣 / 剝落性皮膚炎（圖四）[1,3,4]。**

隨著 EV 與 Pembrolizumab (EVP) 合併治療受國際指引推薦，使用於局部晚期 / 轉移性泌尿上皮癌病人的首選治療，EVP 協同效應以提高臨床療效逐漸受重視；不過，當皮膚不良反應出現時，醫師難以在第一時間有效辨認成因、進行處置，目前臨床上 EVP 治療前**仍難以預先判定皮膚不良反應可能由 EV 或 P 引起，因此治療期間密切監測皮膚狀況格外重要。**

（圖四）EV 相關皮膚事件症狀臨床表現 [3,4]

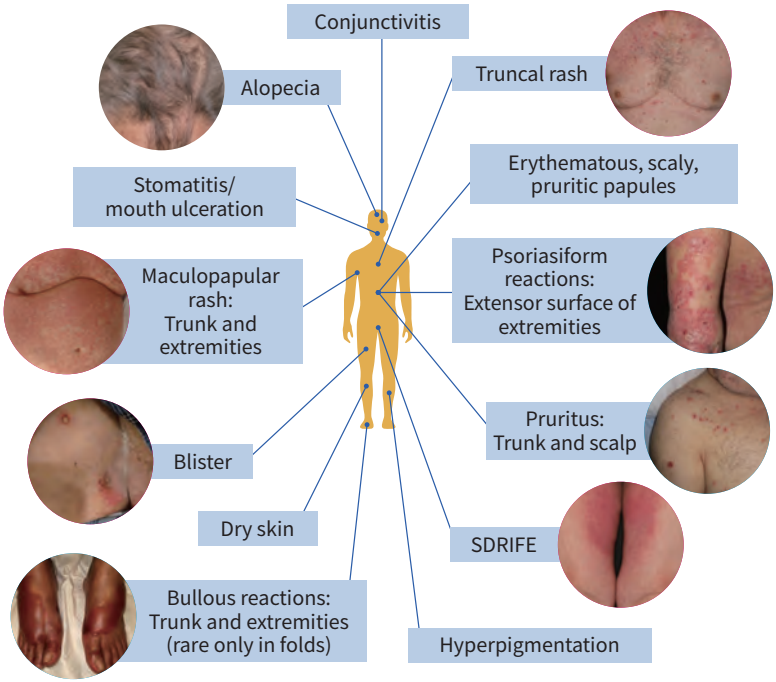

Disclaimer: Patient images provided by permission. EV, Enfortumab vedotin; P, pembrolizumab.

EV 相關皮膚不良反應的發生率

EV monotherapy 臨床試驗中皮膚不良反應的發生率

在 EV monotherapy 臨床試驗 680 位病患組成的安全性族群中 (表一)，55% 病患接受 EV 治療後產生藥物相關皮膚不良反應 [1]。最常見的皮膚不良反應為斑丘疹 (maculopapular rash) 和搔癢 (pruritis)[1]，其中約 13% 病患發生較嚴重 (Gr.3 以上) 的 EV 相關皮膚不良反應；另外，EV 臨床試驗也將特定潛在涉及眼部與黏膜侵犯的皮膚不良事件定義為 SCARs[‡]，不過實際上與皮膚科醫師一般認定的 SCARs 涵義略有不同 [‡]；其包含範圍更符合皮膚科醫師理解的 CADRs，包括水泡（Blister）、水泡性皮膚炎（Bullous dermatitis）、剝落性皮疹（Exfoliative rash）等等。EV-301 試驗中有報告的皮膚不良反應統整於 (表一)[5-7]，其中僅 5% 於臨床試驗中紀錄屬於 Gr.3 以上較嚴重的 SCARs[‡]，這些皮膚不良反應的類型統整於 (表二)，臨床皮膚科醫師一般理解為較為嚴重的 CADRs[6,8]。

（表一）臨床試驗數據統計 EV 單獨治療相關皮膚不良反應（skin reactions）之發生情形 [5-7]：

EV 臨床試驗	Pooled Analysis[*]		EV-301[6]		EV-301 Japan 次族群 [7]	
人數	N=680		N=296		N=36	
Skin Reactions 發生率	All	Grade ≥ 3	All	Grade ≥ 3	All	Grade ≥ 3
	58%	14%	47%	14.5%	55.6%	22.2%
Maculopapular Rash[†]	23%	5.6%	16%	7%	22.2%	2.8%
Pruritis	33.4%	1.6%	32.1%	1.4%	25%	2.8%
SCARs 發生率 [‡]（詳見表二）	-	-	20.3%	5%	30.6%	13.8%
Grade ≥ 3 Skin Reactions 發生時間中位數	0.6 months (range, 0.1-8.0)					
因皮膚事件而降低 EV 劑量比率	8.7%		8%		-	
因皮膚事件而暫停 EV 比率	4%		11%		-	
因皮膚事件而永久停用 EV 比率	2.6%		4%		-	

[†]Rash 在此初步統計 EV monotherapy 試驗中，所有紀錄為斑丘疹 (maculopapular rash)、斑疹 (macular rash) 、丘疹 (papular rash) 的皮膚不良反應事件；[‡]SCARs 在 EV 臨床試驗中以 Composite Standard MedDRA 統整包括較為嚴重的口腔炎 (stomatitis)、藥物性皮疹 (drug eruption)、結膜炎 (conjunctivitis) 、水泡性皮膚炎 (dermatitis bullous)、皮膚剝離 (skin exfoliation)、水泡 (blister)、多形性紅斑 (erythema multiforme)、剝脫性皮疹（exfoliative rash)、固定性藥疹（fixed eruption)、口腔潰瘍 (mouth ulceration)、天皰瘡 (pemphigus) 和毒性皮疹 (toxic skin eruption)。

Pooled Analysis，也可稱為 Integrated Safety Set，是統合有包含 EV monotherapy 治療組別且安全性資料可接受分析者而創建的整合性分析，包含 EV-301、EV-201（both cohorts）、EV-102 和 EV-101 臨床試驗中，分派至 EV monotherapy 組別的病人安全性分析，人數為 680 位病人。

（表二）EV-301 臨床試驗數據統計 EV monotherapy 治療相關較為嚴重的皮膚不良反應種類之發生情形 [6,8]：

Incidence rate of EV-related CADRs in EV-301 (N=296)[6]	Any Grade	Grade ≥ 3
藥物性皮疹 (Drug eruption)* * 此名詞涵義較為廣泛，尚無法明確釐清 EV 臨床試驗中被列為「Drug eruption」的實際皮膚情況；台灣皮膚科專家認為，較可能包含「斑丘疹性皮疹 (maculopapular exanthema, MPE)」。	26（9%）	8（3%）
口腔炎（Stomatitis）	21（7%）	1（<1%）
结膜炎（Conjunctivitis）	9（3%）	1（<1%）
水泡性皮膚炎（Bullous dermatitis）	6（2%）	2（1%）
皮膚剝離（Skin exfoliation）	7（2%）	1（<1%）
水泡（Blister）	5（2%）	1（<1%）
毒性皮疹（Toxic skin eruption）	1（<1%）	1（<1%）
多形性紅斑（Erythema multiforme）	1（<1%）	0
剝落性皮疹（Exfoliative rash）	1（<1%）	0
固定性藥疹（Fixed eruption）	1（<1%）	0
史蒂芬強森症候群（Steven-Johnson Syndrome)	1 (0.1%)	0
天皰瘡（Pemphigus）	1（<1%）	0
口腔潰瘍（Mouth ulceration）	0	0

EV 臨床試驗對於皮膚安全性的監測與評估

EV 臨床試驗中，主要透過定期理學檢查來監測皮膚狀況，監測頻率為每個 EV 治療週期的第一天（Day 1），持續至臨床醫師考量需終止治療（End of Treatment, EOT），最後 EV 輸注給藥的那天。而每次 EV 輸注給藥時、EOT、Follow-up（EOT+30 天）都會觀察記錄受試者是否發生皮膚不良事件，嚴重等級的評估主要參照不良事件通用術語標準 NCI CTCAE 第 4.03 版，依據皮疹涵蓋身體表面積的比率（Body surface area, BSA）評估 [6]。

EV+IO 合併治療在臨床試驗中皮膚不良反應的發生率

在 EV-302 樞紐性試驗觀察 440 位接受 EV+IO 治療的病患中（表三），67% 病患產生藥物相關皮膚不良反應，其中有 15.5% 病人屬於 Gr.3 以上較為嚴重的皮膚不良反應 [9-11]。需注意的是，有 17% 接受 EV+IO 治療的病患由於 IO 相關免疫引起的皮膚不良反應而需暫停用藥 [9-11]，**因此臨床上留意病程的變化、臨床徵象表現、病理切片證據，以幫助綜合判斷、區分是否為 EV 或 IO 更相關的皮膚不良反應尤為重要。**

(表三) 臨床試驗數據統計 EV+IO 合併治療相關皮膚不良反應 (CADRs) 之發生情形 [9-11]：

EV+IO 臨床試驗	EV-302‡		EV-302 Pan-Asian	
人數	N=440		N=94	
Skin Reactions 發生率	All	Grade ≥ 3	All	Grade ≥ 3
	66.8%	15.5%	80.9%	27.7%
Maculopapular Rash†	32.7%	7.7%	16.0%	11.7%
Pruritis 搔癢	40.7%	1.4%	48.9%	3.2%
ICI-related Skin Reactions 發生率	17.0%	11.8%	22.3%	18.1%
Grade ≥ 3 Skin Reactions 發生時間中位數	1.7 months (range, 0.1-17.2)			
因皮膚事件而降低 EV 劑量比率	16%		-	
因皮膚事件而暫停 EV 比率	16%		-	
因皮膚事件而暫停 IO 比率	17%		-	
因皮膚事件而永久停用 EV 比率	4.1%		-	
因皮膚事件而永久停用 IO 比率	3.4%		-	

†Rash 在此初步統計 EV monotherapy 試驗中，所有紀錄為斑丘疹（maculopapular rash）、斑疹（macular rash）、丘疹（papular rash）的皮膚不良反應事件；
‡EV-302 試驗的安全性分析人數為 440 位，為至少接受一劑以上的 EV+Pembrolizumab 病人；
* EV+IO 合併治療來源於 EV-103 和 EV-302 臨床試驗中分派至 EV+Pembrolizumab 組別的病人安全性分析，共 564 位至少接受一劑 EV + Pembrolizumab 治療的病人。

在 EV+IO 臨床試驗 564 位病患組成的安全性族群中 *，**Gr.3 以上皮膚反應的發生時間中位數為 1.7 個月（0.1~17.2 個月）**。經歷過皮膚不良事件且隨後緩解的病人中（391 位），**59% 屬於皮膚反應完全恢復（complete resolution）**。而在仍有持續皮膚反應的病人中（159 位），27% 在最後一次觀察時嚴重程度 Gr.2 以下 (含)，密切監測與治療策略可以有效幫助病人於皮膚不良事件中快速恢復或獲得緩解。

(圖五)EV monotherapy 或 EV+IO 合併治療 * 相關皮膚不良反應 (skin reactions) 之中位數發生時間 [3,6]

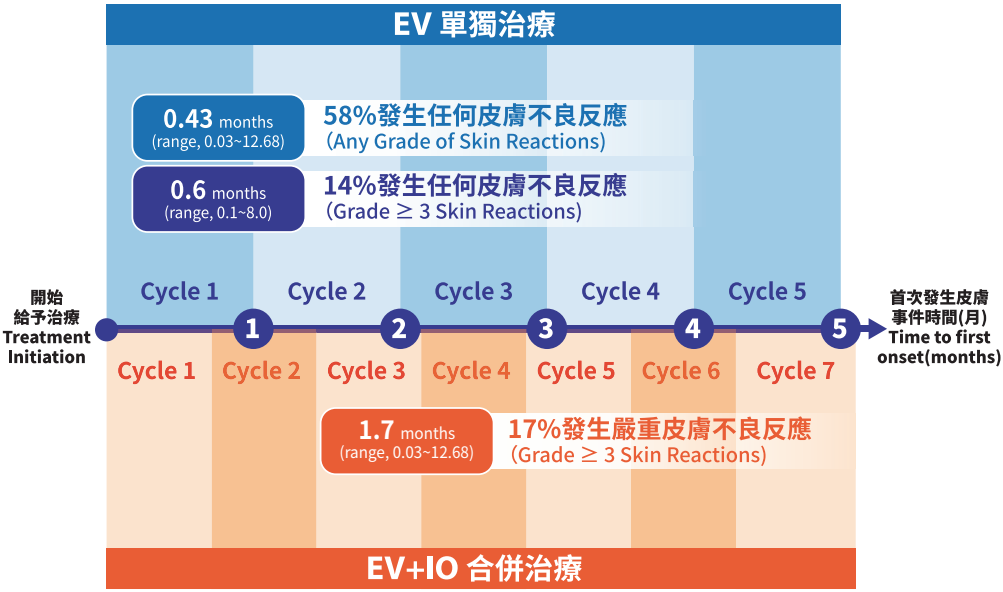

* EV+IO 合併治療來源於 EV-103 和 EV-302 臨床試驗中分派至 EV+Pembrolizumab 組別的病人安全性分析，共 564 位至少接受一劑 EV + Pembrolizumab 治療的病人。

從臨床試驗的數據可發現（圖五），皮膚事件最早可能在第一個治療週期即發生，較為嚴重的皮膚不良反應將落在第 1~2 週期發生 [3,6]，因此無論是 EV 單獨或 EV+IO 合併治療，在治療前期都需密切關注皮膚狀況的變化。

Reference

1. Lacouture ME, et al. Oncologist. 2022;27(3):e223-e232.
2. Hirotsu KE, et al. J Am Acad Dermatol. 2021;85(6):1610-1611.
3. Brower B et al. Front Oncol. 2024;14:1326715.
4. Kawsar A, et al. Br J Dermatol. 2023;189;3-10.
5. Seagen and Astellas Pharma US Inc. Padcev (enfortumab vedotinejfv) for injection [prescribing information].2021. Available at https://astellas.us/docs/PADCEV_label.pdf. Accessed March 27, 2025.
6. Powles T, et al. N Engl J Med 2021; 384:1125-1135. Powles T, et al. N Engl J Med 2021; 384:1125-1135 (Supplement).
7. Matsubara N, et al. Cancer Med. 2023;12(3):2761-2771. Matsubara N, et al. Cancer Med. 2023;12(3):2761-2771. (Supplement).
8. Lacouture ME, et al. Oncologist. 2022;27(3):e223-e232.
9. Powles T, et al. N Engl J Med. 2024;390(10):875-88.
10. Powles T, et al. J Clin Oncol.2025;43(5_suppl):664-664.
11. Kikuchi E, et al. Ann Oncol. 2024;35: S1507-S1508.



Chap 2.2

Real-World Review of EV – related SCARs – The Frequency, Clinical Danger Signals & Distinguishment

EV相關的嚴重皮膚不良反應（SCARs）

EV臨床試驗中，大多數皮膚不良反應屬於輕至中度（Grade 1-2）；不過臨床上亟需有效監測皮膚是否有隨著EV治療而變化，觀察是否出現發展為嚴重事件的徵象。EV臨床試驗中，對於一些較為罕見，且可能危及生命的不良事件歸類為嚴重皮膚不良反應（Severe cutaneous adverse reactions, SCARs）[1]。一般而言，SCARs主要包括 四大類型（圖一）[2,3,4-9]，其致死率、全身侵犯情形和後遺症皆有所不同，以SJS/TEN的致死率最高[10]。雖然SCARs的詳細病生理機轉尚未明朗，現有文獻資料推測是與第四型遲發性過敏反應，與CD8+ 細胞毒殺性T細胞及其他免疫細胞的活化，以及細胞激素、趨化激素之分泌相關[11]。

（圖一）各類SCAR之臨床表現[2,3,12,13]

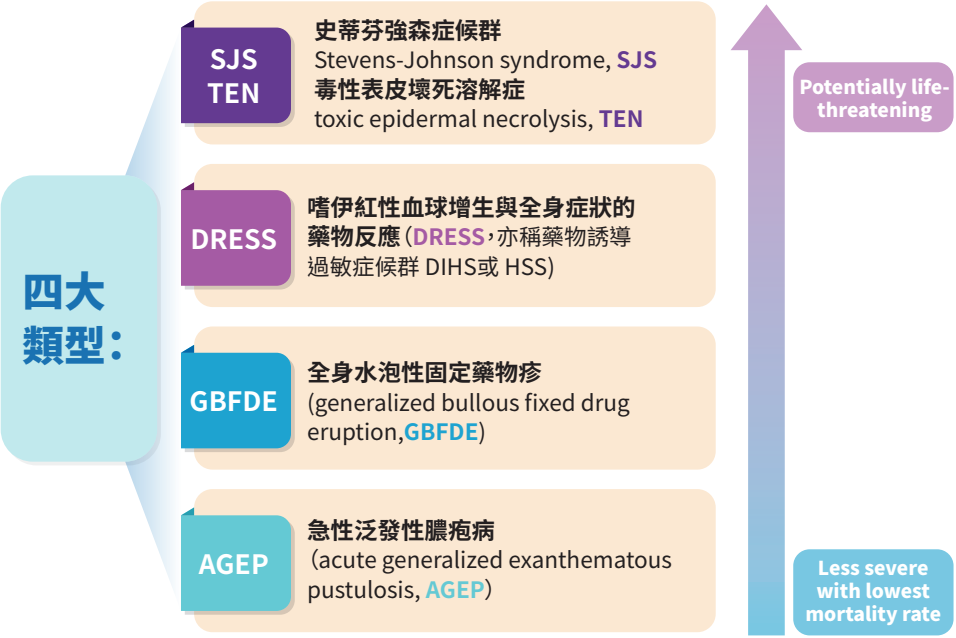

回顧真實世界中EV相關的嚴重皮膚不良反應

- **回顧EV 嚴重皮膚不良反應：美國食藥局上市後監測（FAERS）**

除了臨床試驗之外，隨著真實世界EV臨床經驗的積累，也陸續從監視系統與案例發表中報告了EV相關的嚴重皮膚不良反應（severe CADRs）[2,3,12]。回顧自EV取得美國適應症的三年之內（即2019年12月至2023年12月）的上市後安全性資料，美國食藥局的藥物不良事件報告系統（FDA Adverse Event Reporting System, FAERS）由病人自身、醫藥照護人員與藥廠人員一共通報了2216件臨床實務上觀察到的EV治療相關皮膚不良反應[註1]。FARES資料庫中的不良事件依照醫藥用語規範辭典（MedDRA，英文版26.1）進行標準化與分類[註2]，其中包括常見的斑丘性紅疹、掉髮、皮膚脫色或色素沉澱等等，也包含臨床疑似SJS/TEN (共計 93例病人) 相關的嚴重皮膚不良反應 (severe CADRs) (表一)。不過通報內容中無法確認是否進行皮膚切片，因而無法判定為confirmed SJS/TEN[1]。值得一提的是，本冊收錄2023年以後臺灣EV治療病人的皮膚事件，也可見先前FAERS紀錄中出現的化療藥毒性紅斑(TEC)、苔蘚樣角質化病變（Lichenoid keratosis）等皮膚不良事件[14]。

(表一) 根據美國食藥局藥物不良事件報告系統(FAERS)統計，臨床初步認為是severe CADRs的事件數[14]

*每位病人案例(CASE ID)可能紀錄一次（含）以上的皮膚事件

severe CADRs reported in FAERS* (共計191例病人)	cases reported* (n)
史蒂芬強森症候群 (Steven-Johnson Syndrome, SJS)	60
毒性表皮壞死溶解症 (Toxic epidermal necrolysis, TEN)	56
藥物疹 (Drug eruption)	37
皮膚剝離 (Skin exfoliation)	34
水泡 (Blister)	30
水泡性皮膚炎 (Dermatitis bullous)	27
剝落性皮疹/剝落性皮膚炎 (Exfoliative rash/dermatitis)	20
急性泛發性膿疱病 (AGEP)	7
對稱性藥物相關皺褶與彎曲處皮疹 (SDRIFE)	6

註1: FARES資料庫中，所有與EV相關的不良事件報告，僅保留標示EV為「主要懷疑藥物」的報告；依FDA指引刪除重複通報的事件報告；若CASE ID相同，則選擇最新通報的報告作分析。

註2: 標準化MedDRA使用偏好術語（preferred terms, PTs）與系統器官分類（systemic organic classification, SOC）。MedDRA的階層與多軸結構可彈性檢索AEs，並使用狹義版本(narrow version)篩選。

● 回顧EV 嚴重皮膚不良反應：文獻與案例發表

回顧真實世界中EV相關皮膚不良反應已發表的文獻（表二）[15-23]，可發覺近年來各個案例報告中，對於疑似SJS/TEN嚴重皮膚不良反應的診斷稍有落差：有些認為是Classic SJS/TEN、有些則更傾向較與黏膜侵犯無關的SJS/TEN-like 化療藥毒性紅斑（Toxic erythema of chemotherapy, TEC）；**由於兩者的臨床表徵可能極為相似，因此組織學切片的病理證據扮演重要角色**，有助於區別兩者，並提供後續治療選擇的資訊（詳見【Chap 2.2 醫師專欄二】）；許多SJS/TEN-like TEC的案例報告彰顯了EV的獨特病生理學，提高警覺性密集監測皮膚狀況的重要性。

(表二)案例報告/文獻回顧EV治療相關嚴重皮膚不良反應[15-23]

真實世界案例 (Case report)	嚴重皮膚事件診斷 (Severe Skin Reactions)	EV 治療後皮膚事件發生時間 (Onset time)	皮膚事件的臨床與病理判讀 (Clinical & Histopathological findings)	皮膚不良事件的處置與後續追蹤 (Managements & Outcome)
EV-related SJS/TEN or SJS/TEN-like TEC				
87 y/o, female [Khanjar et al. 2023][15]	**TEN–like bullous rash**	**C1D8**	**Inconsistent with classical SJS/TEN** • No mucosal involvement • Minimal apoptosis (epidermis) • DIF-negative	**Rash resolved within 12 days of adm.** • IVIG 2 g/kg/day for over 3 days • Systemic steroids (methylprednisolone IV 1 mg/kg QD) for 4 days • Etanercept 50 mg for 1 dose
81 y/o, female [Khanjar et al. 2023][15]	**TEN-like blistering**	**3 days after C1D8**	**Inconsistent with classical SJS/TEN** • No mucosal involvement • Focal dyskeratosis but viable & intact epidermis • DIF-negative	**Rash resolved within 12 days of adm.** • 1 g/kg/d IVIG for 3 days • Systemic steroids (IV solumedrol 30 mg BID) • Etanercept 50 mg for 1 dose
63 y/o, male [Birmingham et al. 2022][16]	**TEN-like Toxic Erythema of Chemotherapy (TEC)**	**1 week after C1D15**	**Clinically mimicking TEN but with histologic features of TEC** • Intraepidermal vesicle caused by suprabasilar acantholysis without interface dermatitis • DIF-negative • The absence of interface dermatitis on histopathology, combined with lack of globular IgM deposits on DIF, militate against true SJS/TEN	**Patient expired due to muti-organ failure** • Supportive wound care • Topical steroids
72 y/o, male [Francis et al. 2020][17]	**SJS/TEN Overlap**	**A few days after C1D8**	**Consistent with an SJS/TEN Overlap** • A single blister on the posterior aspect of oral cavity • Interface dermatitis with full-thickness epidermal necrosis	**Patient expired on the Day 20 of adm.** • Not considering IVIG due to renal transplantation • Systemic steroids were contraindicated • Supportive therapy & empiric antibiotics
71 y/o, male [Viscuse et al. 2021][18]	**Early SJS/TEN**	**4 days after C1D8**	**Compatible with early SJS/TEN** • Fever, small ulceration on the lip, well-demarcated erythema of the inferior tongue tip • Mixed dermal inflammatory infiltrate composed of CD4+, CD8+ T cells lymphocytes, eosinophils	**Patient expired several days after adm.** • Systemic steroids
62 y/o, male [Bansal et al. 2022][19]	**Severe EV-induced SDRIFE**	**1 week after C1D8**	**Inconclusive for TEN in the absence of skin biopsy** • Mucosal involvement with conjunctival redness in eyes, erosions over lips, palate & trunk without blisters presented	**Deteriorated with concerns for septic shock, expired 6 days after adm.** • Antibiotics • Topical steroids • Systemic steroids

真實世界案例（Case report）	嚴重皮膚事件診斷（Severe Skin Reactions）	EV 治療後皮膚事件發生時間（Onset time）	皮膚事件的臨床與病理判讀（Clinical & Histopathological findings）	皮膚不良事件的處置與後續追蹤（Managements & Outcome）
EV-related Severe Skin Reactions (besides SJS/TEN)				
60s y/o, a cohort of 6 cases [Guerrois et al. 2022][20]	**Severe bullous flexural dermatitis**	**Median 12 days after C1D1**	**Well-demarcated erythematous plaques; Interface dermatitis with epidermal dysmaturation** abnormal "ring-like" mitotic figures • (5/6 pts) pustules & blisters • (3/6 pts) limited mucosal involvement (conjunctivitis-like lesion, oral & genital erosions) • (1/6 pts) Detachment of the epidermis with confluent necrosis, resembling TEN	**3/6 patients expired due to multi-organ failure; other 3/6 patients healed with topical or systemic steroids**
47 y/o, female [Singh et al. 2022][21]	**Exfoliative rash**	**4 days after C1D8**	**Vacuolar interface dermatitis** • Mucosal involvement (oral erosions) • No significant inflammatory infiltrate & dyskeratotic cells at all levels of the epidermis	**Rash improved within 1 week after adm.** • IVIG 200mg/day for 3 days • Etanercept 50 mg for 2 doses • IV diphenhydramine
59 y/o, male [Sasaki et al. 2020][22]	**Severe eczematoid & lichenoid eruption**	**3 days after C1D1**	**Full-thickness epidermal necrosis** with band-like infiltration of inflammatory cells (papillary dermis)	**Rash improved within 1 week** • Systemic steroids (oral prednisolone 60 mg QD for 3 days, 40 mg QD for 4 days, 20 mgQD for 14 days, with 5 mg QD tapering every week)
73 y/o, female [Enescu et al. 2022][23]	**Exfoliative dermatitis**	**1 day after C2D1**	**Full-thickness epidermal necrosis** with blister formation, **Focal interface dermatitis** with necrotic keratinocytes	**Rash resolved within 4 weeks of adm.** • Topical steroids • Systemic steroids (oral prednisone QD for 5 days, tapered to 10 mg daily for 8 weeks while on EV)

NR, not reported; IVIG, intravenous immunoglobulin; TEN, Toxic epidermal necrolysis; SDRIFE, symmetrical drug-related intertriginous and flexural exanthem;
Note: 1) "adm. " represents the abbreviation of admission. 2) Supportive care with fluid resuscitation, electrolyte replacement, and nutrition should be provided in an intensive care setting.

疑似皮膚藥物疹或SCARs的臨床評估
（整合臺灣皮膚藥物疹專家建議）

為了能及早處置、精準辨別疑似皮膚藥物疹的成因，本冊以2017年發表於Lancet的流程圖為基礎，整合臺灣藥物疹專家的建議，做為疑似藥物疹或SCARs的初步評估流程圖（圖二）[2]，以期提供臺灣臨床醫師有效且快速處置疑似藥物疹的依據。

當出現疑似皮膚藥物疹時，有三個面向為重要評估的依據：

(1)病人當時用藥：首先，必須詳細確認患者出現紅疹的日期和發生當時正使用的所有藥物，包含數天至數週內，甚至慢性病長期使用的藥物。

(2)臨床徵象[24]：

臨床徵象 (clinical features)
儘管嚴重藥物不良反應（SCARs）的特性難以預測且罕見，但仍有一些前驅症狀需要提高醫療警覺：

全身性的(Systemic)
- 發燒 (fever)，或合併內臟器官受影響，例如咽炎、全身倦怠、關節痛、咳嗽和腦膜刺激
- 淋巴腺腫大 (lymphadenopathy)

皮膚的 (Cutaneous)
- 紅皮症 (erythroderma)
- 明顯的面部發紅±水腫或腫脹
- 黏膜侵犯（如糜爛或有侵犯到結膜）
- 皮膚壓痛 (tenderness)、疼痛 (pain)
- 水泡 (blistering)
- 皮膚剝落 (shedding)

(3) 病理證據：病灶切片與組織螢光染色（Direct immunofluorescence, DIF）進一步確認藥物疹或SCARs或自體免疫疾病。

(圖二) 疑似藥物疹或SCARs的初步評估流程圖[2]

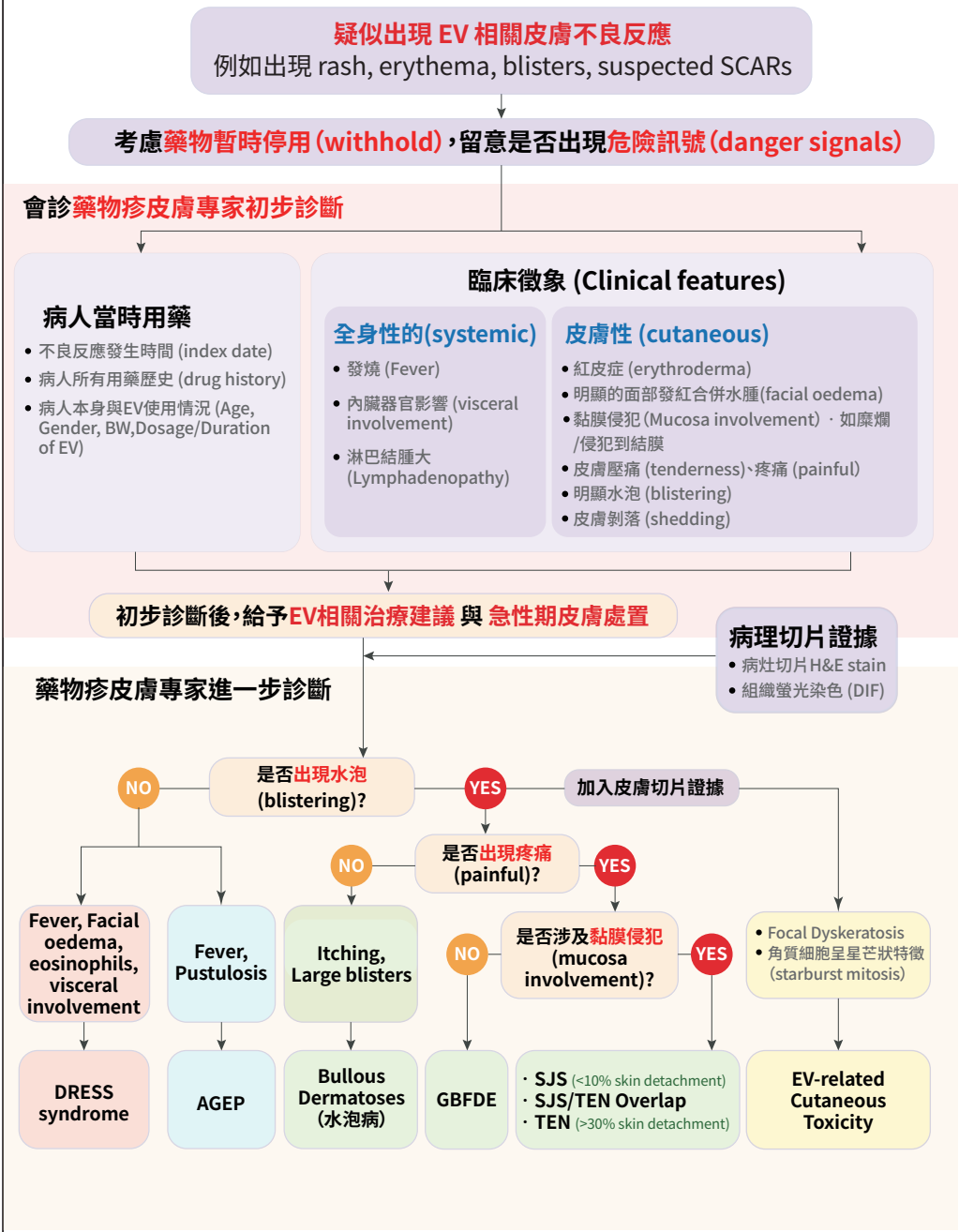

醫師專欄一 臨床上會如何判定EV相關皮膚不良反應？何時須轉介皮膚科？

邱足滿 醫師

當出現懷疑與EV有關的皮膚疹(suspected skin eruptions related to EV)時，不良反應發生時間(index date)、病人所有用藥歷史與臨床症狀(例如發燒、痛)等，都是診斷的重要線索。

- **疑似SCARs的危險訊號**

通常用藥後,若病人出現以下任一情況,要懷疑發生藥物引起的嚴重皮膚不良反應(SCARs,特別要注意是否為SJS/TEN)，最好立即回診或看急診、並轉介皮膚藥物過敏專家診治:

1.侵犯黏膜(mucosa involvement)
2.出現水泡 (blisters)或破皮
3.皮疹會痛(pain)
4.皮疹進展快速
5.發燒

❶EV臨床試驗的SCARs

EV-301臨床試驗中，大約5%LA/mUC病患接受後線EV治療發生Gr.3以上的SCARs，而EV-302臨床試驗中，將EV合併IO用於LA/mUC病患第一線治療，更有大約15%發生Gr.3 以上SCARs；因此需密切注意疑似SCARs相關危險訊號，在臨床上這些症狀的出現，特別是在使用EVP合併治療初期第 1~3 治療週期之內，應受醫療人員的高度重視，以便及時診斷和處理潛在的SCARs，並根據患者的具體情況進行個體化治療。

❷皮膚不良反應為EV可預期出現的副作用(on-target AEs)：

皮膚切片(skin biopsy) 可以看到表皮層出現海綿狀變化，角質細胞、汗腺與毛囊的細胞無法正常分化或出現凋亡(細胞核具有環形或星芒狀特徵,表示停滯在細胞分裂週期中)，皆為EV相關皮膚毒性的特徵病理表現。皮膚切片加上免疫螢光檢查(Direct Immunofluorescence, DIF)及血液檢查，將有助於釐清診斷。

CTCAE定義之Grade 3 以上B9 SCARSAR與-股所提之 SCARs(Stevens-Johnson Syndrome/tawe epidernal necrolysis, drug rash with eosinophila and systemic symptoms, acute generalized exanthematous pustulosis, generalized bullous fixed drug eruption) 不太相同。

醫師專欄二 當出現大面積紅斑(erythema)或水泡性(blistering)臨床徵象時，如何區分皮膚反應為SJS/TEN vs. SJS/TEN-like Cutaneous Toxicity?

王德華 醫師

劉威廷 醫師

- **EV機轉與化療藥毒性紅斑 (Toxic Erythema of Chemotherapy, TEC)**

化療藥毒性紅斑(Toxic erythema of chemotherapy, TEC)為受化療藥物影響而皮膚細胞異常分化的一大皮疹類型。在臨床上依據皮疹出現部位而有不同名稱，包含腫瘤科醫師常見的「Ara-C耳朵」、「惡性對磨疹」、「手足症候群」等等。我們知道EV是一種靶向NECTIN-4且攜帶有MMAE的抗體藥物複合體，其細胞毒性主要來自MMAE，屬於微管蛋白抑制劑的小分子化療藥物(詳見【Chap 1】)；**由於攜帶MMAE，EV亦可對皮膚細胞帶來直接的化療藥毒性反應**；EV治療相關嚴重皮膚反應常出現「暗紅色紅斑」和「水泡反應」，臨床表現與SJS/TEN典型特徵非常相似，因此文獻中會稱作「SJS/TEN-like TEC」或「SJS/TEN-like blistering dermatosis」，本冊統一稱作**「與化療毒性紅斑相似的皮膚毒性反應 (TEC-like Cutaneous Toxicity)」**。

- **臨床徵象相似，學理機制卻大不同：SJS/TEN vs EV-related SJS/TEN-like Cutaneous Toxicity**

一般Classic SJS/TEN屬於嚴重的黏膜/皮膚反應，可依據臨床徵象或組織病理學證據來界定；其典型徵象包括：皮膚疼痛、廣泛的黏膜侵犯(如口腔、眼睛、泌尿生殖道潰瘍)、水泡或破皮、其他內臟器官受影響等等，常須立即停藥且住院治療。**文獻紀錄中，幾乎所有確認為SJS/TEN的病人具有黏膜侵犯，且大多數為2處(含)以上的黏膜受影響(表三)**。同時，文獻研究也將一些非特定SJS/TEN會出現的Nikolsky徵象(Nikolsky's sign)、淋巴球減少、發燒等納入臨床評估SJS/TEN發生的可能性。SJS/TEN病人通常Nikolsky徵象呈陽性，這意味著看似正常的皮膚若施加側向外力時，表皮會發生剝離並暴露出皮膚糜爛面。

然而，並非所有符合這些臨床徵象表現的藥物疹都屬於SJS/TEN。儘管EV相關的SJS/TEN-like皮膚毒性反應可能與真正免疫反應引起的SJS/TEN產生相似的臨床表現，兩者組織學特徵其實大有不同。**如何透過組織學切片的病理證據區分SJS/TEN或是SJS/TEN-like cutaneous toxicity至關重要**；切片的病理證據結合病史與臨床徵象將幫助我們釐清發病機制、判斷兇手藥物（culprit drug），與綜合評估後續治療處置方式。

- **組織病理切片結果可有效幫助鑑別診斷：SJS/TEN vs EV-related SJS/TEN-like Cutaneous Toxicity**

病理學上SJS/TEN為藥物特異性T細胞介導之第四型延遲性過敏反應，病理成因主要為Granulysin分泌導致表皮層細胞全層壞死，表皮層與真皮層之間出現代表性的大裂隙，導致大面積破皮脫皮反應（圖三）[25,26]。

（圖三）深度解說急性期SJS/TEN切片：細胞凋亡的組織病理學特徵[25,26]

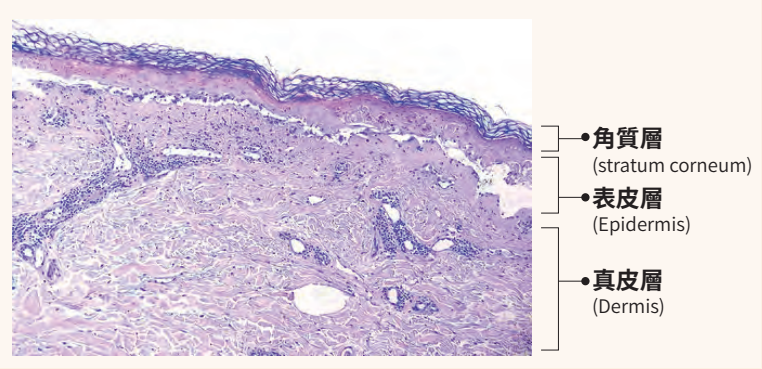

在急性期病程初期（acute phase of SJS/TEN），切片可見少數表皮層細胞受Granulysin分泌影響，形成壞死性角質細胞（epidermal necrotic keratinocyte）；隨著病程逐漸進展，**表皮層將出現全層細胞壞死（Full thickness epidermal necrosis），而與真皮層之間形成大裂隙。**

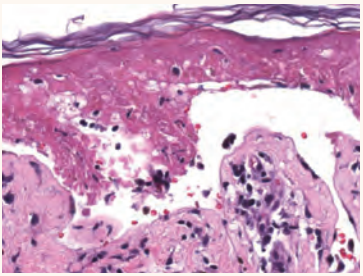

而不同於SJS/TEN典型原發性細胞凋亡過程，由於MMAE化療藥影響皮膚細胞分化而出現的化療藥毒性紅斑（TEC），其病理組織上表現為局部性角化異常（dyskeratosis）；有些嚴重案例其切片可能出現基底膜區（basement membrane zone）的表皮下裂隙（subepidermal split），導致水泡的形成，因此容易與(圖三)所述的SJS/TEN細胞凋亡組織病理特徵搞混。

皮膚病理切片（biopsy）部位的選擇很重要，將關乎表皮壞死程度；最重要的是，EV相關TEC-like Cutaneous Toxicity的切片中顯示表皮大部分仍然存活，且直接免疫螢光檢測（Direct Immunofluorescence, DIF）通常呈現陰性反應。多例接受 EV 治療的患者報告出現SJS/TEN-like的水泡性皮膚反應（表二）。

表三	SJS/TEN	TEC-like Cutaneous Toxicity
皮疹 (Cutaneous)	常由軀幹部位開始出現斑丘疹，而後漸融合；臨床症狀為皮膚疼痛、大範圍皮膚水泡和脫皮，極可能危及生命	常在皺褶部位、對磨側出現皮疹；臨床皮疹情形可能會疼痛
黏膜 (Mucosa involvement)	• 幾乎所有典型的SJS/TEN病人會出現面部受累或廣泛的黏膜炎症（mucositis），且幾乎普遍存在兩處以上黏膜受影響 • 通常第一個部位為喉嚨黏膜侵犯，臨床診視時需謹慎注意病人有無喉嚨痛症狀，並檢查口腔、眼結膜、泌尿生殖道附近黏膜	（較無特定黏膜相關的臨床癥象）
常見組織病理學特徵 (Histopathology)	• 由壞死性角質細胞（epidemral necrotic keratinocyte），逐漸進展為大片表皮壞死（confluent epidermal necrosis） • 真皮層上層出現發炎細胞聚集，伴隨界面改變（interface changes）或界性面皮膚炎（interface dermatitis）	• 通常上皮內會出現 dyskeratotic cells；常見特徵為角質細胞環狀/星芒狀有絲分裂特徵（ring mitoses / starburst mitosis） • 角質細胞分化異常，伴隨界面改變（interface changes）

- **若EV+IO合併治療出現大面積紅斑(erythema)或水泡性(blistering)臨床徵象,該如何辨別是否為SJS/TEN?**

  隨著EV+IO合併治療逐漸變為泌尿癌症治療趨勢,IO治療也常伴隨有SJS/TEN相關皮膚不良反應的出現,更加劇臨床診斷上的困難。臨床實務上皮膚反應急性期時,醫師常常無法立即採取藥物過敏的免疫分析篩檢工具(例如淋巴球活化測試 Lymphocyte transformation test, LTT),因此,需留意以**病程的變化、臨床徵象表現、病理切片證據**幫助綜合判斷、區分是否為典型SJS/TEN或TEC-like皮膚不良反應。當病人採用EV+IO合併治療時,若觀察到病患身上出現大水泡,不只要懷疑SJS/TEN,也應考慮自體免疫性水泡病,例如類天皰瘡(bullous pemphigoid);而類天皰瘡的水泡通常合併出現嚴重搔癢,SJS/TEN的水泡反應則多伴隨顯著的疼痛。

醫師專欄三 EV相關皮膚藥物疹案例 - 整合評估

朱家瑜 醫師

- **Dermatological Care is Essential!**

  癌症病人在接受抗腫瘤治療時,難免會連帶引起皮膚不適,例如藥物引發自體免疫相關的皮膚發炎反應,讓病人身心俱疲,也讓臨床醫師想更換原本的抗腫瘤藥物;不過**"換藥"**的同時也意味著腫瘤治療效果可能連帶影響,因為說不定對這位病人而言,已無其他更好的治療選擇。

- **如何給予能配合抗腫瘤藥物的皮膚照護策略,讓病人在原有腫瘤控制下持續撐住,是我們很重大的責任。**

  我們從本冊Chap 3.1~3.2 收錄案例的皮膚切片可見,病理變化多為"Lymphocytic infiltrate"或是"Interface change",亦即許多 T 細胞正在攻擊Interface的角質細胞 (keratinocyte),有一派學說認為可藉由控制這些T細胞反應來進行抗腫瘤反應,因此其實是一個預後良好的徵兆(good prognostic sign);許多源於T細胞特異性的皮膚反應如界面性皮膚炎(Interface dermatitis),苔癬樣皮膚炎(Lichenoid dermatitis),在臨床上皆有可能做為預後較佳的指標。

Reference

1. Nguyen MN, et al. JAMA Dermatol. 2021;157(10):1237-1239.
2. Duong TA, et al. Lancet. 2017;390:1996-2011.
3. Cho YT, et al. J Immunol Res. 2017;2017:1503709.
4. Griffiths C, et al. Rook' s textbook of dermatology, 9th edition. Oxford: Wiley-Blackwell, 2016.
5. Husain Z, et al. J Am Acad Dermatol 2013; 68:693.e1-14.
6. Husain Z, et al. J Am Acad Dermatol 2013; 68:709.e1-9.
7. Feldmeyer L, et al. Int J Mol Sci 2016;17,1214.
8. McNamara K, et al. Clin Dermatol. 2020 Nov-Dec;38(6):641-647.
9. Harbaoui S, et al. StatPearls [Internet]. Treasure Island (FL): StatPearls Publishing; 2020 Jan.
10. Astellas, Inc. and Seagen, Inc. Letter to US Healthcare Providers: Risk of Severe Cutaneous Adverse Reactions with PADCEV. 11 February, 2021.
11. Lacouture ME, et al. Oncologist. 2022;27(3):e223-e232.
12. Chen C, et al. Cancer Manag Res. 2018;10:1259-73.
13. Weinkle A, et al. J Am Acad Dermatol 2 d (FL): StatPearls Publishing; 2020 Jan.
14. Yu M, et al. Front Immunol. 2024;15:1397692 (Supplementary).
15. Khanjar, Bushra, et al. JAAD Case Rep. 2023:43:40-50.
16. Birmingham SW, et al. Am J Dermatopathol. 2022 Dec 1;44(12):933-935.
17. Francis A, et al. JAAD Case Rep. 2020;7:57-59.
18. Viscuse PV, et al. Front Oncol. 2021;11:621591.
19. Bansal A, et al. Indian Dermatol Online J. 2022 Jan 24;13(1):128-130.
20. Guerrois F, et al. Eur J Cancer. 2022 May;167:168-171.
21. Singh, Rhea, and Fnu Nutan. Current Problems in Cancer: Case Reports. 2022(6): 100162.
22. Sasaki R, et al. J Dermatol. 2020;47(12):1436-1438.
23. Enescu CD, et al. JAAD Case Rep. 2022;21:140-143.
24. Fitzpatrick' s Dermatology 9th edition, Table 41-3
25. Mockenhaupt M. J Dtsch Dermatol Ges. 2009;7(2):142-60; quiz 161-2.
26. Frantz R, et al. Medicina (Kaunas). 2021;57(9):895.



Chap 2.3

Management of EV-related Skin Reactions

在本冊的第二章節中，我們從EV如何引起相關皮膚事件的生理機制談起，探討組織病理學特徵、臨床表現與臨床試驗中的發生率（Chap 2.1）；並進一步從真實世界角度出發，審視EV相關嚴重皮膚反應的成因、已發表文獻中所述的皮膚診斷，並整合臺灣皮膚藥物疹專家們建議的評估流程圖（Chap 2.2）；最後Chap 2.3結合的案例實務經驗，我們希望譜寫出更貼近臨床、實用的皮膚不良反應處置建議，以利臺灣臨床醫師協助病人能**與皮膚副作用同行，精準應對。**

回顧EV輕至中度皮膚不良反應：文獻與案例發表

從EV單獨治療與EV+IO合併治療的臨床試驗數據可發現（詳見Chap 2.1的表一、表三），大多數EV相關皮膚事件屬於輕至中度，僅10-20%左右的病人屬於Gr.3以上嚴重皮膚不良反應。回顧真實世界中已發表的文獻可發現（表一），近年來各案例報告中EV相關輕至中度皮膚事件的病理判讀大多為**界面性皮膚炎（Interface dermatitis），也常合併出現角化異常（Dyskeratosis），或是伴有少數淋巴球浸潤（Lymphocytic infiltrate）**，如嗜酸性白血球或組織細胞。

而真實世界案例中（表一），大多情況下給予口服抗組織胺（例如diphenhydramine）加上類固醇藥膏（例如triamcinolone, clobetasol），可在兩週之內有效緩解EV相關輕至中度皮膚不良反應；少數急性期情況下，加上口服類固醇（例如oral prednisone）數天將有助於快速控制這類EV輕至中度的皮膚不良事件。

（表一）案例報告/文獻回顧EV治療相關輕至中度皮膚不良反應（Mild-to-Moderate Skin Reactions）

真實世界案例（Case report）	輕中度皮膚事件診斷（Mild-to-Moderate Skin AE）	EV 治療後皮膚事件發生時間（Onset time）	皮膚事件的臨床與病理判讀（Clinical & Histopathological findings）	皮膚不良事件的處置與後續追蹤（Managements & Outcome）
Mild-to-Moderate EV-related Skin Reactions				
70s y/o, male [Wu et al. 2019]	**Papulosquamous drug eruption**	**A few days after C1D1**	**Vacuolar interface dermatitis** with maturation disarray of keratinocytes	**Rash improved within 2 weeks** • Oral antihistamine • Topical steroids (0.05% Clobetasol)

真實世界案例（Case report）	輕中度皮膚事件診斷（Mild-to-Moderate Skin AE）	EV 治療後皮膚事件發生時間（Onset time）	皮膚事件的臨床與病理判讀（Clinical & Histopathological findings）	皮膚不良事件的處置與後續追蹤（Managements & Outcome）
64 y/o, male [Keerty et al. 2020]	**Bilateral flexural exanthema of feet**	**3 days after C2D8**	NR	**Rash resolved within 1 week** • Oral antihistamine (diphenhydramine) • Topical steroids (0.1% Triamcinolone)
A cohort of 8 cases [Hirotsu et al. 2020]	**Non-allergic toxic erythema of chemotherapy (TEC)**	**4-63 days after last EV dose**	**Vacuolar interface dermatitis** withkeratinocyte dysmaturation • (4/8 pts) vesicles, bullae • (3/8 pts) hyperpigmentation & superficial desquamation	**Rash relieved with 1 full grade reduction** • Topical steroids • Systemic steroids (oral prednisone 0.5-1 mg/kg QD)
77 y/o, male [Viscuse et al. 2021]	**Pruritic papules & vesicles**	**2 days after C1D15**	**Bullous Interface dermatitis** with dyskeratosis, accompanied by eosinophils & some neutrophils	**Rash improved significantly within 2 days** • Topical agent (Silver sulfadiazine) • Systemic steroids (oral prednisone 60mg QD) for 1-2 days
75 y/o, male [Dobry et al. 2021]	**Scaly erythematous papules**	**1 week after C1D1**	**Subtle interface dermatitis** with dyskeratosis & dysmaturation, accompanied by lymphocytic infiltrate	**Rash improved** with topical steroids (Clobetasol ointment)
65 y/o, male [Dobry et al. 2021]	**Diffuse erythematous rash**	**2 weeks after last EV dose**	**Spongiosis with epidermal necrosis**	**Rash resolved** with topical steroids (0.1% triamcinolone ointment)
77 y/o, male [Dobry et al. 2021]	**Erythematous rash**	**5 days after C1D1**	**Keratinocyte atypia, apoptosis, and Superficial perivascular dermatitis**	**Rash resolved** with topical steroids (prednisone, 0.05% fluocinonide ointment)
73 y/o, male [Penny et al. 2022]	**Pruritic erythematous rash with bullous eruption**	**Onset during Cycle 4**	**Interface dermatitis** with prominent spongiosis, dyskeratosis • DIF-positive, correlating to the location of NECTIN-4 in the epidermis	**Rash resolved** with topical steroids (0.1% triamcinolone), systemic steroids (oral prednisone QD for 5 days, tapered to 10mg QD for 8 weeks while on EV)

NR, not reported; IVIG, intravenous immunoglobulin; TEN, Toxic epidermal necrolysis; SDRIFE, symmetrical drug-related intertriginous and flexural exanthem.

依皮膚毒性嚴重等級之處置原則：以CTCAE分級系統的參考性是否足夠精確？

臨床試驗中，受限於設計的便利與統一性，通常僅能參照美國癌症研究院制定的Common Terminology Criteria for Adverse Events（CTCAE）分級系統來評估皮膚副作用的嚴重等級。EV的臨床試驗主要參照CTCAE 4.03或5.0版本，多以身體表面積涵蓋的比率（Body surface area, BSA）來評估皮膚不良反應的嚴重等級，再依嚴重等級給予臨床醫師對應的處置建議。

根據醫藥用語規範辭典（MedDRA，Skin and subcutaneous tissue disorders類別），大多數情況BSA > 30%被認定為Gr.3以上嚴重的皮膚不良反應；不過以臨床實務經驗中，皮膚科專家普遍認為CTCAE分級系統單純考慮BSA > 30% 作為Gr.3以上的嚴重皮膚反應不夠精確、臨床實務參考性不足；臺灣醫師專家們認為，建議臨床上皮膚反應嚴重等級的界定**尚需加入綜合因素考量**，例如**病人發生疑似藥物疹時的用藥歷史/狀況、全身性/皮膚上的臨床徵象、初步判斷發生皮膚反應類型等等**，也可以依據Chap 2.2**疑似藥物疹或SCARs的初步評估流程圖**來判別（詳見Chap 2.2圖二）。

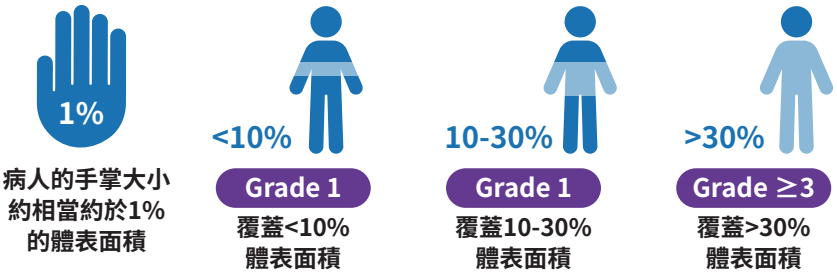

(表二) 列舉CTCAE 5.0皮膚與皮下組織疾病(Skin & Subcutaneous Tissues Disorders)中,以體表面積作為判定皮膚事件嚴重等級的界定依據

CTCAE Term	Grade 1	Grade 2	Grade 3	Grade 4	Grade 5
史蒂芬強森症候群(Stevens-Johnson syndrome, SJS)			皮膚剝落範圍<10% BSA,合併相關徵象(如紅斑、紫斑、表皮剝離及黏膜脫落)	皮膚剝落範圍界於 10-30% BSA,合併相關徵象(如紅斑、紫斑、表皮剝離及黏膜脫落)	死亡
毒性表皮壞死溶解症(Toxic epidermal necrolysis, TEN)				皮膚剝落範圍>30% BSA,合併相關徵象(如紅斑、紫斑、表皮剝離)	死亡
水泡性皮膚炎(Bullous dermatitis)	無明顯臨床症狀,水泡分布範圍 <10% BSA	水泡分布範圍界於 10-30% BSA,出現疼痛性水泡,影響工具性日常生活活動能力(IADL*)	水泡分布範圍>30% BSA,影響基礎日常生活活動能力(BADL**)	水泡分布範圍>30% BSA,合併體液或電解質異常,需(燒傷)加護病房照護	死亡
多形性紅斑(Erythema multiforme)	目標病灶範圍<10% BSA,且無皮膚壓痛表現	目標病灶範圍界於 10-30% BSA,且合併出現皮膚壓痛	目標病灶範圍>30% BSA,且合併出現口腔/生殖器黏膜糜爛	目標病灶範圍>30% BSA,且合併體液或電解質異常,需(燒燙傷)加護病房照護	死亡
斑丘疹(Rash maculo-papular)	斑疹/丘疹的分布範圍<10% BSA,可伴隨或無臨床症狀(如搔癢、灼熱或皮膚緊繃感)	・斑疹/丘疹的分布範圍介於 10-30% BSA,合併或無臨床症狀(如搔癢、灼熱或皮膚緊繃感)影響工具性日常生活活動能力(IADL*) ・或皮疹分布範圍 >30% BSA,即使症狀輕微亦然	・斑疹/丘疹的分布範圍介於 10-30% BSA,合併出現中度至嚴重臨床症狀 ・影響基礎日常生活活動能力(BADL*)		

* Instrumental activities of daily living簡寫為IADL,指的是評估病人和環境產生互動,維持獨立自主的能力,包括上街購物、食物烹調、外出活動、洗衣服或管理財務等。通常以一個月的表現為準,技能較為複雜,有時可能需利用一些工具來達到特定生活功能,例如:照顧他人、教養小孩、做家事、開車等等。

**Self-care/Basic activities of daily living 簡寫為BADL,指的是病人照顧自己身體,維持基本生活活動的能力,包括吃飯、洗澡、上廁所、穿脫衣服、行走等。

EV相關皮膚不良反應處置建議（臺灣專家共識）

多專科醫師的跨科合作、臨床人員的積極監測，將有助於優化皮膚不良反應的鑑別診斷與介入治療時機。本冊整合皮膚毒性處置原則與專家建議，繪製EV相關皮膚不良反應處置建議流程圖（圖一）：

- 當疑似出現EV相關皮膚不良反應時，臨床醫師依**綜合因素**初步評估EV皮膚藥物疹的類型與嚴重度。
- 依據皮膚不良反應的嚴重度來評估EV治療策略：
  - 若評估為輕度（Grade 1），持續給予EV治療。
  - 若評估為中度（Grade 2）、重度（Grade ≥ 3）皮膚不良反應或出現危險訊號（danger signals），建議會診皮膚科藥物疹專家，協助皮膚反應的初步診斷，同時依病人臨床狀況討論EV治療策略。
- 依據皮膚不良反應的類型與嚴重度積極介入處置：
  - 若評估為輕至中度皮膚不良反應，給予局部皮膚處置：

    臨床常見反應為皮膚皺褶對磨側出現紅疹、搔癢，常同時給予外用中強效類固醇藥膏 + 口服抗組織胺治療，也可加入保濕藥膏、外用抗組織胺以舒緩乾癢症狀。
  - 若評估為中至重度、或懷疑為SJS/TEN‡ 等嚴重皮膚不良反應（SCARs），給予急性期皮膚處置：

    臨床常見反應為皮膚疼痛、瀰漫性紅疹發炎、大範圍水泡/脫皮，常使用靜脈給予系統性類固醇治療†，也可考慮加入 Etanercept（TNF α 抑制劑）以迅速控制急性期症狀。另外Cyclosporine 也是建議用藥之一，不過因藥物仍存在腎毒性疑慮，臺灣臨床上較少被使用。
  - 疑似/出現反覆感染時，使用抗生素/抗黴菌藥物治療，並留意傷口照護，如不黏附型銀離子敷料（non-adherent silver ion dressings），避免換藥時再度損傷皮膚。
- 處理皮膚不良反應的同時，建議執行皮膚切片搭配直接免疫螢光檢查（DIF），以進一步診斷釐清病因。
- 密集監測並追蹤皮膚不良反應恢復/惡化程度：若介入處置後皮膚病灶明顯改善，可由多專科整合協同評估再發風險，並斟酌以原劑量或降階重啟EV相關治療。

†靜脈給予系統性類固醇治療通常持續 3–5 天後，需視病況改為口服劑型逐漸減量，應避免長期高劑量使用，以防感染與延遲表皮修復；‡初步評估疑似為SJS/TEN病人應考慮收治於燒燙傷病房或加護病房。

(圖一)疑似EV皮膚不良反應的處置建議流程圖(整合臺灣專家建議)

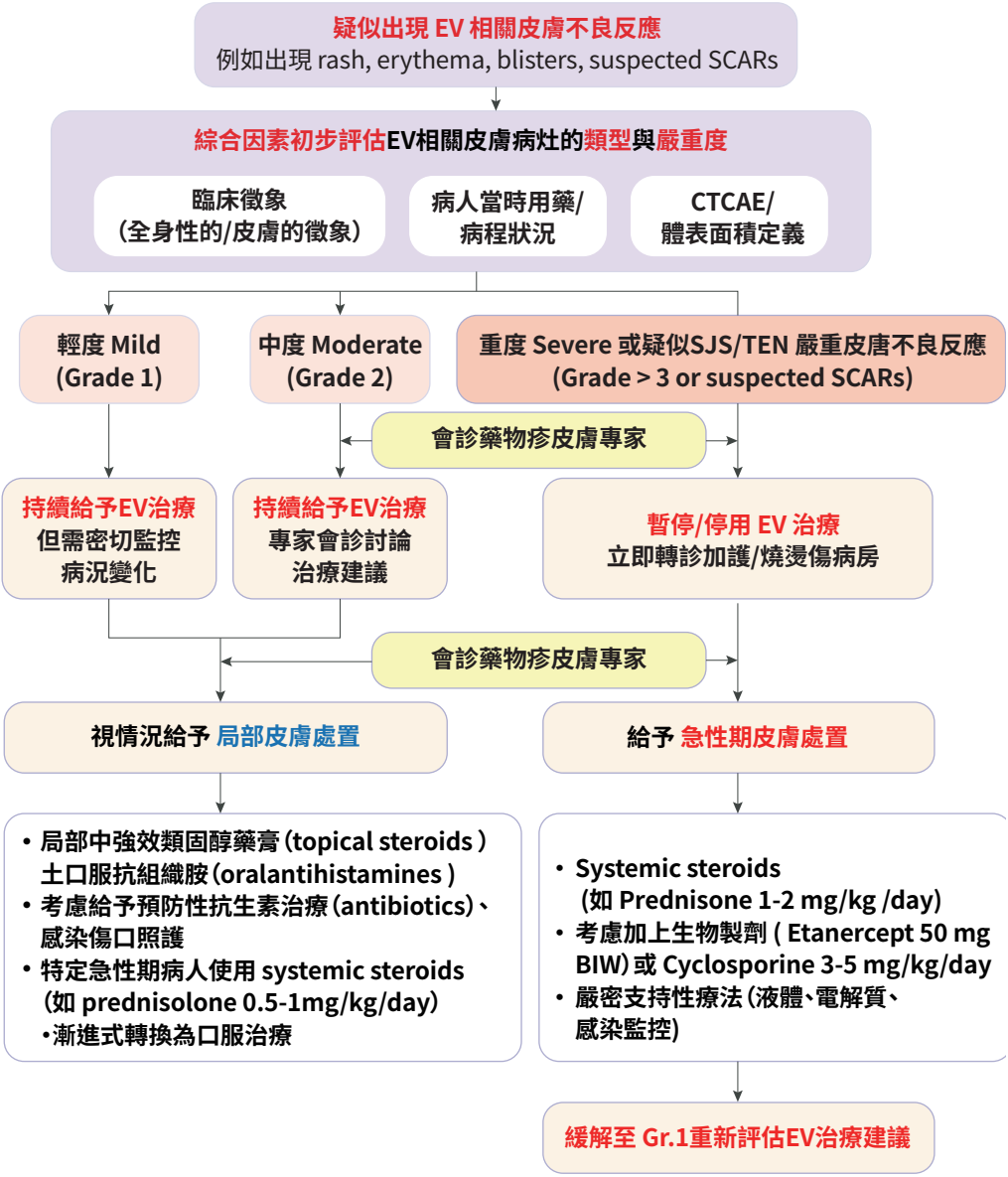

醫師專欄四 走進臨床現場#1：一窺皮膚藥物疹病人的疾病旅程

賴峻毅 醫師
台北榮總

- **疾病治療背景**

這是一名年約68歲、體重53公斤的女性病人，於2023年初在台北榮民總醫院確診為局部晚期泌尿上皮癌；病人先接受含鉑類化療（Gemcitabine/Cisplatin）6個治療週期後，因疑似出現縱膈（mediastinum）轉移，改以免疫治療（Pembrolizumab）繼續治療三個週期，又出現頸部腫大（neck swelling）證實輕微轉移；因此，自2024年7月起病人開始接受第三線EV monotherapy。

- **EV相關皮膚藥物疹的治療旅程**

因擔憂周邊神經病變情形惡化，臨床醫師將給藥頻次調整為起始劑量1.13 mg/kg，以三週為一個治療週期，給予第一、八天EV輸注（Day 1, 8, Q3W）。2024/07/09（C1D1）開始EV治療，直到第六週期（C6D8）出現輕微皮疹，給予 Clobesol（0.05% clobetasol propionate）藥膏。不過在下一次EV輸注給藥（C7D8）時，病人皮疹略為惡化，因此臨床醫師衛教病人增加Clobesol藥膏使用頻率與劑量，調整為TID＋PRN。後續追蹤發覺皮疹持續進展（C8D8），不過合併使用Nerisone（0.1% nerisone fatty ointment）藥膏後，皮疹狀況改善，病人也未再反應相關皮膚不適；後續因神經症狀惡化，影像追蹤也顯示腹部、頸部與骨盆有腫瘤擴散，改採下一線化學治療（Gemcitabine + Carboplatin）。此台北榮總病人展示 EV 治療常見之皮膚藥物疹的發展歷程，透過階段性調整外用類固醇治療策略達到症狀控制。因此，適當藥物選擇與早期介入對提升病人生活品質及持續治療具關鍵作用。

EV

	EV-related Skin Reactions	Managements
C1D1 1.13mg/kg D1, D8, Q3W Due to PN		
C6D8	Mild skin rash	Clobesol cream (0.05% clobetasol propionate), PRN

C7D8	Slight progression on skin rash	Clobesol cream(0.05% clobetasol propionate), twice in amount, TID+PRN

C8D8 C9-11 Switch to D1, D8, Q4W due to progressive numbness PD in abdomen, neck and pelvis	Subside after adding on Nerisone, and no more complaints afterwards	• Clobesol cream (0.05% clobetasol propionate) • Nerisone fatty oint (0.1% nerisone)

Gemcitabine / Carboplatin

醫師專欄五 走進臨床現場#2：皮膚藥物疹的密集監測與照護

羅浩倫 醫師
高雄長庚

- **臨床醫師經驗分享：如何能在EV 治療期間更精準掌握皮膚不良反應的發生？**

1. 預防性措施：開始EV治療時即給予抗組織胺藥膏，一旦發生輸注後皮膚乾癢紅疹即可使用；若病人曾發生過明顯皮膚不良反應，會在EV輸注前預防性IV給予抗組織胺藥物，如Vena (diphenhydramine 30 mg/mL) 針劑。
2. 治療期間教導病人密切注意軀幹與四肢處是否出現皮膚紅疹、發癢、甚至有疼痛感，並以電子表單紀錄，回傳給個管師追蹤。

(圖三) 高雄長庚EV+IO治療期間的皮膚狀況監測示意圖

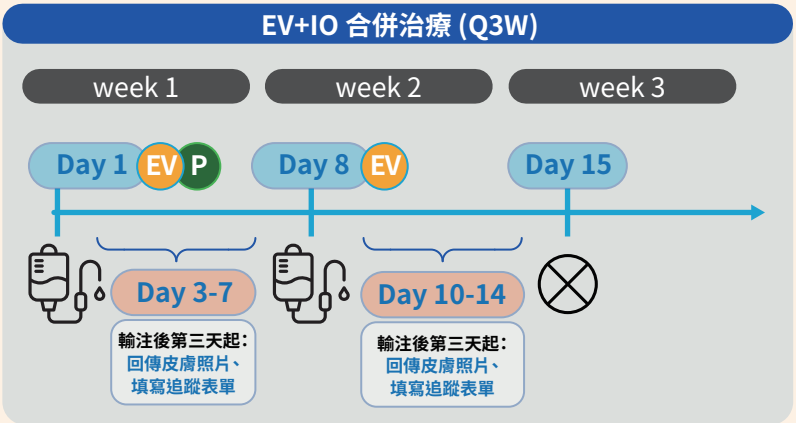

- **病人基本資料**
- **此次免疫或標靶藥物治療後第幾天？**
- **此次皮膚有無紅疹或搔癢？發生日期？發生部位？**
- **其他副作用相關問題（包含視力模糊、周邊神經炎、高血糖症狀、腸道/肺部問題、甲狀腺功能、荷爾蒙腺體異常、食慾狀況等等）**

（以上問卷問題由羅浩倫醫師團隊提供）

- **對於臨床使用EV相關治療病人的皮膚照護策略**
  - 預防性使用保護皮膚屏障相關產品，例如含鋅保濕霜（如Desitin、Vaseline），特別是針對皮膚皺褶摩擦處，如腋下、鼠蹊部。
  - 洗澡使用溫水，避免水溫過熱讓皮膚更易乾燥敏感。
  - 清洗時，留意使用低過敏沐浴乳或溫和肥皂，避免接觸香精；避免反覆大力搓揉皮膚。
  - 當皮膚感覺乾燥時，塗抹乳液加強保濕；尤其是洗澡後立即塗抹，更有助於水分子保留，減少乾燥引起的皮膚發癢不適。
  - 平時穿著柔軟、透氣的衣物，避免穿著過於緊身的衣服。
  - 暴露於日曬部位使用防曬乳，以防止紫外線照射。

Reference

1. Lacouture ME, et al. Oncologist. 2022;27(3):e223-e232.
2. Wu S & Adamson AS. Dermatol Online J. 2019 Feb 15;25(2):13030/qt4j44w7w6.
3. Keerty D, et al. Cureus. 2020 May 13;12(5):e8102.
4. Hirotsu KE, et al. J Am Acad Dermatol. 2021 Dec;85(6):1610-1611.
5. Viscuse PV, et al. Front Oncol. 2021 Mar 4:11:621591.
6. Dobry AS, et al. JAAD Case Rep. 2021 Jun 4:14:7-9.
7. Penny CL, et al. Br J Dermatol. 2022 Jul;187(1):126-127.



Chap 3

EV Skin Reactions : Case-based Discussions in Taiwan

3.1 Lichenoid Dermatitis / Vacuolar Interface Dermatitis

Patient Profile - Case 1

林口長庚醫院

腫瘤科 蘇柏榮 醫師 / 皮膚部 陳俊賓 醫師

病人檔案 (Patient Profile)

Patient characteristics：

- 58 y/o, Male
- 82.5 kg (BMI 28.3 kg/m^2)
- ECOG PS 0
- eGFR 48 mL/min/1.73m^2
- Glucose PC: 121 mg/dL
- AST: 19 U/L; ALT: 27 U/L

Chief Complaints：

Itchy scaling erythema on trunk and thighs
developed on C1D8 of EV monotherapy

Comorbidities：

- Persisting Diabetes Mellitus (under medical control)
- Hypertension
- Smoking (1 PPD for 10+ years)

Medical History：

2013年： 診斷出左側輸尿管泌尿上皮癌 (UC, left ureter)，接受切除手術。

2016年： 診斷出肝細胞癌 (HCC)，接受切除手術。

2019年： 定期回診的影像檢查發現主動脈旁 (para-aortic, PA)淋巴結腫大，切片後確認為UC復發，開始進行全身性治療：

- **5~10月期間：** 接受含鉑類化療 (Gem/Cis)，4 cycles 之後腫瘤病灶無明顯變化，僅維持一特定大小，因而自2019年8月起加上免疫治療 (Atezolizumab)。
- **10月起：** 由於加上免疫治療 (Atezolizumab)之後仍出現疾病惡化 (stage pT3N0 to M1)，與病人討論後決定進入EV-301臨床試驗。

EV相關皮膚不良反應的治療流程圖

Case 1在治療第一週期治療期間 (C1D8) 就主動反應皮膚發癢，出現脫皮與小水泡，因此醫師暫停隔週EV治療一次，皮膚不良反應於EV暫停用藥後三週改善至Gr.1，重新給予EV治療；不過在後續治療期間，軀幹與四肢反覆出現皮膚炎 (dermatitis) 情形，自第十週期起，跳過D8用藥，保持隔週EV (D1, 15 per cycle) 的治療模式之下，觀察皮膚不良反應得到有效控制(Gr.1以下)。

- EV injection
- EV hold

	Treatment-related Skin Reactions	Managements
EV	(1.25mg/kg, D1,D8, D15 every 28 days)	
C1D1		
C1D8	Gr. 3 skin erythematous rash with small bullae	• Dexchlorpheniramine maleate 2mg/tab QID • Levocetirizine 5 mg/tab QOD • Zinc gluconate 10mg/tab BID • Topical (Neomycin + Betamethasone 0.1% cream) • B12
C1D15		
3 weeks		
C2D1		

C1D15 Trunk | C1D15 Forearms | C1D15 Extremities

58 y/o, male
Gr.3 Skin erythematous rash with small bullae;
對磨側軀幹、四肢皺摺處 (如腋下、鼠蹊部)出現皮膚紅疹與小水泡。

(圖一) Case 1 接受 EV monotherapy 第一週期(C1D15) 的皮膚反應臨床照片

	Treatment-related Skin Reactions	Managements
EV	(1.25mg/kg, D1,D8, D15 every 28 days)	
C2D1	Gr.1 Only mild skin itching	
Recover after 1 week		
C2D8	Gr.1 Only mild skin itching	
Recovery to Gr.1after 2 weeks		
C2D15	Gr.2 Dermatitis	• Dexchlorpheniramine maleate 2mg/tab QID • Levocetirizine 5 mg/tab QOD • add on Urea cream
C4D1	Gr.2 Pigmentation with some erythema	
C4D15	Gr. 3 Dermatitis	• Dexchlorpheniramine maleate 2mg/tab QID • Levocetirizine 5 mg/tab QOD • add on Urea cream
Recovery to no skin lesions after 2 week		
C5D1		
Recovery after 1 week		
C5D8	Gr.1 Only mild skin itching	
C5D15	Gr. 3 Dermatitis with wounds over legs	• Dexchlorpheniramine maleate 2mg/tab QID • Levocetirizine 5 mg/tab QOD • add on **Hydroxychloroquine** 200mg/tab BID
Recovery after 1 week		
C6D1	Gr. 1 skin dermatitis,	考量到這是一位臨床試驗受試者，我們盡量減少使用類固醇，主要以奎寧類藥物處理，因病患的主要症狀是皮膚癢，也合併給予抗組織胺和外用類固醇等藥物。
C8D15	Skin biopsy	

Treatment-related Skin Reactions | **Managements**

EV (1.25mg/kg, D1,D8, D15 every 28 days)

C8D15 Extremities | C8D15 Forearms | C8D15 Detailed skin pic

58 y/o, male
Gr. 3 Dermatitis, 病人反映行走時會出現疼痛感；
軀幹與下肢出現反覆皮膚搔癢、紅腫破皮，合併皮膚炎與色素沉澱，因此在Cycle 8 會診皮膚科進行切片檢查。

(圖二) Case 1 接受 EV monotherapy 至第八週期(C8D15) 的皮膚反應臨床照片

C10D8 — **Gr. 3 Progressive Dermatitis, affecting ADL**

C11D1 — **Keep pattern of EV D1,15 per cycle**

C18D1 — **Skin AEs well-controlled with Gr.1 dermatitis until C18D1, withdrawal from EV-301 trial due to intolerable PN**

皮膚病灶組織切片圖 (Skin Biopsy)

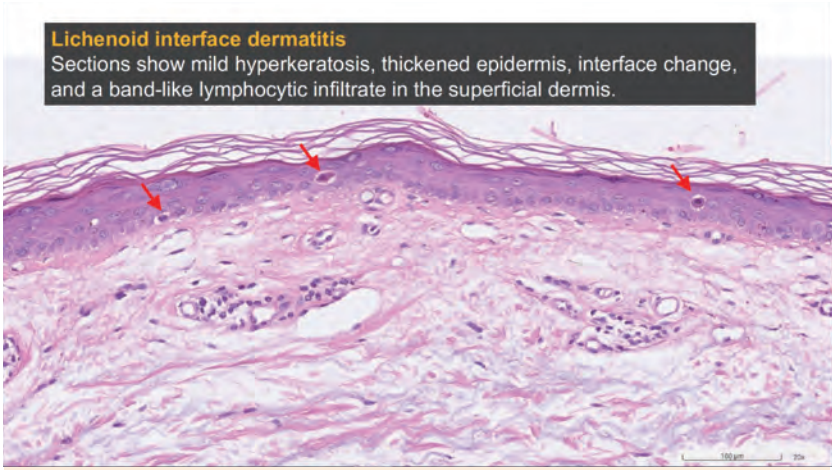

(圖三) C8D15 皮膚切片圖 (2020/06/18)

Hyperkeratosis, vacuolar interface changed with dyskeratotic keratinocytes, papillary dermal edema, and mild perivascular infiltrates of lymphocytes and eosinophils in the upper dermis

- **Clinical impression: Lichenoid dermatitis**
- **Skin, left leg, biopsy---Lichenoid interface dermatitis**
- Upper epidermal necrosis and hemorrhage with re-epithelialization,
- edema and hemorrhage at the dermoepidermal junction,
- basal cell vacuolization with cytoid bodies,
- pigment incontinence,
- a band-like lymphocytic infiltrate in the upper dermis.

第二次切片的病理學型態如圖三所示，以苔癬樣皮膚炎 (lichenoid dermatitis) 為主，表皮組織可以看見角質細胞 (keratinocyte) 壞死，且具有類似starburst的形態，是較專屬於EV相關皮膚病變、相對少見於其他藥物疹的表現。

EV相關治療的療效追蹤 (Patient Response)

自2019年10月開始EV治療，12月追蹤時 (C3D1) 可發現淋巴結、肝轉移處原有的病灶已明顯縮小，達到 Partial Response (PR)；之後的影像追蹤 (C14D8) 可見左側腎臟腫瘤病灶已近乎消失，臨床判定為Near Complete Response (Near-CR)，疾病持續控制良好。

在 EV-301 臨床試驗治療一年多後，病人開始出現周邊神經病變，病人不僅手麻等感覺功能異常，運動功能也受到影響，導致走路步態異常、容易跌倒，因此停用EV。自 2021 年 3 月停藥以來，截至 2024 年 7 月為止，病人持續保持 CR，且神經病變也在停藥一年後獲得顯著改善，病人的手麻與走路問題皆恢復正常。

(圖四) 病人療效追蹤：
Partial response for LNs, liver metastases, maintaining near-CR

- 2019/10: Enlarged LNs, PD from Gem/Cis + Atezolizumab
- 2020/01/16 (C3D1) CT scan: PR
- 2020/12/17 (C14D8) CT scan: Near-CR
- 2021/03/11 (C18D1) CT scan: still CR but withdrawal from EV-301 due to Gr.2 PN
- 2024/07/01 CT scan: Recent follow-up showed disease-free with CR

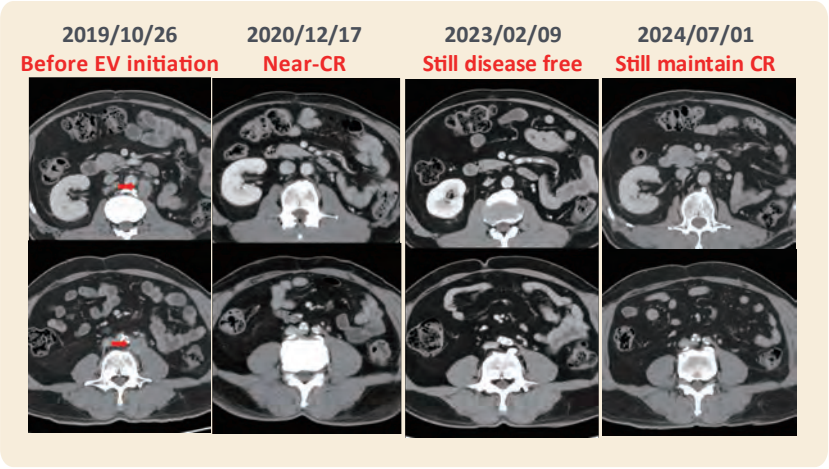

專家建議與延伸討論

相較於整體治療病患族群，EV相關試驗中，亞洲族群的療效反應皆有更好的趨勢。臨床應用上須留意皮膚不良反應、周邊神經病變與血糖控制。皮膚毒性通常會在用藥後第一個出現，患者的感受也很明顯，許多人在開始打藥1週後回診就會抱怨皮膚癢或其他相關症狀，臨床醫師務必妥善處理這個問題，才能讓病人順利繼續使用EV控制疾病。

在皮膚切片的表現上，Case 1的反應似乎還屬早期，變化不算明顯，但仍可看出一些端倪，暗示為EV相關的皮膚病變，因此臨床處置上會優先考慮減低EV劑量，或暫停用藥。

根據EV-301的資料顯示，約有10% 的病人能達到長期反應，Case 1 就屬於EV治療後達完全腫瘤緩解(CR)的族群，雖然在用藥過程中產生了一些皮膚毒性，但順利克服後，成功治療1年多，達到長期反應，改善存活情形。

Case 1的神經病變在停止EV治療後1年多之後已好轉，可見EV相關神經病變並非不可逆，但需要等待一段時間；相對的，皮膚毒性改善速度較快，通常在減低劑量或暫停用藥後就有明顯起色。

Case 1 主治醫師蘇柏榮認為，應給予足劑量EV治療，盡可能提高達到療效反應(PR/CR)的機會；觀察療效反應出現後，再因應病人個別情況去調整劑量，看起來更能在臨床實務中確保長期的EV治療效益[1]。我個人的治療方針和臨床經驗也是如此，先施用足量EV，效果很不錯，只是會診皮膚科的頻率會更高。我看了長庚各院區的資料，發現高雄院區固定都打60 mg，病患的預後似乎就稍微比較不理想，但在未進行嚴謹的統計分析前，尚無法達成定論。

Reference

1. Petrylak, Daniel P., et al. Impact of exposure on outcomes with enfortumab vedotin in patients with locally advanced or metastatic urothelial cancer. Presented at ASCO 2024.

Patient Profile - Case 2

成大醫院
腫瘤醫學部 張光裕 醫師 / 皮膚部 王德華 醫師

病人檔案 (Patient Profile)

Patient characteristics：

- 55 y/o, Male
- 80 KG (BMI 27 kg/m^2)
- ECOG PS 0
- eGFR 53 mL/min/1.73m^2
- HbA1c 6.7 %

Chief Complaints：

- Generalized skin itchy since after C2D1 of EV/pembrolizumab

Comorbidities：

- Diabetes (suspected early-stage disease, without drug use)

Medical History：

2023 年 7 月： 最初症狀為無痛性血尿，診斷為左側腎盂泌尿道上皮癌 (left renal pelvis)，臨床分期為 stage IV。

2023 年 9 月： 病人接受手術切除 (left nephroureterectomy)，並給予術後輔助化療 (Gemcitabine 1250 mg/m^2 + Cisplatin 40 mg/m^2, D1, D15, Q4W)

2024 年 2 月： 術後輔助化療給予 2.5 cycles 後隨即出現肺部、肝臟與腦部轉移，經討論後病人開始自費接受第一線 EV+Pembrolizumab 合併治療。

EV 相關皮膚不良反應的治療流程圖

Case 2 在第二週期治療期間 (C2D1) 開始反應皮膚發癢，當時先給予口服抗組織胺 (Allegra) 搭配外用及口服類固醇處理，情況直到第五治療週期都獲得有效控制。在第四治療期間，病人由於對皮膚副作用感到焦慮，便表示不想再繼續治療，因此自第四週期開始，我們決定稍微調整給藥策略，將 EV 給藥頻率調整為僅給予 D1 per cycle (withhold D8 EV infusion)，而病人也被說服得以繼續 EVP 治療。

自第六週期開始，Case 2 出現雙側手肘皮膚局部濕疹樣皮疹，我們開始會診皮膚科共同照護。治療至第九週期時 (C9D1)，大腿 (以左腿為主) 出現類苔癬樣皮膚炎 (lichenoid dermatitis) 並合併局部破皮。雖然病灶看來很嚇人，但其實是僅分佈在一定範圍內，皮膚科除了給予口服和局部外用類固醇外，還做了傷口的細菌培養、處方抗生素，兩週之內皮膚病灶就有明顯的改善 (圖三)。

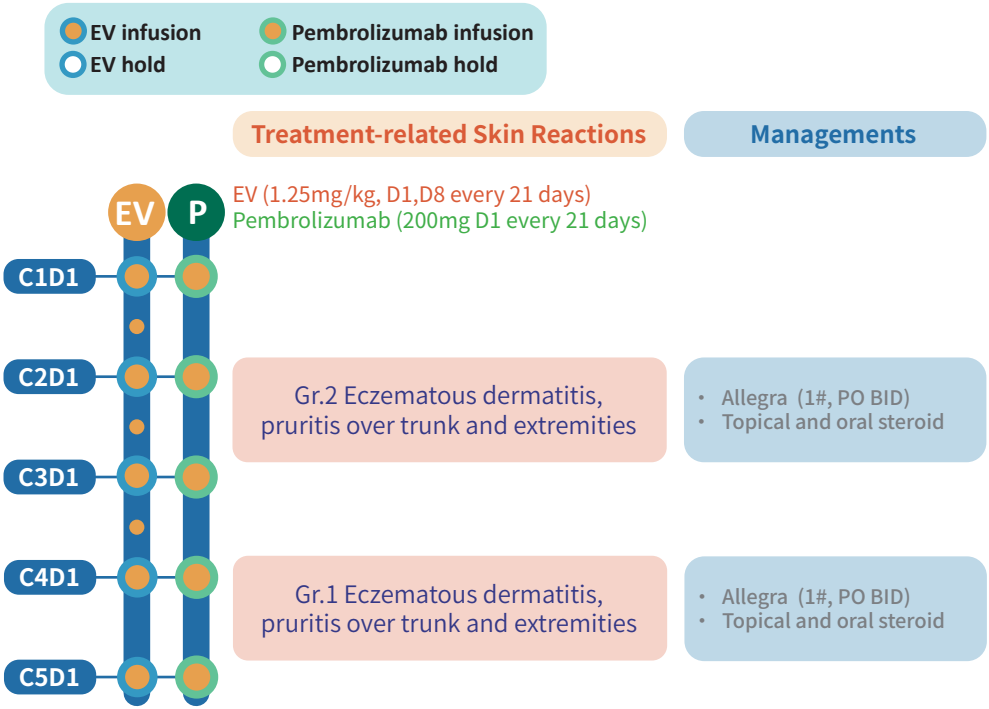

Treatment-related Skin Reactions	Managements

EV (1.25mg/kg, D1,D8 every 21 days)
Pembrolizumab (200mg D1 every 21 days)

C6D1

C6D8 elbow

55 y/o, male
Gr.1 Eczematous dermatitis, pruritis
自第六週期開始，病人出現雙側手肘皮膚局部濕疹樣皮疹、搔癢，我們開始會診皮膚科共同照護。

(圖一) Case 2 接受 EVP 治療至第六週期的皮膚反應臨床照片

C7D1

C8D1

C9D1

Gr.1 Papules on the thighs and legs

- Cyproheptadine (1#, PO BID)
- Topical and oral steroid
- Topical antibiotic

- Cyproheptadine (1#, PO BID)
- Topical and oral steroid
- Topical antibiotic
- add on Sulfasil cream 1%

C9D1 thigh

55 y/o , male
Gr.1 Papules on the thighs & legs
自第九週期時 (C9D1)，大腿 (以左腿為主) 出現類苔癬樣皮膚炎 (Lichenoid dermatitis) 並合併局部破皮，因此除了類固醇之外，也給予傷口部位的細菌培養、抗生素以預防感染。

(圖二) Case 2 接受 EVP 治療至第九週期的皮膚反應臨床照片

Treatment-related Skin Reactions | **Managements**

EV P

EV (1.25mg/kg, D1,D8 every 21 days)
Pembrolizumab (200mg D1 every 21 days)

C10D1

C10D1 Thighs

C10D8 Follow-up

55 y/o , male
Follow-up on Papules on the thighs & legs
左側大腿的苔癬樣皮膚炎出現局部脫色，僅分佈在一定範圍內，兩週之內皮膚病灶就有明顯的改善。

(圖三) Case 2 接受 EVP 治療至第十週期的皮膚反應臨床照片

皮膚病灶組織切片圖 (Skin Biopsy)

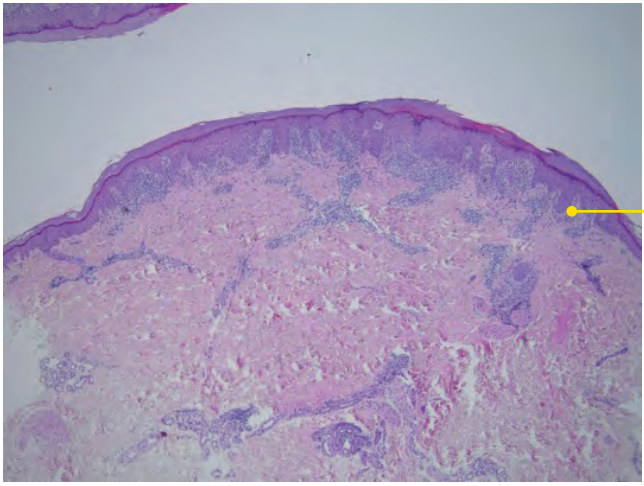

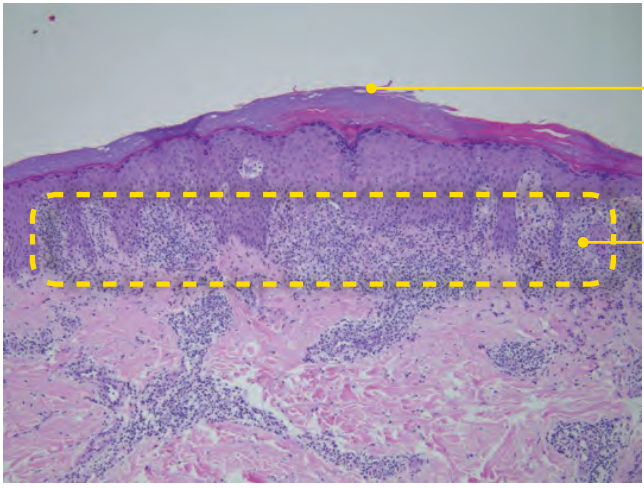

(圖四) C7D8 皮膚切片圖：Lichenoid Dermatits with Necrotic Keratinocytes

Section shows hyperkeratosis with epidermal hyperplasia, slight spongiosis, focal vacuolar interface, lymphocyte exocytosis, and occasional dyskeratotic keratinocytes. Lichenoid, superficial and deep perivascular, periadnexal lymphohistiocytic infiltrate with rare eosinophils.

Case 2 皮膚切片圖(圖四)中顯示，角質層異常呈現過度角化 (hyperkeratosis) 與表皮增生(epidermal hyperplasia)，而真皮層血管周圍聚集嗜酸性球等淋巴細胞浸潤，淋巴球也外滲入表皮 (lymphocyte exocytosis)，整體呈現帶狀發炎細胞浸潤 (Band-like lymphocyte infiltration)，此為典型的皮膚苔癬樣化 (lichenoid) 常見的特徵。皮膚科醫師推測皮膚苔癬樣化 (lichenoid) 主要與 Pembrolizumab 相關，尤其 Case 2 病人長期暴露在 Pembro 治療 (近一年) 之下，皮膚切片更容易觀察到帶狀發炎細胞浸潤的狀況。

由於 Case 2 病人同時也有接受間歇性 EV 治療 (Off-and-on EV)，表皮層可以看見角質細胞 (keratinocyte) 壞死，且具有星芒狀有絲分裂 (starburst mitosis) 的型態，是較與 EV 相關皮膚藥物疹的特徵。

EV 相關治療的療效追蹤 (Patient Response)

在開始 EVP 治療前 (2023 年底至 2024 年初)，影像學檢查可見肺部、肝臟與腦部轉移 (黃色箭頭標示處)，可見腫瘤疾病來勢洶洶，臨床上 Case 2 病人也出現喘、複視等症狀。

而 2024 年 7~8 月時 (Cycle 7~8)，在處理皮膚藥物疹的同時也持續讓 Case 2 病人盡可能維持 EVP 治療，影像上可見腦部等多處原有的病灶呈現明顯縮小，且沒有觀察到其他轉移腫瘤病灶，達到 Partial Response (PR)。因此自 C10D1 之後，我們近期也與 Case 2 病人溝通將恢復 EVP 治療，以繼續維持疾病有效控制。

(圖五) 病人療效追蹤：
Partial response for lung, liver and brain metastases

- 2023/10 CT scan: Some ring-enhanced lung lesions
- 2024/02 CT scan: Multiple ring-enhanced and solid lung nodules at lung and liver (Significant dyspnea on exertion).
- 2024/03 Brain MRI: Multiple brain nodules (Diplopia with restriction of left eye rotation)
- 2024/07-08 Brain MRI & CT scan: Partial response (PR)

2023/08
Diagnosed as stage IV renal pelvis

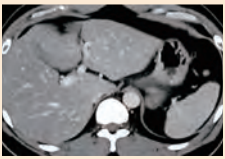

2023/10
PD after neoadjuvant Gem/Cis

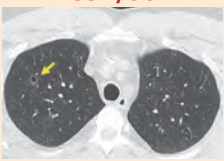

2024/02
Before EVP initiation

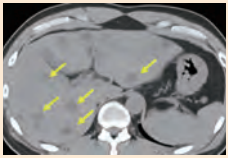

2024/02
Before EVP initiation

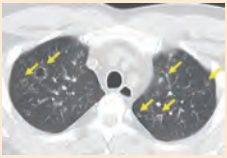

2024/03
(C2D1) Presented with diplopia

2024/07
(C7D1) PR

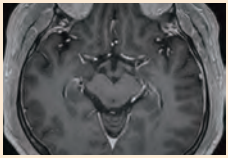

2024/08
(C8D1) PR

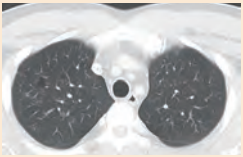

2024/08
(C8D1) PR

專家建議與延伸討論

由於 EV 和 pembrolizumab 都有可能導致 lichenoid dermatitis，而 Case 2 的皮膚病灶嚴重度不高，又尚屬早期，即使做了切片，還是很難從病理組織學判斷是由哪一種藥物造成，但從「用藥後短時間內就出現皮膚癢和病灶」，以及「減少 EV 給藥頻率後症狀有所改善」這兩個線索推測，這些皮膚毒性或許與 EV 較為相關。此外，病患的皮膚病灶侷限於左腿也相當耐人尋味，通常藥物疹的分佈是對稱且全身性，若集中於某一部位，會令人懷疑是否是病人本身就有某些皮膚問題，被藥物誘發而變得更加嚴重。

Case 2 的皮膚毒性處理有賴皮膚科的大力協助，選用更適合這類患者的抗組織胺、進行傷口的細菌培養和處方抗生素，並使用 silver sulfide 軟膏，這是腫瘤科醫師相對不擅長的專業，因此雖然指引建議發生第 3 級以上皮膚毒性的患者才須轉介至皮膚科，但如果能在發生第 2 級皮膚反應時就轉診，應能提供病患更有力的心理支持，有助於讓他們願意繼續接受 EV 或其他免疫療法 (immunotherapy, IO) 治療，皮膚科醫師更建議在情況允許下，可以考慮讓病患在開始 EV 治療前先接受皮膚科評估，了解他們過去的皮膚病史和膚況、接受詳細的衛教指導 (清洗、保濕、防曬等)，也能讓患者知道日後倘若出現皮膚毒性，可以向哪些皮膚科醫師求助。

對皮膚科醫師而言，只要不是史帝芬強生症候群 (Stevens-Johnson Syndrome, SJS)/ 毒性表皮壞死溶解症 (toxic epidermal necrolysis, TEN)，臨床上遇到的其他藥物相關皮膚毒性都不難處理，在皮膚科照護下，症狀多半能在 1 週後改善一半以上，如此一來，患者更能無後顧之憂地沿用原本的療程，得到最佳治療結果。

Patient Profile - Case 3

林口長庚醫院
腫瘤科 蘇柏榮 醫師 / 皮膚部 陳俊賓 醫師

病人檔案 (Patient Profile)

Patient characteristics：

- 42 y/o, Male
- 52kg (BMI 18.4kg/m^2)
- ECOG PS 0
- eGFR 66 mL/min/1.73 m^2

Chief Complaints：

Itching on trunk and extremities developed on C2D8, then blistering on left foot developed on C3D8 of EVP combination therapy.

Comorbidities：

- Smoking (+) for 23 years

Medical History：

病患在確認診斷後加入 EV-302 試驗，自 2022 年 2 月開始接受第一線 enfortumab vedotin (EV) + Pembrolizumab (P) 治療。

2021 年 12 月：　最初症狀為左側腰痛，診斷為左側腎盂泌尿道上皮癌 (left renal pelvis)，合併出現肝轉移，臨床分期為 cT4N2M1。

2022 年 2 月：　經討論後病人加入 EV-302 臨床試驗，接受第一線 EV+P 合併治療。

EV 相關皮膚不良反應的治療流程圖

Case 3 在第二 (C2D8)、第三週期 (C3D8) 治療期間，開始反應皮膚發癢，陸續在軀幹觀察到濕疹樣皮膚炎 (eczematous dermatitis)、左側腿部出現小水泡，因此開始給予外用類固醇、口服抗組織胺藥物。

隨著治療持續至第七、八週期，可觀察到皺褶部位病灶出現漸多，不過大多都是輕微濕疹樣小水泡，並沒有觀察到嚴重的水泡變化。

在皮膚症狀明顯的急性期，我們有曾予系統性類固醇治療，但在症狀嚴重度減輕後，就逐漸減量；Case 3 的皮膚病灶並未轉變為水泡病變，而是以類苔癬樣皮膚炎 (lichenoid dermatitis) 為主，因影響面積較大，**嘗試照光治療 (phototherapy)，搭配外用藥和少量的口服類固醇，效果不錯，後續就毋需再用口服類固醇，搭配抗組織胺與外擦類固醇藥膏即可控制。**

整體而言，因類苔癬樣病灶比水泡乾燥，患者的耐受性較高，只要能改善皮膚癢的問題，對 EVP 的療程不至於造成太大的影響，不過基於這位患者的皮膚毒性應與 EV 較相關，我們還是把 EV 的劑量從 1.25 mg/kg 調降為 1 mg/kg 再做後續治療。

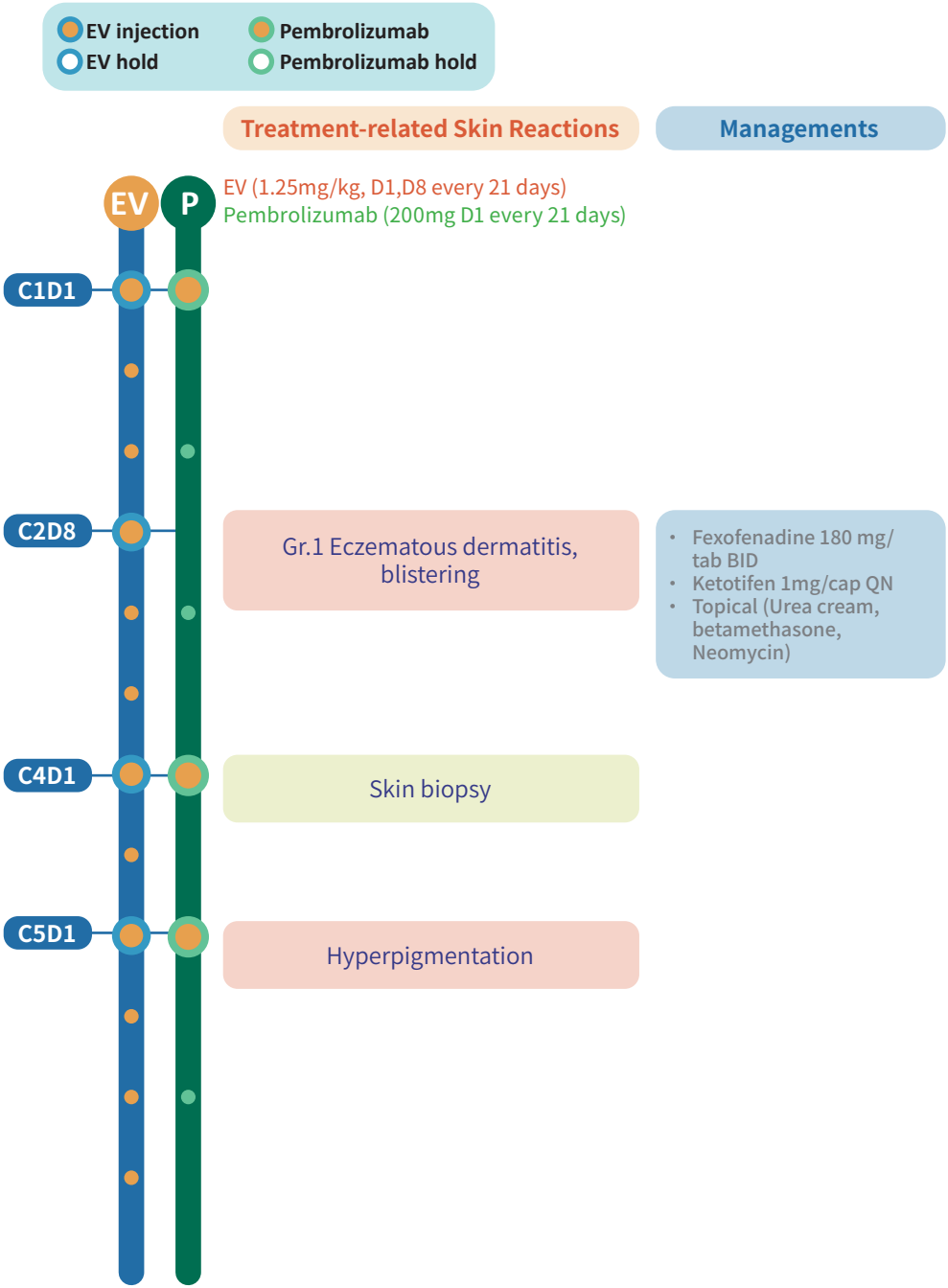
EV injection
EV hold
Pembrolizumab
Pembrolizumab hold
Treatment-related Skin Reactions
Managements
EV
P
EV (1.25mg/kg, D1,D8 every 21 days)
Pembrolizumab (200mg D1 every 21 days)
C1D1
C2D8
Gr.1 Eczematous dermatitis, blistering
• Fexofenadine 180 mg/tab BID
• Ketotifen 1mg/cap QN
• Topical (Urea cream, betamethasone, Neomycin)
C4D1
Skin biopsy
C5D1
Hyperpigmentation

	Treatment-related Skin Reactions	Managements
EV (1.25mg/kg, D1,D8 every 21 days) Pembrolizumab (200mg D1 every 21 days)		
C7D1	Gr.2 suspected Eczematous Dermatitis	• Fexofenadine 180 mg/tab BID • Ketotifen 1mg/cap QN • Topical (Urea cream, betamethasone, Neomycin)
Recovery after 1 week		
C7D8		

C7D1 Anterior trunk

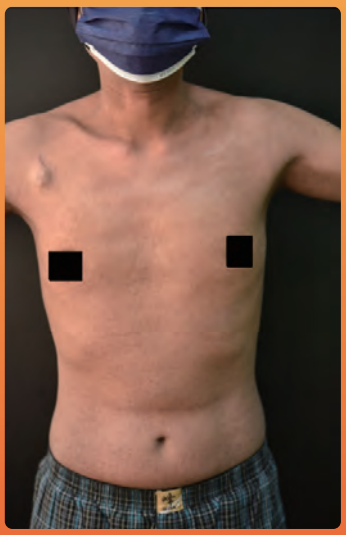

C7D1 Posterior trunk

42 y/o, male
Gr.2 Suspected eczematous dermatitis, 濕疹樣皮膚紅疹大範圍出現於軀幹與下肢 (Total BSA 70-80%)

（圖一）Case 3 接受 EVP 治療至第七週期的皮膚反應臨床照片

	Treatment-related Skin Reactions	Managements
EV / P	EV (1.25mg/kg, D1,D8 every 21 days) Pembrolizumab (200mg D1 every 21 days)	
C8D1	Skin rash exacerbated at both forearms & extremities	• Fexofenadine 180 mg/tab BID • Ketotifen 1mg/cap QN • Discontinued topical agents due to poor responses

C8D1 Forearms

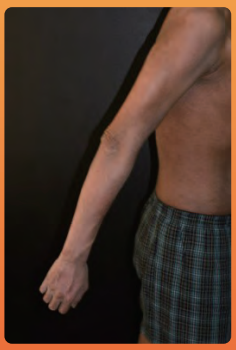

C8D1 Extremities

C8D1 Detailed skin picture

42 y/o, male
治療持續至第七、八週期，觀察到對磨側軀幹、皺褶部位濕疹樣皮疹漸多；細節皮膚紋理可見皮膚呈乾癬狀 (Detailed skin picture)

（圖二）Case 3 接受 EVP 治療至第八週期的皮膚反應臨床照片

C9D1	Gr.1 lichenoid lesions with scaling over extremities	

	Treatment-related Skin Reactions	Managements
EV (1.25mg/kg, D1,D8 every 21 days) Pembrolizumab (200mg D1 every 21 days)		
C9D8	Gr.3 Lichenoid dermatitis with mild bullae formation	• Fexofenadine 180 mg/tab BID • Ketotifen 1mg/cap QN Add on: • Phototherapy • Curam • Topical agents (Clobetasol, Mupriocin oint) • Oral steroids (methylprednisolone 4mg/tab QD)
after 3 weeks		
3 weeks after C9D8	3 weeks after C9D8 Trunk / 3 weeks after C9D8 Forearms / 3 weeks after C9D8 Extremities	
Recovery after 2 weeks		
EV (1.0 mg/kg, D1, D8, Q3W) Pembrolizumab (200mg D1 Q3W)		
C10D1	Stationary Gr.1 dermatitis with no obvious redness, less scaling	Keep routinely phototherapy • Fexofenadine 180 mg/tab BID • Dexchlorpheniramine 2mg/tab QD • Methylprednisolone 4 mg/ab QD

42 y/o, male
治療持續至第九週期時，出現較為嚴重的 Gr.3 Lichenoid dermatits，合併出現小水泡，與病人討論後開始使用照光治療 (phototherapy)

（圖三）Case 3 接受 EVP 治療至第九週期的皮膚反應臨床照片

Treatment-related Skin Reactions | **Managements**

EV P

EV (1.0 mg/kg, D1, D8, Q3W)
Pembrolizumab (200mg D1 Q3W)

C14D1

C14D1 Extremities after symptoms began stationary

C14D1 Forearms after symptoms began stationary

42 y/o, male
治療自 C9D8 開始每次都配合照光治療，且 C10D1 開始 EV 劑量由 1.25mg/kg 下調至 1.0mg/kg 之後，皮膚狀況趨於穩定，維持 Gr.1 Dermatitis，原先濕疹樣皮疹部位出現皮膚脫色，無明顯發紅且脫屑狀況減少

（圖四）Case 3 接受 EVP 治療至第十四週期的皮膚反應臨床照片

EV (0.75 mg/kg, D1, D8, Q3W)
Pembrolizumab (200mg, D1, Q3W)

C36D1

Reduce EV dosage to 0.75 mg/kg due to Gr.2 Peripheral Neuropathy

C45D1

Keep Stationary Gr.1 dermatitis with no obvious redness, less scaling

皮膚病灶組織切片圖 (Skin Biopsy)

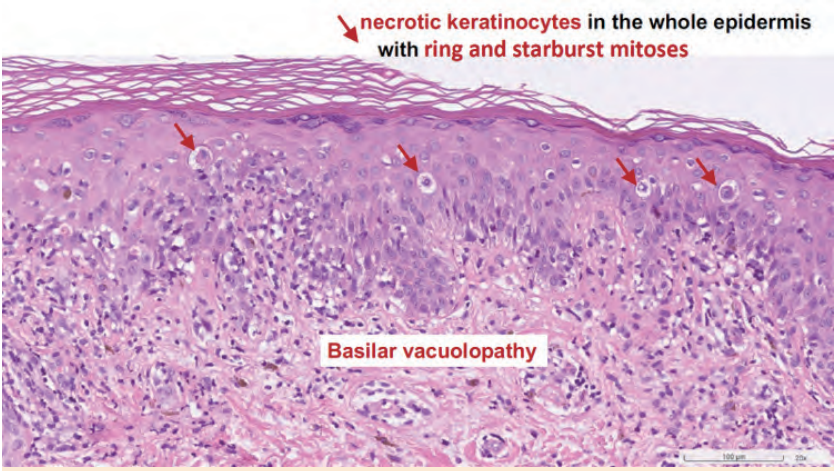

(圖五)C8D15 皮膚切片圖：Vacuolar Interface Dermatits (2022/7/28)
Biopsy suggestive of Kimura disease
Few dyskeratotic cells.Keratinocytes with starburst mitotic features, seemingly arrested in the cell cycle; observed in epidermis, sweat glands, and hair follicles.

從圖一至圖二的皮膚反應臨床照片可以看出一開始的皮膚病灶分佈位置並不以對稱位置的皺褶處為主，有輕微濕疹樣表現，也有一點水泡，隨著治療持續，對磨側皺褶部位的病灶逐漸變多，不過多數病灶並沒有嚴重的水泡變化，僅下肢有一點水泡。我們選擇有水泡的部位進行切片檢查，病理組織學型態明顯呈現出壞死的角質細胞，出現星芒狀有絲分裂(starburst mitosis)特徵的細胞型態變化(圖五)；表皮組織當中也有為數較多的淋巴球浸潤，整體發炎明顯，可能也與 pembrolizumab 合併治療的協同效應導致 EV 藥物作用增強相關。

EV 相關治療的療效追蹤 (Patient Response)

自 2022 年 2 月開始接受 EV+P 合併治療後，兩個月後 (C4D1) 追蹤原有的腎盂腫瘤已明顯縮小，達到 Partial Response (PR)；直至現在仍在 EV-302 臨床試驗中持續追蹤，疾病控制維持良好。

由於 EV-302 試驗設計使用至多 35 cycles 的 Pembrolizumab, 因此 Case 3 病人現在持續在試驗中以 EV 單獨治療；在 2024 年 3 月起 (第 36 個治療週期) 出現 Gr.2 Peripheral neuropathy (PN)，因此 EV 使用劑量條從 1.0 mg/kg 調降為 0.75 mg/kg，截至目前 PN 情況獲得控制且持續用藥。

(圖六) 病人療效追蹤：
Partial response in left kidney & liver metastases

- 2022/02/15 Left renal pelvis, cT4N2M1
- 2022/04/19 (C4D1) CT scan: PR
- 2022/08/30 (after C9) CT scan: PR in primary renal pelvis tumor, enlarged axillary & inguinal LNs
- 2024/03/19 (C36D1) EV dosage reduced from 1.0 mg/kg to 0.75 mg/kg due to Gr.2 PN
- 2024/08/27 (C43D15) Still PR, keep follow-up within EV-302 trial

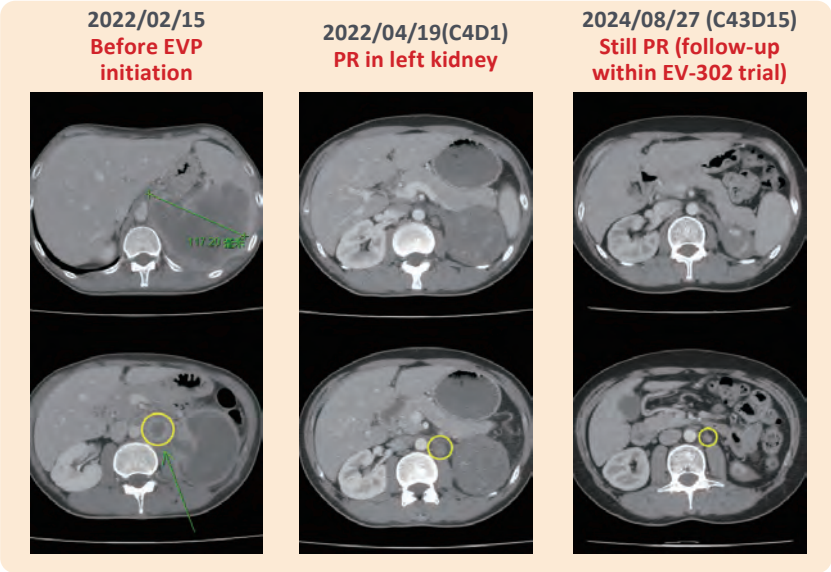

專家建議與延伸討論

Case 3 在併用 EVP 時，若出現皮膚不良事件，會較難判斷是由哪一種藥物所引起。由於 Case 1 是相對典型的 EV 皮膚毒性表現，病灶多半出現於皮膚皺褶處，症狀出現於用藥早期，且與劑量具有相關性；相較之下 Case 3 有合併 Pembrolizumab 治療，因此較難評估 EV+P 合併治療的皮膚反應與哪個藥物更為相關，在用藥早期或晚期都有可能發生，使臨床判斷更加複雜。

Case 1、3 的皮膚科醫師陳俊賓認為，皮膚切片是鑑別皮膚毒性作用機轉的利器，EV 相關皮膚毒性較容易看見 starburst 樣的異常角化 (dyskeratosis) 細胞變化，假如沒有看到類似變化，則由其他免疫療法 (immunotherapy, IO) 所引起的可能性就稍高一些。

Case 3 的主要皮膚症狀是癢，表現為 lichenoid dermatitis，使用 phototherapy 的治療效果佳，是相當值得參考的臨床經驗。紫外線 B (ultraviolet B, UVB) phototherapy 對於抑制發炎反應和止癢都很有效，是普遍運用於改善糖尿病和尿毒症病患皮膚癢的方法，可減少類固醇的用量，東方人的膚色也不必擔心因此引發皮膚癌，對於癌症病人而言，使用 UBV phototherapy 應該只有益處，不會造成傷害，但不建議使用光化學療法 (Psoralen plus ultraviolet A, PUVA)，恐會降低癌症病人的免疫反應。

Patient Profile - Case 4

高雄榮民總醫院
泌尿科 郭威廷 醫師 / 皮膚科 魏楷哲 醫師

病人檔案 (Patient Profile)

Patient characteristics：

- 60 y/o, Male
- 75.3 kg (BMI 25 kg/m^2)
- ECOG PS 0
- eGFR 72.8 mL/min/1.73m^2

Chief Complaints：

Itchy rash, erythematous patches developed on C2D1 of EVP combination therapy, then coming with scaly pigmented change

Comorbidities：

- Type II Diabetes Mellitus developed on Cycle 8 of EVP combination therapy (2024/07/31 Glucose AC 120 mg/dL, HbA1c 7.3%), under control of Trajenta 5 mg QD
- Hypertension

Medical History：

2023 年 8 月： 病人出現間歇性巨量血尿，診斷出患有肌肉侵犯性膀胱癌 (MIBC)，臨床分期為 cT4bN1M0。

2023 年 9-11 月： 病人接受 4 cycles 的術前新輔助化療 (ddMVAC) 後，腫瘤獲得 Partial response (PR)，準備進行根除性膀胱切除手術。

2024 年 2 月： 等待手術期間出現疾病惡化，出現淋巴結侵犯、右側腎盂與輸尿管積水、腹膜轉移等，因此變更計畫，經討論後病人開始自費接受第一線 EV+Pembrolizumab 合併治療。

EV 相關皮膚不良反應的治療流程圖

Case 4 病人在 EVP 療程的第 2 週期第 1 天 (C2D1) 開始抱怨皮膚癢，觀察可見發紅性皮疹且合併脫屑，隨後更因色素沉澱而產生膚色不一的現象。皮膚病灶範圍廣泛分布於頭皮、臉、頸、胸、背、大腿，雖給予保守的症狀治療，但皮膚問題反覆出現且漸漸惡化。由於 EVP 療效顯著，泌尿科醫師的立場是如非必要，不考慮停藥，然而嘗試減少藥物劑量和拉長用藥間隔時間，皮膚症狀似乎都沒有因此而明顯改善，依然周而復始地隨著治療周期開始而惡化，再伴隨治療告一段落而緩解，故會診皮膚科醫師協助。

仔細觀察此病患的皮膚病灶大致分為兩種，第一種是早期出現 (C2D1)，散佈於全身的發紅、發癢性扁平皮疹，第二種則是較晚出現 (C5D15)，凸起、稍厚的皮疹合併白斑和脫色。由於病灶型態出現變化，皮膚科醫師在前後兩次 EVP 治療之間針對兩種病灶分別進行了切片檢查。

皮膚科醫師從第二次切片檢查結果以及 C7D1 的白斑 (vitiligo) 表現推測與 pembrolizumab 的藥物作用相關性較高，給予低劑量口服類固醇合併外用類固醇藥膏或維生素 D 藥膏 ，順利控制住乾癬樣皮疹，雖然對皮膚癢的改善有限，白斑也還有擴大的情況，但整體上皮膚不良事件逐步獲得控制，病人不再抱怨皮膚症狀，治療情況更趨穩定。

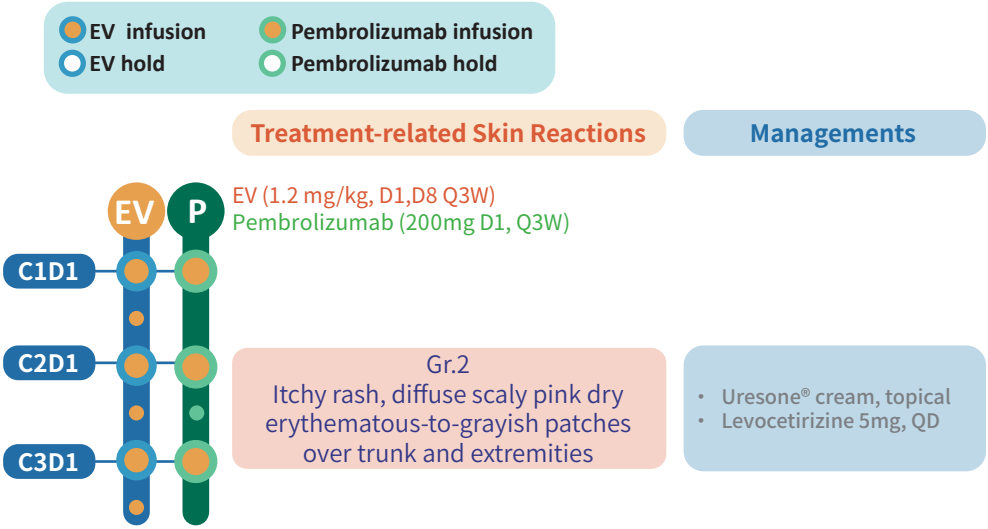

	Treatment-related Skin Reactions	Managements
C4D1 (EV / P)	EV (0.8 mg/kg, D1, D15) Pembrolizumab (200mg D1, Q3W) Gr.2 Numerous lichenoid to keratotic scaly confluent papules, Itchy++	• Ureson® cream 16hg (塗四肢) • Enfulon cream (diflucortolone valerate 0.1%)(較溫和，大面積可使用) • Cleosol cream (clobetasol propionate 0.05% 7g)(紅疹 / 癢、嚴重區域) • Elidel cream (pimecrolimus 1%)(臉)

C4D1 Trunk

C4D1 thigh & Extremities

- 60 y/o, male
- Gr.2 Numerous lichenoid to ketatotic scaly confluent papules
- 除了臉部以外，發癢性紅疹廣泛出現於頭皮、頸、胸、背、大腿等皺摺處、關節屈側、肢端及軀幹部位。

(圖一) Case 4 接受 EVP 治療至第四週期的皮膚反應臨床照片

	Treatment-related Skin Reactions	Managements
EV / P	EV (0.8 mg/kg, D1, D15, Q4W) Pembrolizumab (200mg, D1, Q3W)	
	Skin biopsy -1st	
C5D1	Gr.2 New psoriasis-like eruption (Possibly related to ICIs)	
C5D15	C5D15 Trunks / C5D15 Back arms / C5D15 Forearms	

- 60 y/o, male
- Gr.2 Psoriasis-like eruption
- 軀幹及四肢出現新生搔癢性紅斑丘疹與斑塊，具鱗屑及角化表現

(圖二) Case 4 接受 EVP 治療至第五週期的皮膚反應臨床照片

Treatment-related Skin Reactions	Managements
EV (1.2 mg/kg, D1, D15, Q4W) Pembrolizumab (100mg, D1, Q4W)	
Skin biopsy-2nd	
ICI-induced psoriasiform dermatitis & vitiligo on scalp & trunk & upper limbs	Add on: • Prednisolone 5mg QD • Cetirizine 10mg

EV P

C6D1

C6D1 Trunk

C6D1 Forearms

厚凸起的皮疹；
表皮角質化現象

- 60 y/o, male
- Suspected ICI-induced psoriasiform dermatitis and vitiligo on scalp & trunk & upper limbs
- 懷疑為免疫檢查點抑制劑（如 Pembro）誘發的乾癬樣皮膚炎及白斑，分布於頭皮、軀幹與上肢

skin biopsy (2nd) site

(圖三) Case 4 接受 EVP 治療至第六週期的皮膚反應臨床照片

Treatment-related Skin Reactions | **Managements**

EV (1.2 mg/kg, D1, D15, Q4W)
Pembrolizumab (100mg, D1, Q4W)

C7D1

Rapid progression of ICI-induced vitiligo

C7D1 Head & Trunk

C7D1 Trunk

C7D1 Forearms

- 60 y/o, male
- Rapid progression of ICI-induced vitiligo
- 追蹤病人皮膚發炎情形減緩，逐漸出現色素沉著（咖啡色區域）和脫色斑 / 白斑

（圖四）Case 4 接受 EVP 治療至第七週期的皮膚反應臨床照片

	Treatment-related Skin Reactions	Managements
EV (1.2 mg/kg, D1, Q4W) Pembrolizumab (100mg, D1, Q4W)		
C8D1		
C9D1	Severe itch+, Diffuse red fine-scaly patches on whole body	• Petrolatum, • Emollient use (petrolatum) • Nerisone oint (diflucortolone valerate 0.1%) (軀幹、四肢) • Cetimin 10mg BID (good response)
C10D1		
C11D1	Marked dry skin as poikiloderma (皮膚異色症)	
C12D1	urticaria, manifested as generalized itchy wheals over whole body	
C13D1		

C12 Trunk

C12 Forearms

- 60 y/o, male
- Generalized itchy wheals on whole body
- 由於 EVP 降階治療，病人皮膚狀況漸穩定，軀幹與四肢仍偶有發癢性膨疹。

(圖五) Case 4 接受 EVP 治療至第十二週期的皮膚反應臨床照片

皮膚病灶組織切片圖 (Skin Biopsy)

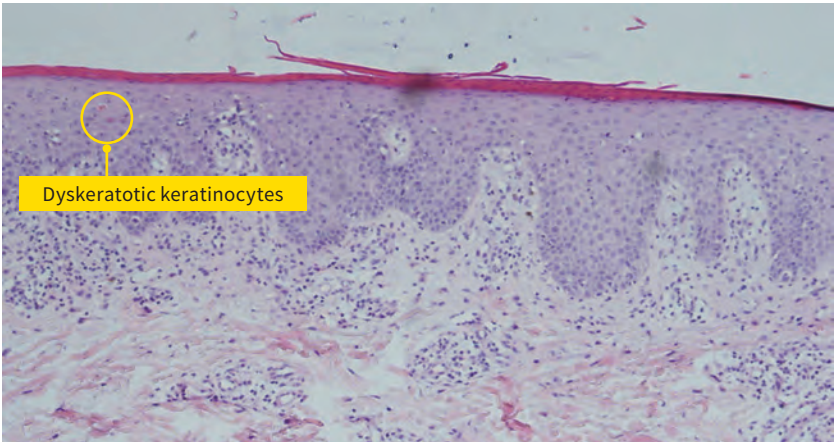

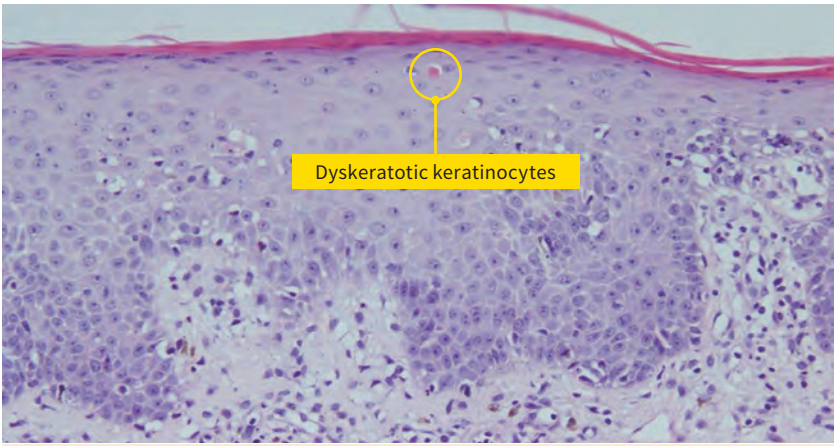

(圖六) C4D15 第一次皮膚切片圖：Interface Dermatits (2024/05/22)
Interface dermatitis with focal dyskeratotic keratinocytes and lymphocytic infiltration and dermal pigment incontinence, favored EV-induced skin rash

第一次皮膚切片位置為腋下與軀幹連接部位，病理切片顯示界面性皮膚炎，表皮層出現分化不全的星芒狀（starburst-like）角質細胞變化，真皮層可見淋巴球浸潤，傾向為 EV（Enfortumab Vedotin）相關的皮膚反應。

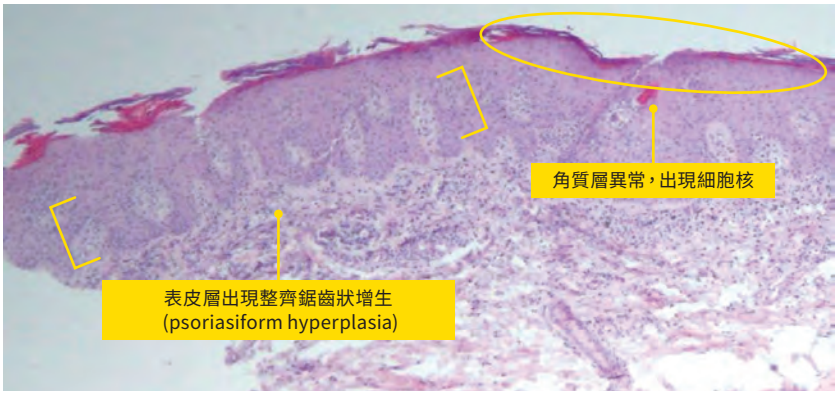

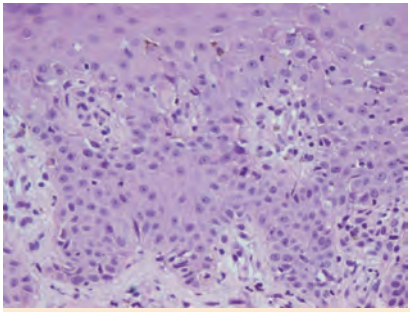

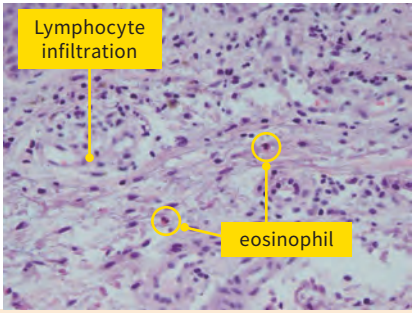

(圖七) C6D1 第二次皮膚切片圖：Psoriasiform Dermatitis (2024/06/12)
psoriasiform dermatitis with mounts of parakeratosis and frequent presence of sunburst mitotic figures , consistent with ICI-induced skin eruption and nectin-4 related skin change

第二次皮膚切片位置為右手前臂內側，病理切片顯示乾癬樣皮膚炎 (psoriasiform dermatitis)，表皮層出現整齊、規則性鋸齒狀的增生與角化不良現象，推測較與免疫治療用藥相關；以此案例而言，皮膚科醫師研判多處部位出現乾癬樣皮膚不良反應，應是由 pembrolizumab 此免疫檢查點抑制劑 (Immune checkpoint inhibitor, ICI) 引起。

同時，切片上也可見 EV 相關之星芒狀（starburst-like）角質細胞變化，可能是由於兩次切片的時間間隔較短，切片中仍存在少量星芒狀分裂樣態的細胞。

EV 相關治療的療效追蹤 (Patient Response)

Case 4 在以 EVP 治療四個週期後 (C4D1) 可見原本淋巴結、腹膜處病灶已明顯縮小，達到 Partial Response (PR)；最近一次膀胱鏡檢查 (2024 年 11 月) 也幾乎沒看到腫瘤組織，疾病持續控制良好。

(圖七) 病人療效追蹤：
Partial Response after EVP*4 cycles

- Feb 2024 CT scan: Filing defect in right renal pelvicalyceal system, Enlarged LNs at bi iliac regions, peritoneal carcinomatosis & ascites
- Apr 2024 CT scan: Regressive change of tumor, metastatic sites, PR response
- Nov 2024 stationary PR, no lesions observed from bladder inner well

2024/02/19
Before EVP Treatment

2024/04/23 (C3D8)
Partial Response

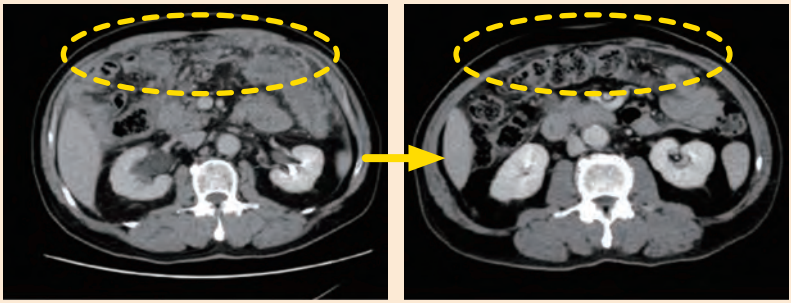

專家建議與延伸討論

Case 4 的皮膚症狀同時來自 EV 和 pembrolizumab，臨床上不易鑑別，也增加症狀控制的難度。ICI 目前已應用於許多腫瘤的治療，乾癬樣皮膚炎和白斑都是典型且常見的相關皮膚症狀，EV 則較少引發這些症狀，不過這位病患的膚色不一的問題除了導因於 pembrolizumab 引發的白斑外，有一部分其實是來自皮膚發炎過後的色素沉澱。

由於減輕 EV 相關皮膚反應最有效的做法是減少藥物劑量，相對的，pembrolizumab 引發皮膚反應的機轉包括「誘發」特定疾病的病程，減少劑量恐怕無法緩解皮膚症狀，還需要使用類固醇或乾癬生物製劑等藥物來控制症狀，因此，明確鑑別患者之皮膚反應是否主要與 EV 或 ICI 有關，為皮膚科專科介入之關鍵目的，亦對後續治療策略之擬定具關鍵性影響。就本病例而言，pembrolizumab 已誘發白斑產生，即便減少劑量亦無法逆轉。若患者帶有乾癬相關的遺傳素因，pembrolizumab 亦可能誘發乾癬，且即使停藥或減量，病灶仍可能持續存在。相較之下，若為其他藥物過敏所致之乾癬樣皮膚炎，則於停用誘發藥物後，通常可見皮膚病變逐漸緩解。

整體而言，EVP 對這位患者的療效非常卓越，但伴隨了明顯的皮膚不良事件，仰賴皮膚科醫師的協助，病患才能在生活品質不受過多影響、治療藥物無須大幅減量或停藥的情況下，持續治療。隨著泌尿科使用 EVP 的經驗逐漸累積，大家對相關皮膚症狀也越來越熟悉，建議當患者開始出現疑似藥物引發的皮膚問題時，及早尋求皮膚科的協助，不過考量到每間醫院的皮膚科訓練與處理習慣不同，藥物相關皮膚反應的治療除了臨床評估能力與經驗外，也十分仰賴病理診斷及免疫螢光檢查判讀，因此建議臨床醫師在使用 EV 和 ICI 時，優先與信賴且有相關經驗的皮膚科醫師共同合作為宜。



Chap 3

EV Skin Reactions : Case-based Discussions in Taiwan

3.2 EV-related TEC-like Cutaneous Toxicity

Patient Profile - Case 5

中山醫學大學附設醫院
泌尿科 陳順郎 醫師 / 皮膚科 邱足滿 醫師

病人檔案 (Patient Profile)

Patient characteristics：

- ☒ 78 y/o, Male
- ☒ 70KG (BMI 25.77 kg/m^2) ☒
- ☒ ECOG PS 0
- ☒ eGFR 23 mL/min/1.73
- HbA1c 6.8 %

Chief Complaints：

Skin peeling and pain on the C1D15 (3rd infusion) of EV

Comorbidities：

- Pre-existing CKD, s/p kidney transplantation 11 years ago
- Hypertension
- Type 2 diabetes mellitus

Medical History：

2021 年 1 月： 最初症狀為出現血尿，診斷為右側腎盂泌尿道上皮癌 (right renal pelvis)，臨床分期屬 stage III。

2021 年 3 月： 進行腎臟輸尿管合併膀胱袖口切除手術，後續接受 adjuvant Gemcitabine/Carboplatin 四週期，因為腎移植狀態無法繼續耐受化療而停止。

2023 年 4 月： 經影像學檢查發現疾病惡化為第四期，因患者無法耐受化療且顧慮其腎臟移植病史不適合接受 PD-1/PD-L1 藥物，故單獨施予 EV 治療

EV 相關皮膚不良反應的治療流程圖 [1]

Case 5 曾在 C1D8 輸注 EV 後 24 小時內出現明顯的全身搔癢，於 C1D15 EV 給藥後出現局部皮膚剝落 (peeling) 且強烈反應皮膚疼痛。由於皮膚情況持續惡化，於 C1D15 給藥後的第 4 天 (Day 19) 經急診入院；住院期間沒有合併發燒或其他系統器官的症狀，口腔黏膜與結膜也未受影響。其皮膚病灶包括分布於軀幹的疼痛性、暗紅色皮疹，在腋下、下腹部、陰囊與鼠蹊部皺褶處也有破裂的水泡。皮膚紅疹病灶面積約占總體表面積之 40%，皮膚剝落的面積則約占其中的 6%，Nikolsky 徵象為陽性，抽血檢查顯示抗細胞間質抗體 (anti-intercellular substance [ICS] antibody) 和抗基底膜抗體 (anti-basement membrane zone [BMZ] antibody) 均為陰性。

皮膚科醫師綜合當下臨床皮膚徵象、病人用藥歷程，初步認為 Case 5 病人皮膚不良反疑似為 " 史蒂芬強森症候群 (Suspected SJS)。急性期加上嚴重度判定為第三級，先停止後續 EV 治療計畫，並在住院期間進行皮膚切片，以進一步確認皮膚診斷。住院期間給予系統性類固醇合併外用類固醇藥膏治療，亦同時處方抗生素以避免感染、使用非黏附性敷料以免換藥時皮膚再度受損。切片的病理報告為**與化療毒性紅斑 (Toxic erythema of chemotherapy) 相似的皮膚毒性反應。**Case5 於住院兩週後，皮膚狀況明顯恢復至 Gr.1 以下，並出院持續追蹤；後來病人因感染 Covid-19 不幸病逝。

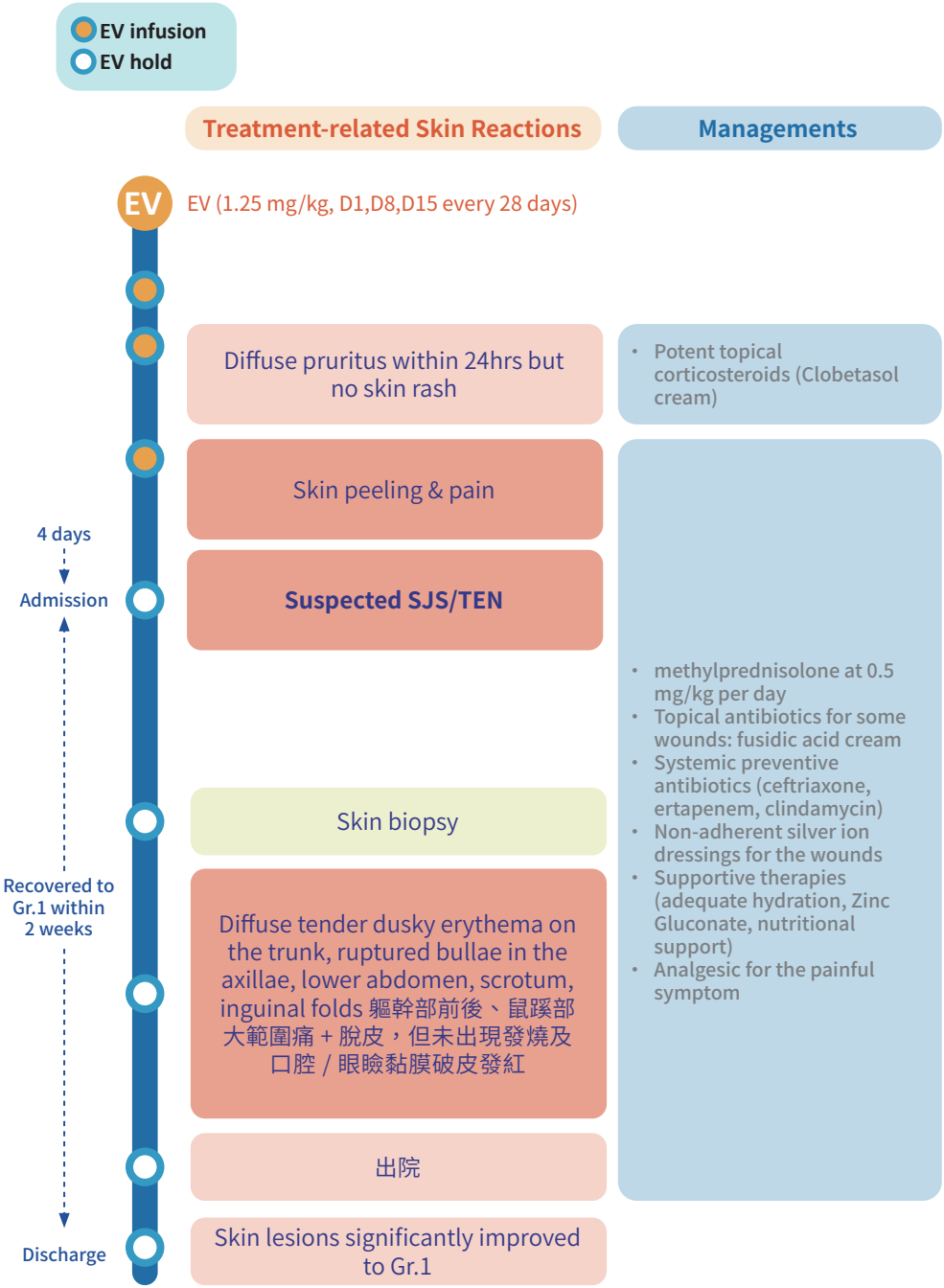
EV infusion
EV hold
Treatment-related Skin Reactions
Managements
EV
EV (1.25 mg/kg, D1,D8,D15 every 28 days)
Diffuse pruritus within 24hrs but no skin rash
• Potent topical corticosteroids (Clobetasol cream)
Skin peeling & pain
4 days
Admission
Suspected SJS/TEN
• methylprednisolone at 0.5 mg/kg per day
• Topical antibiotics for some wounds: fusidic acid cream
• Systemic preventive antibiotics (ceftriaxone, ertapenem, clindamycin)
• Non-adherent silver ion dressings for the wounds
• Supportive therapies (adequate hydration, Zinc Gluconate, nutritional support)
• Analgesic for the painful symptom
Skin biopsy
Recovered to Gr.1 within 2 weeks
Diffuse tender dusky erythema on the trunk, ruptured bullae in the axillae, lower abdomen, scrotum, inguinal folds 軀幹部前後、鼠蹊部大範圍痛 + 脫皮，但未出現發燒及口腔 / 眼瞼黏膜破皮發紅
出院
Discharge
Skin lesions significantly improved to Gr.1

鼠蹊部及大腿內側破皮，是由於病患家屬貼人工皮並撕下後引起

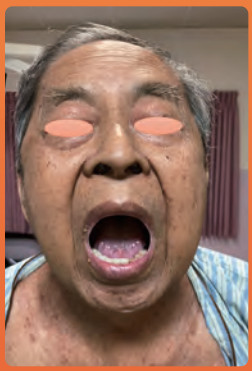

78 y/o , male
Gr.3 Diffuse tender dusky erythema on the trunk, ruptured bullae in the axillae, lower abdomen, scrotum and inguinal folds
軀幹、鼠蹊部出現大範圍皮膚疼痛、脫皮，合併出現水泡（觀察病人並無出現發燒、黏膜發紅或侵犯）。

（圖一）Case 5 接受 EV 治療第一週期 (C1D15 之後）的皮膚反應臨床照片

78 y/o , male
After 10 days of admission, the skin lesions improved to Gr.1 significantly.
經過近兩週的入院治療，病人皮膚病灶部位顯著恢復至 Gr.1 以下。

(圖二) Case 5 住院治療兩週後的皮膚反應臨床照片

皮膚病灶組織切片圖 (Skin Biopsy)[1]

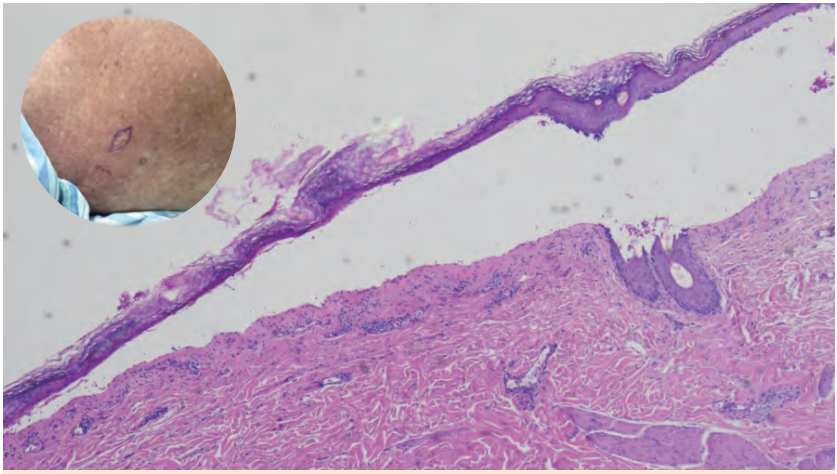

(圖三)Subepidermal bulla with a few perivascular lymphocytes and eosinophils infiltrating.

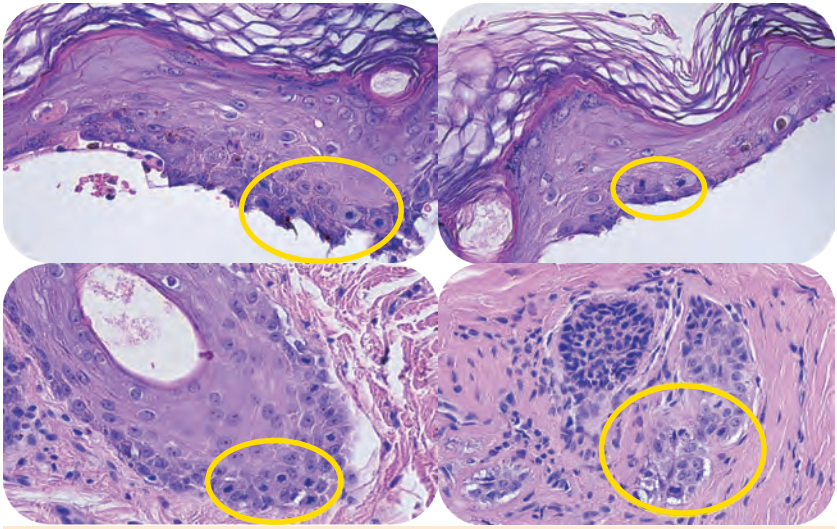

(圖四)Section shows few dyskeratotic cells. Keratinocytes with starburst mitotic features, seemingly arrested in the cell cycle; observed in epidermis, sweat glands, and hair follicles.

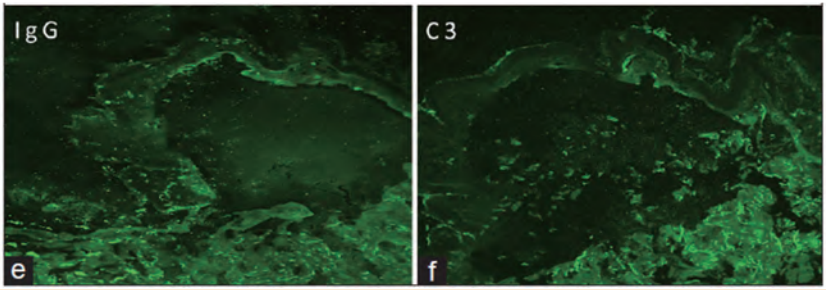

(圖五) 皮膚組織切片螢光染色 (DIF) 結果：IgG(左圖) 與 C3 (右圖) 呈現陰性反應 (negative results)

針對右側腋下的水泡進行組織切片檢查的結果顯示水泡位於表皮下，伴隨表皮脫落和些許淋巴球與嗜酸性球浸潤，切片中僅可見少量角化不良 (dyskeratotic) 細胞，具星芒狀 (starburst) 分裂表現的表皮細胞 (圖四，黃色圈起處) 相對較多，在汗腺與毛囊組織的切片亦觀察到相同的現象。直接性螢光切片檢查 (direct immunofluorescence, DIF) 沒有特殊發現。

EV 相關治療的療效追蹤 (Patient Response)[1]

Case 5 病人不幸因其他併發症逝世，無法進行後續療效追蹤。

專家建議與延伸討論 [1]

根據 Case 5 的臨床病理學發現、治療反應和參考之前幾個病例報告，我們認為 EV 可能會引發特別的皮膚不良事件，其特徵為疼痛性紅疹、水泡和脫皮，好發位置為皮膚皺褶處，如腋下、胯下部位。多數的 EV 相關不良反應通常發生於第一個治療周期（平均為 0.6 個月內），這位病人一開始的症狀不明顯，可能是角質細胞週期停滯 (cell cycle arrest) 的皮膚毒性逐漸累積所導致。

與 SJS 有所不同的是，上述的剝落性皮膚不良反應通常只會影響少部分黏膜組織，或不造成黏膜損傷，也沒有代表性的靶心狀紅斑 (targetoid red spot)，且對治療的反應相當迅速。在病理學表現方面，表皮組織、汗腺和毛囊都能觀察到環狀和 starburst 分裂型態的細胞與角化不良的現象，伴隨血管周邊的淋巴球與嗜酸性球浸潤，相對的 SJS 的病理學表現特徵則為全層表皮組織壞死，然而兩種皮膚反應皆可以界面性皮膚炎 (interface dermatitis) 作為表現，增加鑑別診斷的難度。總而言之，SJS 與 EV 相關剝落性皮膚反應的病理學表現差異主要來自於對角質細胞的破壞與造成壞死的機轉不同，我們推測後者導因於 EV 的直接細胞毒性，因而在臨床表現與治療反應上，會不同於免疫機轉所引發的 SJS。

根據 EV 的藥品仿單和臨床試驗資料，這種皮膚毒性多可透過減少藥物劑量和給予系統性類固醇治療而獲得控制，顯示此皮膚反應為劑量依賴性，更印證其與 SJS 具有不同機轉。有鑑於「患者的皮膚反應是否與 EV 相關」會大幅影響後續的治療決策，泌尿科醫師與皮膚科醫師都應重視及早確認診斷的必要性。

參考文獻

1. Li, Yun-Chang, et al. "Stevens–Johnson syndrome-like cutaneous toxicity with enfortumab vedotin in treating metastatic urothelial carcinoma: A case report." Dermatologica Sinica 42.4 (2024): 309-310.

Patient Profile - Case 6

臺中榮民總醫院
泌尿醫學部 陳卷書 醫師 / 皮膚科 阮昭奎 醫師

病人檔案 (Patient Profile)

Patient characteristics：

- ☒ 81 y/o, Female
- ☒ 68 kg (BMI 27.2 kg/m^2)
- ☒ ECOG PS 1
- eGFR 61 mL/min/1.73m^2
- ☒ Random blood glucose 146 mg/dL
- ☒ HbA1c 5.5 %

Chief Complaints：

Generalized blisters over trunk and extremities after C1D8 of EV

Comorbidities：

- ☒ Liver cirrhosis (Child-Paugh A)

Medical History：

2020 年 8 月： 病人出現間歇性巨量血尿，診斷出患有肌肉侵犯性膀胱癌 (MIBC)，臨床分期為 cT2N0M0，不過後續病人無法追蹤。

2024 年 5 月： 出現骶骨轉移並侵犯子宮位置，臨床分期為 iT4N0M1。經討論後病人傾向第一週先以EV進行治療，並準備在第二週加上 Pembrolizumab 進行合併治療。

EV 相關皮膚不良反應的治療流程圖

Case 6 在接受 EV 的第 1 週期第 1 天 (C1D1) 打藥後無特殊反應，於 C1D8 用藥後雙側腋下開始有些微燒灼感疼痛，但並未出現明顯皮疹，C1D15 用藥後腋下疼痛情形加劇，並於 5 天後出現大範圍的皮疹、脫屑和脫皮，病灶廣泛分布於皮膚皺褶處（腋下、腹股溝、外陰部等）與軀幹正面、背面且有疼痛感。Case 6 於急診就醫時體溫超過 38℃，因高度懷疑是藥物相關的史帝芬·強森症候群 (Stevens-Johnson syndrome, SJS)，故緊急會診皮膚科。

由於病患家屬拒絕進行皮膚切片，皮膚科醫師根據上述臨床表現初步判斷應為 suspected SJS，就開始以注射型類固醇搭配 cyclosporine、etanercept 與止癢藥物、抗生素、含銀離子敷料治療。住院 18 天後，皮膚病灶大幅改善，破皮處幾乎都已長出新生皮膚，但為了謹慎起見，又讓病患多住院 1 星期，待皮膚情況近乎完全穩定才出院。經討論後 Case 6 後續不再接受 EV 治療。

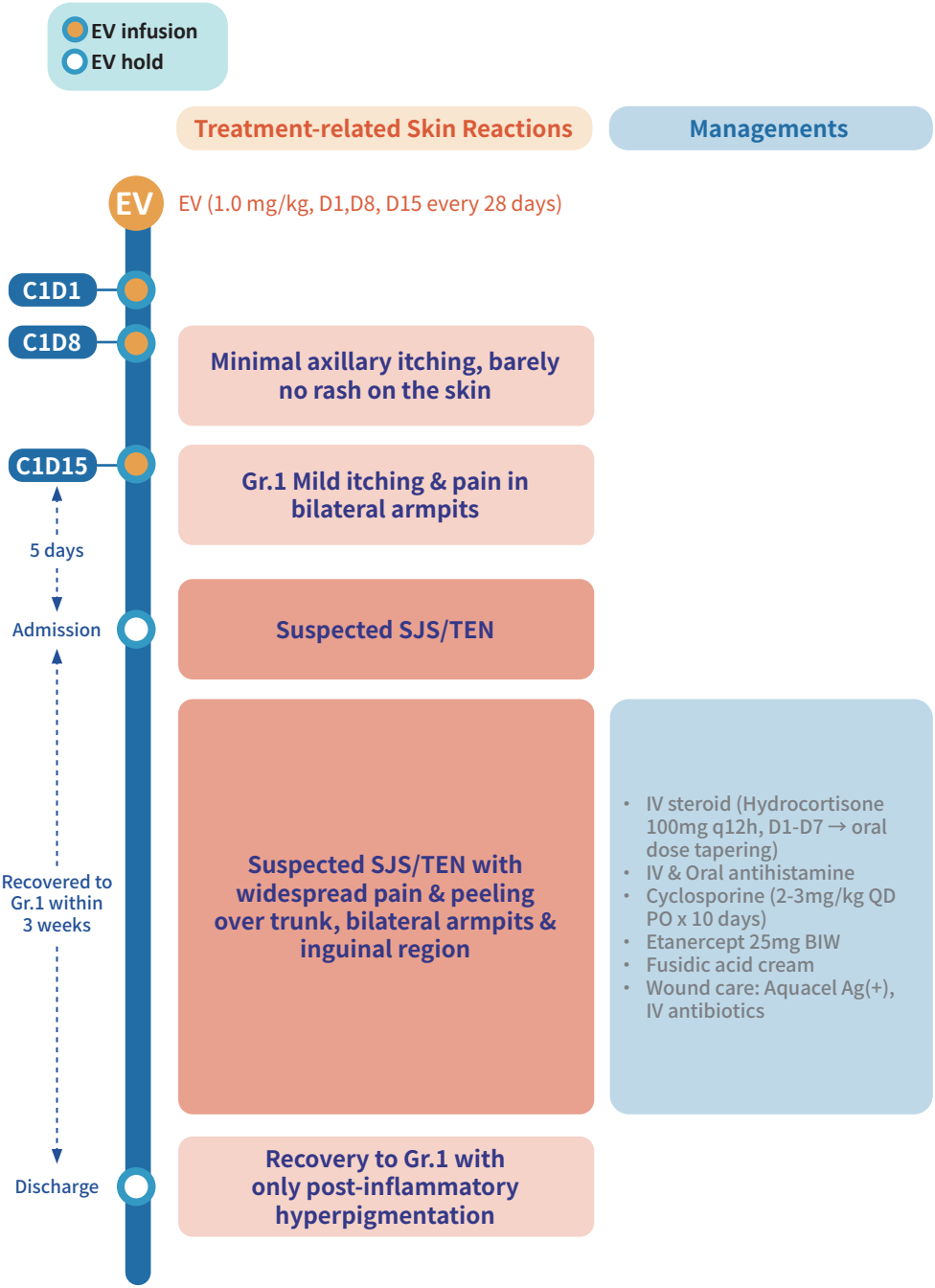
EV infusion
EV hold
Treatment-related Skin Reactions
Managements
EV
EV (1.0 mg/kg, D1,D8, D15 every 28 days)
C1D1
C1D8
Minimal axillary itching, barely no rash on the skin
C1D15
Gr.1 Mild itching & pain in bilateral armpits
5 days
Admission
Suspected SJS/TEN
Suspected SJS/TEN with widespread pain & peeling over trunk, bilateral armpits & inguinal region
IV steroid (Hydrocortisone 100mg q12h, D1-D7 → oral dose tapering)
IV & Oral antihistamine
Cyclosporine (2-3mg/kg QD PO x 10 days)
Etanercept 25mg BIW
Fusidic acid cream
Wound care: Aquacel Ag(+), IV antibiotics
Recovered to Gr.1 within 3 weeks
Discharge
Recovery to Gr.1 with only post-inflammatory hyperpigmentation

（圖一）Case 6 住院當天的皮膚反應臨床照片

81 y/o , female
Improved cutaneous conditions with only post inflammatory hyperpigmentation left.
住院兩週後經過急性期處置，病人皮膚破皮處明顯癒合。

（圖二）Case 6 住院 18 天時的皮膚反應臨床照片

81 y/o , female
Improved cutaneous conditions with only post inflammatory hyperpigmentation left.
住院三週後，病人皮膚已明顯恢復至 Gr.1，水泡破皮處已完全癒合，只剩下發炎後色素沉澱，順利出院。

（圖三）Case 6 出院當天的皮膚反應臨床照片

皮膚病灶組織切片圖 (Skin Biopsy)

皮膚科醫師曾建議進行切片檢查，但被家屬拒絕，故僅以臨床表現診斷為符合 SJS/TEN 的標準。

EV 相關治療的療效追蹤 (Patient Response)

Case 6 在接受 EV 治療一週期後就因嚴重皮膚反應而停藥，不過經入院處置後順利恢復至 Gr.1 以下並出院。出院不久後，病人不幸發生右葉腦部血壓出血性中風而死亡，無法評估 EV 對癌症的治療效果。

(圖四) 病人療效追蹤：

- Not able to evaluate efficacy of EV monotherapy
- 2024/02 CT scan: diagnosed with iT4N0M1 metastatic bladder cancer
- Expired due to hypertensive intracerebral hemorrhage (ICH), massive

2024/02
Before EV Initiation

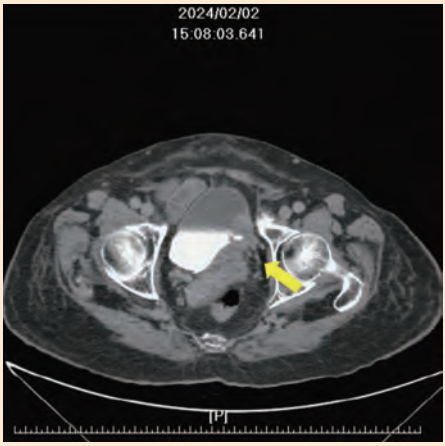

專家建議與延伸討論

由 Case 6 探討 suspected SJS/TEN 之鑑別診斷

由 Chap 2.2 我們可知臨床上可能被懷疑為 SJS/TEN 的臨床徵象包含皮膚疼痛、黏膜侵犯、大範圍皮膚水泡和脫皮。 從 Case 6 案例中，C1D8, D15 兩次 EV 治療之間 (一週內)，病人出現” 雙側腋下” 疼痛；後來急診入院後，病灶由” 雙側腋下” 逐漸衍伸至” 雙側腹股溝”、” 軀幹正背面” 大範圍疼痛與脫皮，符合 EV 相關皮膚藥物疹” 通常發生在皮膚較薄 / 脆弱、皮膚皺褶對磨側 (例如：腋下 / 腹股溝)” 的特徵；因此皮膚科醫師認為在 confirmed SJS/TEN 之前，臨床上亦需考量是否為 Cytotoxic MMAE 引起的 EV-related SJS/TEN-like Cutaneous Toxicity。

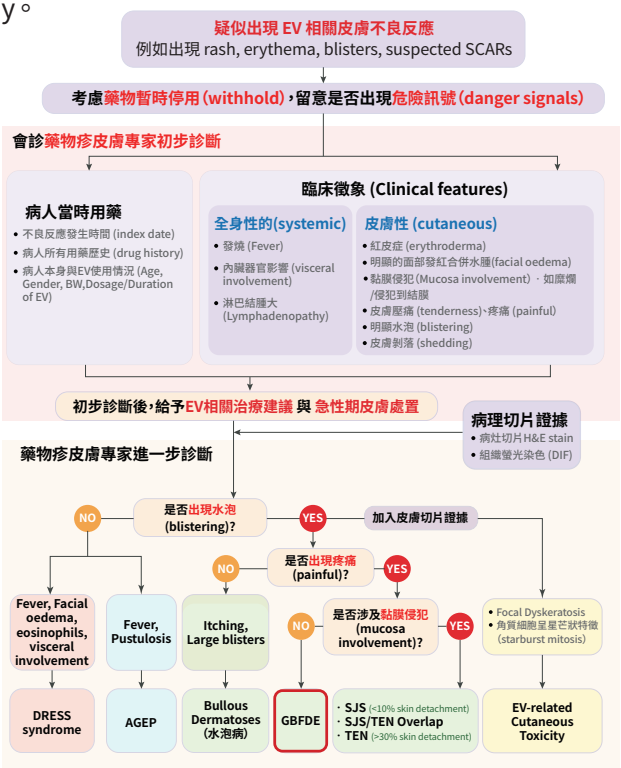

(圖五) Chap 2.2 疑似藥物疹或 SCARs 的初步評估流程圖 - 整合臺灣專家建議，框起為本案例懷疑的皮膚疹診斷

Case 5 皮膚藥物疹專家邱足滿醫師認為，一般皮膚藥物疹評估 confirmed SJS/TEN 時，最直觀的證據就是皮膚切片染色；如果無法在有效時間取得皮膚切片，**我們一般會採集水泡頂部的樣本，並進行顯微鏡檢查辨識分離層次，或免疫螢光檢測以幫助鑑別診斷是否為自體免疫性水泡性皮膚反應**。此外也可使用**黏膜兩處以上侵犯的臨床影像**為替代判斷依據 (surrogate evidence) ，目前仍無特異性實驗室檢測參數可用於確認 SJS/TEN 的診斷，皮膚科醫師整合建議的”疑似藥物疹或 SCARs 的初步評估流程圖”希望能作為臨床醫師實用的參考。

【點擊查看 Chap 2.2（圖二）】

雖然 Case 6 病人家屬拒絕做皮膚切片，臨床上仍有機會觀察嚴重皮膚反應的恢復狀況、預後評估來簡易參考，評估病人是否更應懷疑為 confirmed SJS/TEN。在 Case 6 案例中，在急性期入院治療 3 週後，皮膚狀況顯著改善，破皮病灶處已明顯癒合，並可被安排出院。若此案例真的為 confirmed SJS/TEN，以預後分數指標 SCORTEN 預測，這類 80 歲以上高齡患者若發生 SJS/TEN 預後極差，幾乎不可能恢復完好並出院，加上 Case 6 多處水泡破皮卻無明顯證據有黏膜侵犯，因此也懷疑為一般認為預後較好的 Generalized bullous fixed drug eruption (GBFDE)。

由 Case 6 探討 suspected SJS/TEN 之急性期處置

Case 6 住院時急性期皮膚處置包含 IV steroids, cyclosporine，也合併使用腫瘤壞死因子 α 阻斷劑 (TNFα inhibitor)，如 Enbrel®(Etanercept 25mg BIW)。文獻建議疑似 SJS/TEN 急性期可用的藥物列於（表一），類固醇是使用經驗最多的藥物，效果最穩定；cyclosporine 也是建議用藥之一。Case 6 案例使用的是 Etanercept，臨床上須謹慎留意免疫功能下降的問題 [1]。值得注意的是表格中雖有提到靜脈注射免疫球蛋白 (intravenous immunoglobulin, IVIG) [1]，但近期研究指出這對 SJS/TEN 的預後並無效益，現在已經很少人使用 [2]。

Dosing regimen for SJS/TEN of selected drugs	
IVIG	3g/kg,divided over 3 days[90]
TNFα inhibitor	Etanercept: Single 50 mg single dose or 25mg BIW[92] Infliximab: 5 mg/kg as a single dose[92]
Cyclosporine	2.5-5 mg/kg/day for 7-10 days, followed by gradual taper[87,88]
Corticosteroids	Prednisone 0.5-1 mg/kg/day or pulse methylprednisolone 1 mg/ kg/ d for 3 days[81]

(表一) Suspected SJS/TEN 急性期處置的建議用藥

參考文獻

1. Frantz, Robert, et al. "Stevens–Johnson syndrome and toxic epidermal necrolysis: a review of diagnosis and management." Medicina 57.9 (2021): 895.
2. Zimmermann S, Sekula P, Venhoff M, et al. Systemicimmunomodulating therapies for Stevens-Johnson syndrome and toxic epidermal necrolysis: a systematic review and meta-analysis. JAMA Dermatol. 2017;153(6):514-522.



Chap 3

EV Skin Reactions : Case-based Discussions in Taiwan

3.3 Bullous Pemphigoid

Patient Profile - Case 7

臺大醫院
腫瘤醫學部 薛富仁 醫師 / 皮膚部 朱家瑜 醫師

病人檔案 (Patient Profile)

Patient characteristics：

- ☒ 45 y/o, Male
- ☒ 82.8 kg (BMI 27.9 kg/n
- ☒ ECOG PS 0
- eGFR 58.2 mL/min/1.73m^2
- HbA1c 7.6 %

Chief Complaints：

Generalized blisters over extremities after C4D8 of EV/Pembrolizumab

Comorbidities：

- Type 2 diabetes mellitus

Medical History：

2021 年 8 月之前： 病人原被診斷為非肌肉侵犯型膀胱癌 (NMIBC)，過往接受過化療合併膀胱內卡介苗 (BCG) 灌注後持續追蹤。

2021 年 8 月： 影像學追蹤發現右側骨盆腔淋巴結腫大，判定為疾病復發，診斷為局部晚期膀胱癌， 臨床分期為 cTxN1 with pelvic LN involvement (high-grade)。

2021 年 9 月： 經討論後病人加入 EV-302 臨床試驗，接受第一線 EV+Pembrolizumab 合併治療。

EV 相關皮膚不良反應的治療流程圖

Case 7 進入臨床試驗後接受標準劑量 EV + pembrolizumab，前 3 週期耐受情況良好，不過在接受第四週期 EV 輸注 (C4D8) 後 ，四肢和軀幹開始出現紅疹和水泡。腫瘤科醫師基於無法鑑別是由 EV 或 pembrolizumab 引發皮膚相關症狀，出現水泡也讓人擔心可能是較嚴重的不良事件，故將病患轉介至皮膚科做進一步診療及處置。

皮膚科醫師診視發現病患全身各處分布許多緊實的水泡 (tense blister)(即沒有破裂的水泡)，加上有明顯的發癢情形，再合併考量患者年齡，認為較不像是天皰瘡 (pemphigus)，診斷傾向為類天皰瘡 (bullous pemphigoid) 或其他免疫性水泡病，水泡性藥物疹也必須納入鑑別診斷。

皮膚切片檢查指出此皮膚反應是類天皰瘡的可能性極高，雖無法更進一步鑑別是由 pembrolizumab 所引起之免疫相關副作用 (immune-related adverse event, irAE)、EV 相關之藥物疹亦或是其他類天皰瘡，但以類天皰瘡的診斷為基礎並考量症狀嚴重度較高 (第三級)，皮膚科醫師決定先施打類固醇。治療 5 天後水泡病灶就明顯改善，轉變成乾燥、紫色的外觀 (如圖二所示)。

治療 1 個月後，Case 7 的皮膚症狀嚴重逐漸降至第 1 級。為了避免影響癌症治療的效果，在皮膚症狀好轉後，皮膚科就盡快改以外用類固醇藥膏 (clobetasol)，搭配其他症狀治療藥物如止痛、止癢和傷口照護藥物，達到後續控制皮膚症狀之目標。

由於 Case 7 的皮膚症狀嚴重度達第 3 級，在皮膚科治療期間暫時停用 EV 和 pembrolizumab，待改善至第 1 級時，為避免再度發生嚴重的皮膚反應，腫瘤科醫師將 EV 劑量從 1.25 mg/kg 改為 1.0 mg/kg，pembrolizumab 則維持相同劑量重啟治療。在這樣的藥物劑量下，病患的皮膚狀態一直保持穩定，沒有再嚴重復發，然而隨著用藥週期增加，病人後來發生嚴重的神經病變，因而退出臨床試驗 。

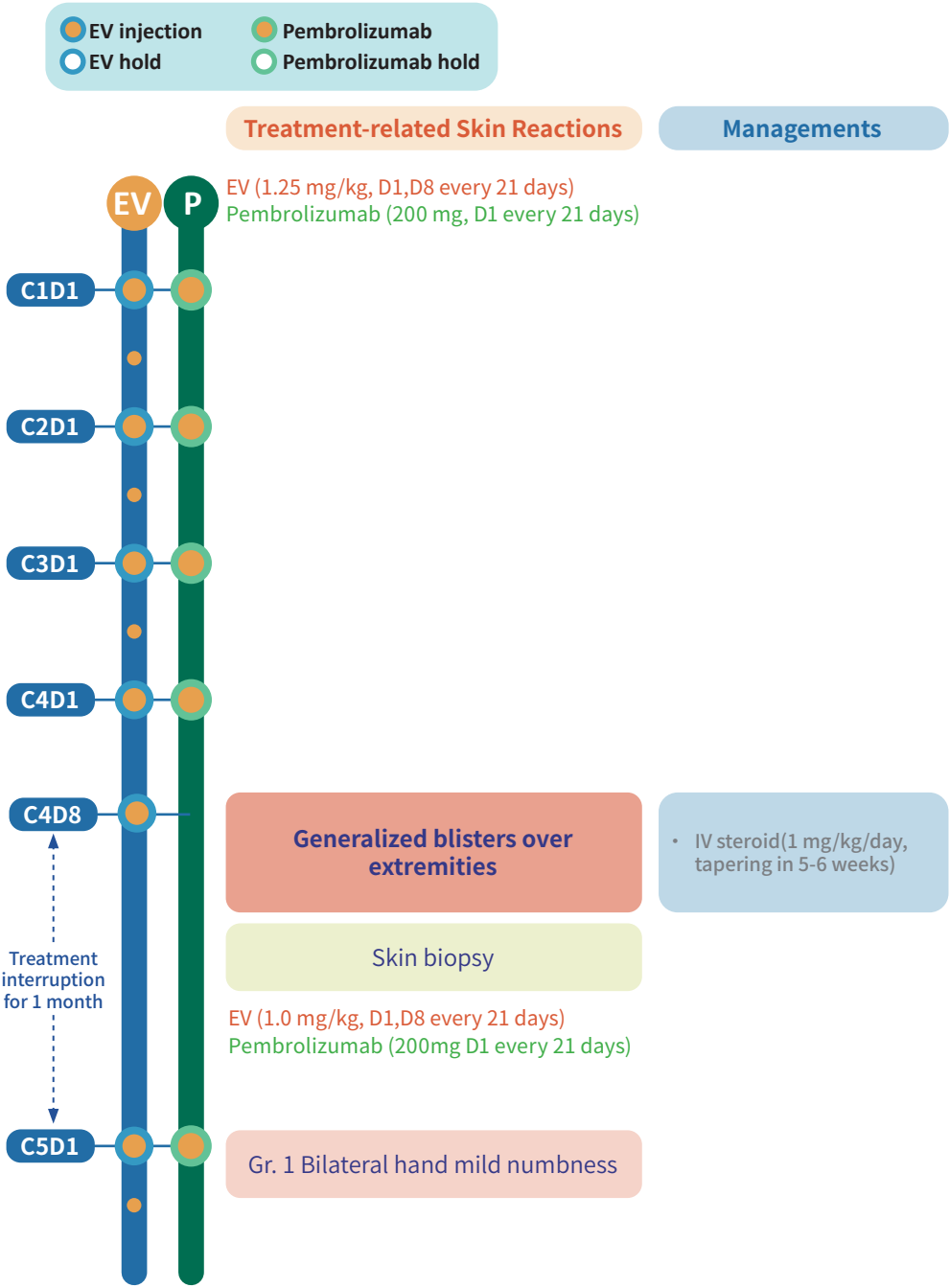
EV injection
EV hold
Pembrolizumab
Pembrolizumab hold
Treatment-related Skin Reactions
Managements
EV
P
EV (1.25 mg/kg, D1,D8 every 21 days)
Pembrolizumab (200 mg, D1 every 21 days)
C1D1
C2D1
C3D1
C4D1
C4D8
Generalized blisters over extremities
• IV steroid(1 mg/kg/day, tapering in 5-6 weeks)
Skin biopsy
Treatment interruption for 1 month
EV (1.0 mg/kg, D1,D8 every 21 days)
Pembrolizumab (200mg D1 every 21 days)
C5D1
Gr. 1 Bilateral hand mild numbness

C4D1 thighs and calves

45 y/o , male
Generalized blisters over extremities
全身各處分布許多緊實的水泡，加上有明顯的發癢，傾向懷疑為藥物引起的類天皰瘡 (bullous pemphigoid) 或其他免疫性水泡病。

（圖一）Case 7 接受 EVP 治療至第四週期的皮膚反應臨床照片

C5D1 legs

只有施打 steroid 5 days 後的照片 , 水泡變平顏色變紫黑色

45 y/o , male
Recovery after receving steriods for 5 days
皮膚科醫師讓給予類固醇治療 5 天後，水泡病灶就明顯改善，剩下乾燥紫棕色的皮膚色素沉澱。

(圖二) Case 7 接受 EVP 治療至第五週期的皮膚反應臨床照片

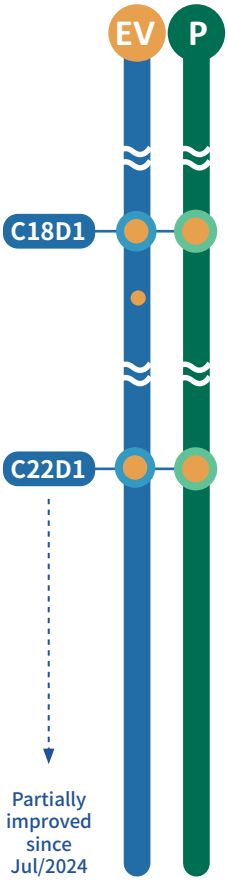

Treatment-related Skin Reactions	Managements
EV (1.0 mg/kg, D1,D8 every 21 days) Pembrolizumab (200mg D1 every 21 days)	
Gr. 1 Bilateral leg weakness	
Progressive weakness, Gr.3 Motor Neuropathy • Difficulty in walking upstairs, carrying heavy stuff, using chopsticks • Gait disturbance with poor balance	Conduct NCV study, Q6M • Sensorimotor polyneuropathy with demyelinating features IVIG * 5 days + symptomatic treatments Steroid 0.4 mg/mg with titration till now

皮膚病灶組織切片圖 (Skin Biopsy)

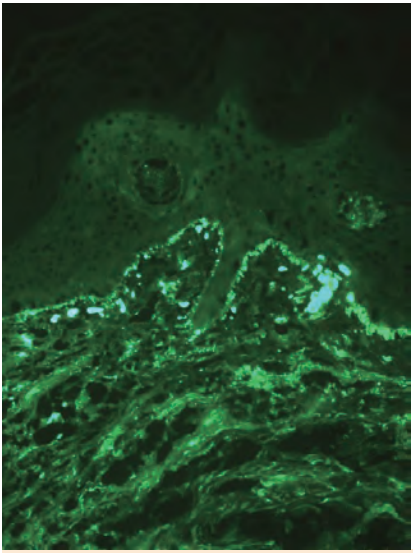

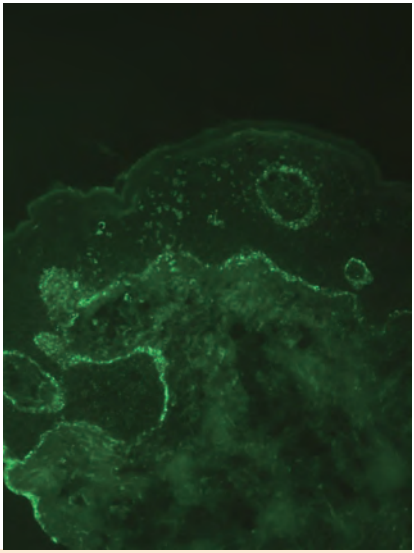

(圖三) 皮膚組織切片螢光染色 (DIF) 結果：IgM 與 C3 呈現線性基底膜區沉積，診斷為類天皰瘡

(左圖) IgM: granular basement membrane zone and cytoid bodies
(右圖) C3: linear-granular basement membrane zone

對左腿病灶進行皮膚切片，病理組織型態學證實其為表皮下 (subepidermal) 水泡，有一點發炎和基底層水泡變性 (basal vacuolar degeneration) 等表皮與真皮介面 (interface) 變化；在真皮層中可見許多黑色素吞噬細胞 (melanophage)，即黑色素被巨噬細胞吞噬的情形，在水泡空腔中可觀察到些許嗜酸性球。從「水泡的生成位置」和「嗜酸性球出現」這兩個跡象都佐證此病灶應為類天皰瘡。直接性螢光切片檢查 (direct immunofluorescence, DIF) 結果顯示 IgG、IgA 皆為陰性，IgM 則有顆粒狀基底膜沉積，且有 cytoid bodies，C3 則是線狀暨顆粒狀的基底膜沉積，整體結果都較支持診斷是類天皰瘡。同時檢視抗基底膜抗體 (anti-basement membrane zone antibody, anti-BMZ Ab) 為陰性。

EV 相關治療的療效追蹤 (Patient Response)

病患在接受3週期的EV + pembrolizumab後就達到完全反應 (complete response, CR)，截至 2025 年 2 月為止仍保持 CR 狀態。

(圖六) 病人療效追蹤：
Complete response after 3 cycles of EVP

- Aug/2021 CT scan: right pelvic sidewall LN 2.5cm
- Nov/2021 CT scan: : right pelvic sidewall LN 0.8cm
- Keep maintaining CR until Feburary 2025

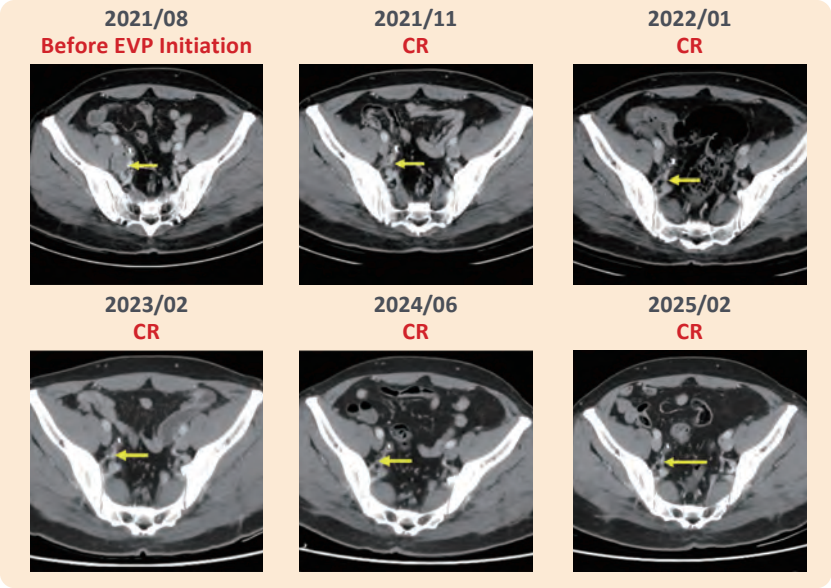

專家建議與延伸討論

類天皰瘡之致病成因

類天皰瘡 (bullous pemphigoid) 是一種罕見的自體免疫性水泡，致病機轉為自體抗體攻擊真皮、表皮連接處半胞橋小體 (hemidesmosomes) 而產生皮膚水泡。許多藥物都可能引起類天皰瘡，較廣為人知的包括血管收縮素轉換酵素抑制劑 (angiotensin-converting enzyme inhibitor, ACEI)、furosemide 以及雙基胜肽酶抑制劑 (dipeptidyl peptidase 4 [DPP-4] inhibitor)，主要是因為藥物結構與類天皰瘡的抗原類似，易引發自體免疫抗體的生成，但 pembrolizumab 這類免疫療法 (immunotherapy, IO) 引起自體免疫反應的機轉不同，是「阻斷病患免疫調節系統的抑制功能」，換言之病患本就患有這類疾病，只是未曾發病，使用 IO 才導致失去最後防線而發病。

由 Case 7 探討類天皰瘡之鑑別診斷

類天皰瘡需要依靠 (1) 臨床病史、(2) 理學檢查、(3) 皮膚組織切片與螢光染色檢查去鑑別，以便與其他水泡性疾病區分。為了確認皮膚底層之破壞，初步可先檢測血清或水泡液體是否存有抗基底膜抗體 (Anti-BMZ Ab)；進一步診斷包含皮膚切片、直接螢光染色 (DIF)。從 Case 7 的 Anti-BMZ Ab 檢驗呈線陰性，初步診斷為水腫性水泡 (edema blister)，並未診斷為類天皰瘡；皮膚切片進行 DIF 後確定診斷為類天皰瘡。因此血清抗原測定結果有時並不一定準確，應及早進行皮膚切片與 DIF 加以診斷。

Case 7 後續皮膚狀況與腫瘤治療策略

Case 7 無法明確區隔是由 pembrolizumab 還是 EV 所造成，亦不能排除兩者同時發生，不過 Case 7 皮膚藥物疹專家朱家瑜醫師認為，從「後續減少 EV 劑量重啟治療後，皮膚狀況趨於穩定，沒有再出現 Gr.3 以上嚴重皮膚反應」這項病程推測是與 EV 的相關性較高。反之若為 pembrolizumab 造成的 irAE，後續重啟用藥應會引發相同的症狀，恐需持續使用系統性類固醇才能控制。不過考量到類天皰瘡並非危及生命的反應，皮膚科醫師強烈建議持續原本的用藥方式，以確保對癌症的療效，

只要善加使用類固醇藥膏(尤以 clobetasol 的療效具有實證支持),就能良好的控制皮膚反應,如有必要,也可考慮採用生物製劑,在不影響 IO 療效下控制皮膚症狀,但費用相對高昂。如無法負擔,也可以讓病人長期服用 doxycycline,達到免疫調節的功效。

另一方面,IO 引起的 irAE 並無劑量效應,調整劑量無助於改善不良事件,故重啟治療時不必考慮降低劑量,況且即使停用這些 IO,免疫效應可能還會持續達 1 年,仍需使用類固醇控制,也因為這項特性,當病患發生過於嚴重的 irAE 皮膚反應(史帝芬·強森症候群 (Stevens-Johnson syndrome, SJS) 及毒性表皮壞死溶解症 (toxic epidermal necrolysis, TEN)) 時,就得停用該 IO,改選別種治療方式。換藥是很重大的臨床決策,畢竟不是每位病患的癌症都還有其他治療選項,因此皮膚科的診斷、治療和建議對於患者的預後都至關重要。

台灣泌尿上皮癌EV相關皮膚不良反應案例集
EV Skin Eruption Casebook

發行單位：台灣泌尿科醫學會
地　　址：11051 信義區基隆路一段432號6樓之1
電　　話：02-2729-0819
傳　　真：02-2729-0864
網　　址：www.tua.org.tw

發 行 人：查岱龍
總 編 輯：查岱龍、吳俊德
皮膚科總校閱：朱家瑜、鐘文宏
編輯委員：王德華、王賢祥、李建儀、阮昭奎、邱足滿、洪健華、張光裕、張延驊、張牧新、郭威廷、陳卷書、陳俊賓、陳冠州、陳順郎、黃志平、黃昭淵、黃逸修、楊明昕、虞凱傑、劉威廷、蔡育傑、賴峻毅、薛富仁、魏楷哲、羅浩倫、蘇文彬、蘇柏榮、蘇祐立
(依姓氏筆畫排列)

出 版 社：臻呈文化行銷有限公司
地　　址：106082 台北市大安區忠孝東路三段249 號之一10 樓
電　　話：02-2778-7711
傳　　真：02-2778-7755
網　　址：www.crossroad.com.tw
出版日期：西元 2025年 7月　初版

本書作為文獻引用時，APA書籍引用格式如下：
Cha, TL & Wu, CT (Eds.). (2025) EV Skin Eruption Casebook (1st ed.). Taiwan Urological Association. ISBN 978-626-98238-8-8

9 786269 823888