臺灣皮膚科醫學會
Taiwanese Dermatological Association

臺灣皮膚科醫學會
玫瑰斑(酒糟)治療共識

2023

Content 目錄

1. Rosacea 名稱演變、正名源由與診斷依據 - - - - - - 05
2. Rosacea 的鑑別診斷 - - - - - - - - - - - - - - - - - - 15
3. Rosacea 病理生理學 - - - - - - - - - - - - - - - - - - 18
4. 蠕型蠕蟲 - 誘發因子與其處置 - - - - - - - - - - - - 22
5. 眼部 Rosacea - 25
6. 特殊 Rosacea - 29

   1) 神經性 Rosacea

   2) 肉芽腫性 Rosacea

   3) 類固醇引起的 Rosacea

7. Rosacea 的共病症 - - - - - - - - - - - - - - - - - - - 33
8. Rosacea 治療決策 - - - - - - - - - - - - - - - - - - - 39

Content 目錄

9. 治療個論 - 46

1) 肉毒桿菌素的應用

2) 口服四環黴素類的應用

3) 口服巨環類抗生素的應用

4) 口服乙型阻斷劑的應用

5) 口服 A 酸的應用

6) 丘疹膿皰的外用治療

7) 外用 A 酸的治療

8) 眼部玫瑰斑的外用治療

9) 外用 Brimonidine 及其應用

10) 雷射光電的治療及其應用

10. Rosacea 的皮膚照護建議 - - - - - - - - - - - - - - - - - 63

11. Rosacea 患者醫美治療建議 - - - - - - - - - - - - - - - - 66

理事長序

玫瑰斑 (酒糟) 在我當住院醫師時認為是西方人常見的皮膚疾病，隨著執業時間越長，發現病人數越來越多，但也觀察到患者常會被誤診為青春痘、脂漏性皮膚炎、濕疹及接觸性皮膚炎。

這幾年在各位醫師的努力之下，臺灣皮膚科醫界對於玫瑰斑的診斷與治療有相當獨到的論述與進展，藥界也有新的藥物的研發。臺灣皮膚科醫學會診療指引共識委員會委請楊麗珍醫師與許仲瑤醫師更新「Rosacea 診斷與治療指引」，於 2022 年初起邀集國內近四十位的專業醫師一起參與。

臺灣皮膚科醫學會玫瑰斑 (酒糟) 治療共識涵蓋了 Rosacea 名稱演變、正名源由與診斷依據、鑑別診斷、病理生理學、蠕型蟎蟲、誘發因子與其處置、眼部 Rosacea、特殊 Rosacea、Rosacea 的共病症、治療決策、皮膚照護建議 、患者醫美治療建議，提供臨床醫師及病友全方位的認識玫瑰斑。

希望我們對玫瑰斑的整體思惟與處理流程可以擔綱皮膚科界的領頭角色，更期盼有一天能早期診斷甚至預防玫瑰斑，讓更多人能夠免除玫瑰斑對其皮膚與生活所造成的困擾與威脅。

臺灣皮膚科醫學會理事長 趙曉秋

序言

2016 年皮膚科醫學會首次成立“酒糟診斷及治療共識小組”，曾就各個面向做廣泛的探討。其中很特別的是李玉雲教授和黃輝鵬醫師分別提到：以“降血壓藥”和“抗疥蟲藥水”來治療酒糟的臨床觀察。但當年醫界潮流對於“診斷根據”和“治療方法”的諸多討論考量後，暫時擱置共識論述。

直到 2022 年在趙曉秋理事長決議下，由我和許仲瑤醫師邀集國內皮膚科以及一位眼科專家醫師們，經過多次密集討論，共識投票，及兩次大型演講會後，作成了台灣皮膚科醫學會玫瑰斑（酒糟）診療共識，印發手冊供全國皮膚專科醫師，作為診療指引參考。

手冊中，包含將 rosacea 正名為玫瑰斑的論述，最新的診斷依據，鑑別診斷，致病機轉與誘因，蠕型蟎蟲與 rosacea 的關係及處置，眼部 rosacea，特殊的 rosacea 類別，可能的共病，以及各種治療方法的各論和決策。

為什麼自然美麗的臉會變成不堪承受的紅臉呢？醫者探究每一個皮膚的細胞成員，毛囊叢林裡的微生物，捍衛皮膚屏障的免疫細胞，千絲萬縷與精神意念牽連的神經血管，似乎每個環節都有可能出了什麼差錯，希望從當中找到解方。然而經過一段時間的治療，醫病雙方終將體認，每個人都需要為自己負責，要回歸自然平衡的生活方式，才能回復本有的自癒能力，在各種小波折中維持“臉色”穩定，這有一定的邏輯也是治療的藝術！

總編輯 楊麗珍

1 一、Rosacea 名稱演變、正名源由與診斷依據

名稱演變（西方醫學）

Rosacea的醫學描述最早可以追溯自14世紀法國醫師Guy De Chauliac使用“Goutterose”來說明：「在臉上，特別是在臉頰與鼻部產生的紅色病灶」，在法語這名　稱意指「粉紅色小水滴(Pink droplet)」。而現在法文中以Couperose形容Rosacea，也是源自於此。到了15與16世紀，疾病名演變為”Gutta rosea”或”Gutta rosacea”。而”Gutta”這詞在拉丁文是意指「水滴狀」，現在英文”Guttate”這詞就是字源於此。而在文藝復興的年代有一位義大利的畫家Domenico Ghirlandaio (1449–1494)，在他知名畫作An Old Man and his Grandson (Ritratto di vecchio con nipote)中就有把Rosacea的鼻瘤(Rhinophyma)表現生動地描繪出來。



老人與孫子。（圖：https://reurl.cc/qkE1r0）

在19世紀初期，曾經有一段時間Rosacea跟痤瘡(Acne)搞混，被稱為”Acne rosacea”。 這樣的狀況一直延續到19世紀末到20世紀初期，經過許多皮膚科醫師的觀察研究，發現這兩種疾病是不同的、病源也不同，於是將兩者分開，現在” Acne rosacea”已經不再被使用，Rosacea也就成為自成一格的疾病名。Rosacea的字源，在拉丁文中則是形容「玫瑰(Rose)或是玫瑰色(Rose-colored)」的意思。從這些演進就可以發現，這樣的皮膚病在西方皮膚醫學演進史中，主要是以臨床型態學上的特色表現來

描述，並著重於顏色的表徵，也就是臉上帶有粉紅色(玫瑰色)斑塊(丘疹)的意思。在早期許多人們認為這疾病跟過度喝酒有關，從民間把Rosacea稱為"Pustule de vin" 或 "Pimples of wine"可以看出端倪。一直到18世紀後期，奧地利皮膚科醫師Joseph Jakob Plenck提出喝酒並非造成Rosacea的絕對原因，從此開啟了Rosacea多源誘因的研究與討論，直到現在仍有不少未解之謎。

名稱演變(傳統醫學)

在瞭解西方醫學對於Rosacea的歷史緣由之後，接下來我們來認識東方醫學對這疾病的想法。目前流傳下來的醫學典籍中，隋代太醫博士巢元方等人於大業六年（公元610年）奉敕編著的《諸病源候論》，其中《面體病諸侯》章節中《酒皰候》就有提到此疾病是「由飲酒熱勢衝面而遇風冷之氣相搏所生，故令鼻面生皰赤皰匝匝然也。」而在其他相關醫書典籍上還有提到「齄鼻」、「皻鼻」、「鼻齆」、「鼻赤」、「酒瘡」、「酒皰鼻」、「酒齆鼻」、「酒瘡鼻」…等，其所指的都是類似的問題。


酒皰候
此由飲酒熱勢衝面而遇風冷之氣相搏所生故令鼻面生皰赤皰帀帀然也

以上名稱中的「皻、皰、齆、齄、瘡」都是相似的意思，都念成「ㄓㄚ」，也就是強調在臉上(以「皮」為部首)或是在鼻部(以「鼻」為部首)，於喝酒後會產生密集泛紅疙瘩的皮膚表現。由於古體字筆劃較多並不易書寫，於是後續就衍生出「酒糟鼻」或「酒渣鼻」等稱呼。但由於這疾病的表現並不只侷限在鼻部，於是俗稱為「酒糟」或「酒渣」，就成為目前最常見的病名。但這樣的名稱反而偏離了古代典籍中所描述的意義，因為「酒糟」的字義其實是指使用米、麥等穀物釀酒後剩餘的渣滓，也稱為「酒渣」跟「酒粕」是同義詞。

由此可以看出，無論是「糟」或「渣」都跟原本疾病表現寓意不同，而且也無法跟皮膚或鼻子產生關聯性。此外字音從「ㄓㄚ」變成「ㄗㄠ」，也容易造成臨床說明上的誤解。此外「酒皰」本義也跟「紅糟」無關，「酒皰」是指一種具有泛紅特色表現的臉部皮膚病；而「紅糟」則是一種以紅麴米和糯米為主要原料，在釀製紅麴酒過程中榨去酒液經過篩濾後所

剩下的酒糟，擁有紅色色澤跟獨特的酒香和微酸，是一種具有地方特色的調味品。至於「酒糟性皮膚炎」與「玫瑰痤瘡」，因為很容易跟其他皮膚炎或單純痤瘡搞混，甚至造成誤解，則是建議少用為宜。

酒糟。（圖：https://reurl.cc/D3OVle）

元代醫學家朱震亨於1347年所論述纂輯的《丹溪心法》中有提到：「酒渣者，此皆壅熱所致。夫肺氣通於鼻，清氣出入之道路……又有肺風不能飲而自生者，非盡因酒渣耳。」，由此可見在當時已經認為這疾病並非全然由飲酒而生，還存在肺風等誘因。在明代外科學家陳實功於1617年編撰成書的《外科正宗》中更說道：「肺風、粉刺、酒皰鼻，三名同種……總皆血熱鬱滯不散，所謂有諸內行諸外」，由此可見跟傳統中醫認為「肺主氣，司呼吸，開竅於鼻」與「肺主一身之表，主皮毛」有關。由以上資料可得知在傳統醫學文獻中就已經對這疾病有不少的論述與說明，而且時間上比西方醫學還早。

東西方觀點異同比較

綜觀東西方醫學對於Rosacea的觀察其實是類似的，有以下幾點共通處：
1.是以臉部與鼻部發紅或同時伴隨紅色皮疹為核心概念。
2.有觀察到疾病的誘因之一是「喝酒」，但並非唯一或絕對誘因。
3.有觀察到在臨床上跟粉刺、痤瘡(Acne)是需要做鑑別診斷。
4.都是由型態上來命名，西方取其顏色特徵而東方取其型態特色來命名。

有一點比較大的差異是，在西方醫學上描述這疾病主要只有用Rosacea一詞。但在傳統醫學上的中文病名，則因為時代演進而變化出相當多種的別名，而且現在常用的病名跟原本稱呼也有些落差。甚至在台灣、香港、大陸、韓國以及日本，對Rosacea的中文病名也有不同的習慣稱呼。

正名源由

在台灣，雖然「酒糟」這名稱大家都已經蠻熟悉了，然而有不少民眾聽到這病名，就常會聯想到跟喝「酒」有關；而且發生這疾病就感覺很「糟」，甚至是被告知是無法根治，而造成心理很大的壓力以及醫病溝通上的誤會。而我們現在了解酒糟的誘發跟喝酒沒有絕對關係，而且酒糟一詞跟原本的語源意義也不同。為了避免民眾誤解以及患者被汙名化，於是建議變更成更適切的名稱會較佳。成大醫院李玉雲教授在2005年發表於《中華皮膚科醫學雜誌》的一篇文章「玫瑰斑（酒渣Rosacea）：臨床診斷、致病機轉及治療之探討(Rosacea: Clinical Aspects, Pathogenesis and Treatment)」，其中就使用「玫瑰斑」當作譯名。經過10多年的衛教推廣以及這幾年的媒體宣傳，「玫瑰斑」這名稱則有慢慢取代酒糟的趨勢。以眾多的中文別稱來看，「玫瑰斑」算是最為接近原始語意，並且可以與「酒」跟「糟」兩字脫鉤，而且還可以直接表達出臨床上的常見特徵。但因為考量到新名稱的正式使用還需要一段時間，可以先凝聚共識將「玫瑰斑」列為主要中文譯名，對外公開文章儘量以這名稱來進行說明，其他如酒糟、酒渣…等其他慣用名稱，則一起列為參考別稱，讓後續整個轉換過程可以更順暢。於2022年甫成立的「台灣青春痘暨玫瑰斑協會(Taiwan Acne and Rosacea Society)」也就採用「玫瑰斑」當作Rosacea的正式譯名。

台灣青春痘暨玫瑰斑協會
Taiwan Acne and Rosacea Society

初步進展與未來期待

於今年初，台灣皮膚科醫學會診療指引共識委員會委請楊麗珍醫師與許仲瑤醫師更新「Rosacea診斷與治療指引」，期間共召集了國內近四十位的專業醫師一起參與，其中就有討論是否合適以「玫瑰斑」一詞並列或取代原本「酒糟」與「酒渣」的稱呼。此次共識小組成員提議調整Rosacea的中文譯名，的確是蠻前瞻的想法，更是在深入了解東西方醫學史，熟稔Rosacea的病名源由演變後所做的建議。於是在2022年8月7日，由台灣皮膚科醫學會所主辦的「Rosacea教育活動」共識會議中，就將這議題相關論述委由邱品齊醫師提出報告，當場與會者的投票結果有超過八成的比例贊同「玫瑰斑」一詞的推廣與使用。就像是在2008年政府有關單位為了保護患者人權以及去汙名(標籤)化的努力，正式將「癩(痲瘋)病」更名為「漢生病」。如果後續可以在皮膚科醫師們的持續努力與爭取之下，逐漸改用較

為中性描述的病名「玫瑰斑」來取代容易產生誤解與負面意涵的「酒糟」與「酒渣」，也是美事一樁。當然更名過程並非一蹴可及也沒有必要操之過急，先凝聚大家共識之後再由學會一步步來推動。

這幾年在各位醫師的努力之下，台灣皮膚科醫界對於玫瑰斑的診斷與治療有相當獨到的論述與進展，希望之後有機會大家都可以在國際會議上將專業的經驗分享給更多有興趣的各國皮膚科醫師們。也希望我們對玫瑰斑的整體思惟與處理流程可以擔綱華人皮膚科界的領頭角色，更希望有一天有機會能早期診斷甚至預防玫瑰斑，讓更多人能夠免除玫瑰斑對其皮膚與生活所造成的困擾與威脅。原本宛如迷霧般的玫瑰斑已初露曙光，光明的未來就讓我們繼續努力吧!

診斷依據演變

在了解「玫瑰斑」的中文名稱演進後，另一個重點就是我們要如何診斷這疾病。雖然玫瑰斑從最早被紀錄到現在已經有很長的歷史，但在這期間主要還是停留在型態學上的描述分類居多。直到2002年，美國National Rosacea Society (NRS)在Journal of the American Academy of Dermatology所發表的文章中，才開始擬定玫瑰斑在臨床上的診斷依據(圖一)[1]。

Presence of ≥ 1 of the following primary features
- Flushing (transient erythema)
- Nontransient erythema
- Papules and pustules
- Telangiectases

May include ≥ 1 of the following secondary features
- Buring or stinging
- Plaque
- Dry appearance
- Edema
- Ocular manifestations
- Peripheral location
- Phymatous changes

圖一、NRS 診斷依據 (2002)

但在這個版本的診斷標準中，只要患者發生臉部短暫泛紅(Flushing)、持續泛紅(Nontransient erythema)、丘疹與膿皰(Papules and pustules)

以及血管擴張(Telangiectases)四種表現其中一種，就可以診斷為玫瑰斑。但這些臨床症狀在其他皮膚疾病也很常發生，於是很容易導致診斷上的混淆或誤判。這四種表現中最為重要也最具特色的應該是「臉部持續性發紅」，而如果將其他三種也一起放在同樣的診斷位階，就很容易造成診斷上的困擾。

此外，NRS利用這樣的診斷依據將玫瑰斑臨床表現主要分類為四種亞型(Subtypes)，分別是紅斑血管擴張型(Erythematotelangiectatic)、丘疹膿皰型(Papulopustular)、鼻瘤型(Phymatous)以及眼部型(Ocular)(圖二)[1]。

	Characteristics
Subtype	
Erythematotelangiectatic	Flushing and persistent central facial erythema with or without telangiectasia.
Papulopustular	Persistent central facial erythema with transient, central facial papules or pustules or both.
Phymatous	Thickening skin, irregular surface nodularities and enlargement. May occur on the nose, chin, forehead, cheeks, or ears.
Ocular	Foreign body sensation in the eye, burning or stinging, dryness, itching, ocular photosensitivity, blurred vision, telangiectasia of the sclera or other parts of the eye, or periorbital edema.
Variant	
Granulomatous	Noninflammatory; hard; brown, yellow, or red cutaneous papules; or nodules of uniform size.

圖二、NRS 臨床亞型分類 (2002)

該分類依據在學術界使用了超過十幾年，開始有臨床醫師提出質疑，認為這四種型態在症狀表現上其實常有高度重疊性。也就是說，無論是哪一種亞型的狀況，都可能會合併持續性臉紅；此外，眼部型玫瑰斑也常常跟其他亞型合併出現。因此在2017年The ROSacea COnsensus (ROSCO) panel組織就提出以表現型(Phenotype)作為新的診斷分類標準。依據當時會議皮膚科與眼科醫師共同組成專家小組的共識投票決議，將臨床診斷依據分成**特徵表現(Diagnostic feature)、主要表現(Major feature)以及次要表現(Minor / secondary feature)三個階層**(圖三)[2]。

Diagnostic features (≥ 75% consensus)	Major features (≥ 50% agreement)	Minor features (≥ 75% consensus)
Persistent centrofacial erythema associated with periodic intensification by potential trigger factors Phymatous changes	Flushing/transient centrofacial erythema Inflammatory papules and pustules Telangiectasia Ocular manifestations ● Lid margin telangiectasia ● Blepharitis ● Keratitis/ conjunctivitis/ sclerokeratitis	Burning sensation of the skin Stinging sensation of the skin Oedema Dry sensation of the skin

圖三、ROSCO 診斷分類 (2017)

診斷依據	疾病診斷要件
特徵表現	只要出現一種表現就可以診斷玫瑰斑
主要表現	如果沒有特徵表現，需要兩種以上的主要表現才能懷疑玫瑰斑
次要表現	只能當作與特徵以及主要表現合併發生的非特異性徵候與症狀

其中特徵表現包含**1.在中臉部位產生持續泛紅表現且會由於各種潛在誘因造成突發惡化情形。以及2. 鼻瘤**。當臨床醫師觀察到以上兩者之一，就可以診斷玫瑰斑。若只是在中臉突出部位出現短暫、反覆泛紅、丘疹膿皰、血管擴張或特定眼部症狀等主要表現，則需要兩種表現以上才能夠懷疑是玫瑰斑，而且還需要經後續追蹤確認。至於皮膚灼熱感、針刺感、水腫、乾燥以及各種非特異性眼部表現，則是被列為次要表現，無法當作主要診斷使用。

2017年ROSCO發表以表現型為診斷依據之後，同年NRS也修訂了新的診斷標準，採用ROSCO的診斷標準為主軸並加註補充說明[3]。其中最大的不同點是將眼部表現依照特異性高低分成主要與次要兩大類。雖然在皮膚以及眼部表現中，各種非特異性的次要表現無法當作診斷依據，但由於可以協助判斷疾病嚴重度以及提供鑑別診斷線索，對於臨床醫師來說還是有其參考價值。於是2017年NRS更新版本，就成為近年來國際上最常被提及的診斷依據(圖四)。

Diagnostic[1]	Major[2]	Secondary
Fixed centrofacial erythema in a characteristic patter that may periodically intensify Phymatous changes	Flushing Papules and pustules Telangiectasia Ocular manifestations ● Lid margin telangiectasia ● Interpalpebral conjunctival injection ● Spade-shaped infiltates in the cornea ● Scleritis and sclerokeratitis	Burning sensation Stinging sensation Edema Dryness Ocular manifestations ● "Honey crust"' and collarette accumulation at the base of the lashes ● Irregularity of the lid margin ● Evaporative tear dysfunction (rapid tear breakup time)

1.These features by themselves are diagnostic of rosacea.
2.Two or more major features may be considered diagnostic.

圖四、修訂版 NRS 診斷依據 (2017)

另外值得注意的是2019年ROSCO又再次進行了診斷依據的更新，將玫瑰斑的臨床表現區分成皮膚表現以及眼部表現[4]。這樣的改變除了表示對於眼部玫瑰斑的診斷重視之外，也凸顯出目前玫瑰斑在診斷依據上還是有很多討論空間以及未定之處，並非最終結論。而且依照現行的診斷依據只能診斷出已經有明顯表現的玫瑰斑，對於初期表現者或是變異型的玫瑰斑，想要能早期診斷還是不太容易。此外，鼻瘤型的玫瑰斑大多屬於紅斑血管擴張型以及丘疹膿皰型玫瑰斑的後期表現，雖然鼻瘤被視為特徵表現之一是沒有問題，但這樣卻很容易忽略整個疾病常見的慢性泛紅與發炎的演進過程。

從亞型到表現型

回顧近年來的診斷依據演進，診斷核心概念從亞型分類變成表現型分類是合理的，針對疾病治療也會更方便。目前台灣皮膚科醫學會(TDA)玫瑰斑共識會議之診斷依據，整體架構就大致參考2017 年NRS更新版診斷依據以及2019年 ROSCO 更新版診斷依據，並加上註釋作為補充說明，以方便臨床鑑別診斷時使用。診斷依據是以玫瑰斑皮膚表現為主，並加上眼部玫瑰斑主要以及次要表現為輔。當皮膚科醫師詢問病史了解臨床表現之後，發現患者如有眼部相關症狀時，建議可以進一步轉介給眼科醫師做後續診斷與治療(圖五)。

特徵表現 *	主要表現 **	次要表現 #
在中臉固定的突出部位 † 產生持續泛紅表現且會由於各種潛在誘因造成突發惡化情形	在中臉固定的突出部位出現反覆性長時間泛紅	皮膚灼熱感
	發炎丘疹膿皰	皮膚刺痛感
鼻瘤表現	血管擴張	水腫
		皮膚乾燥感
	眼部症狀 ## ●眼瞼緣血管擴張 ●眼瞼間結膜充血 ●鏟型角膜浸潤 ●鞏膜炎 ●角膜炎 ●前葡萄膜炎	眼部症狀 ## ●在睫毛根部有環形堆積物 ●眼瞼邊緣不規則 ●眼瞼緣炎 ●反覆麥粒腫或霰粒腫 ●結膜炎 ●畏光、異物感與灼熱刺癢感 ●淚液功能異常 ●瞼板腺功能異常

† 干字區域：

常呈現一字型 (双臉頰)、十字型 (双臉頰、 鼻子與下巴) 或干字型 (双臉頰、眉心、額頭、鼻子與下巴) 表現

* 兩者之一，就可以診斷玫瑰斑。

** 兩者以上的主要表現或許可以考慮是玫瑰斑。

非特異性的次要表現並無法當作診斷依據但常與特徵表現與主要表現一起發生。

建議轉介給有經驗的眼科醫師進行後續的診斷與治療。

圖五、台灣皮膚科醫學會玫瑰斑共識會議之診斷依據 (2022)

總結

大致上來說，玫瑰斑是以中臉凸出部位呈現反覆或持續泛紅為核心表徵，而且有不少患者從小就出現臉部容易泛紅的狀況，而且每位患者誘發臉部泛紅的原因以及個別病程也不盡相同，所以多注意觀察臨床小細節，並輔以檢測、追蹤、鑑別與預防是很重要的，早期發現、早期治療是提高玫瑰斑治療預後的關鍵要素。至於無論是以前的亞型分類或是現在的表現型分類，其實只是從不同角度來剖析玫瑰斑的臨床表現，兩者並不會互相衝突，甚至可以相輔相成。

最後還有一點需要提醒大家，目前玫瑰斑診斷依據主要是針對膚色分類(Fitzpatrick skin type)第I到第IV型為主，至於第V與第VI型深膚色或偏黑膚色狀況下要判斷泛紅會有難度，於是就不太適用。而在這狀況下要診斷玫瑰斑則需要藉助其他主要或次要表現，甚至是皮膚鏡或皮膚切片來輔助幫忙。這幾年來有關玫瑰斑的診斷、分類、衛教與治療都有突飛猛進的發展，之後如何結合基因檢測、共生微生物群相(Microbiota)分析、非侵入性數位影像分析、血液生物標記(Biomarker)檢測以及分子機轉型(Endotype)分析，來進行臨床上各種玫瑰斑的病因分類與相應治療，也是相當值得大家拭目以待的新發展。

Reference

1.Wilkin J, Dahl M, Detmar M, et al. Standard classification of rosacea: report of the National Rosacea Society Expert Committee on the Classification and Staging of Rosacea. J Am Acad Dermatol. 2002;46:584-587.

2.Tan J, Almeida L, Bewley A, et al. Updating the diagnosis, classification and assessment of rosacea: recommendations from the global ROSacea COnsensus (ROSCO) panel. Br J Dermatol. 2017;176:431-438.

3.Gallo RL, Granstein RD, Kang S et al. Standard classification and pathophysiology of rosacea: the 2017 update by the National Rosacea Society Expert Committee. J Am Acad Dermatol 2018;78:148–55.

4.Schaller M, Almeida L, Bewley A, Cribier B, Del Rosso J, Dlova N, et al. Recommendations for rosacea diagnosis, classification and management: update from the global ROSacea COnsensus 2019 panel. Br J Dermatol. 2020;182:1269-76.

5.https://www.rosacea.org/rosacea-review/1996/winter/now-widely-recognized-rosacea-was-first-noted-in-14th-century

6.A Note on the Early History of Rosacea
https://journals.sagepub.com/doi/pdf/10.1177/003591573302600401

7.B Cribier. The red face: art, history and medical representations. Ann Dermatol Venereol. 2011;138 2:S116-23.

8. 李玉雲 (J. Yu-Yun Lee). 玫瑰斑（酒渣 Rosacea）：臨床診斷、致病機轉及治療之探討 (Rosacea: Clinical Aspects, Pathogenesis and Treatment). 中華皮膚科醫學雜誌；23 卷 3 期 :P121-130.

9. 台灣青春痘暨玫瑰斑協會 (Taiwan Acne and Rosacea Society); https://tars.org.tw/

2 二、Rosacea 的鑑別診斷

玫瑰斑的鑑別診斷

依據臨床表現，玫瑰斑可能有紅斑血管擴張、丘疹膿皰、鼻瘤或眼睛的症狀。這些表現可以單一出現，也可能同時發生。甚至同一位病人在不同時間點，主要的表現也不同。因此在鑑別診斷上，會從病人當下主要的表現來思考，是以紅還是丘疹膿皰為主，那麼切入的點也會不太一樣。以下針對重要且常見的鑑別診斷做討論。

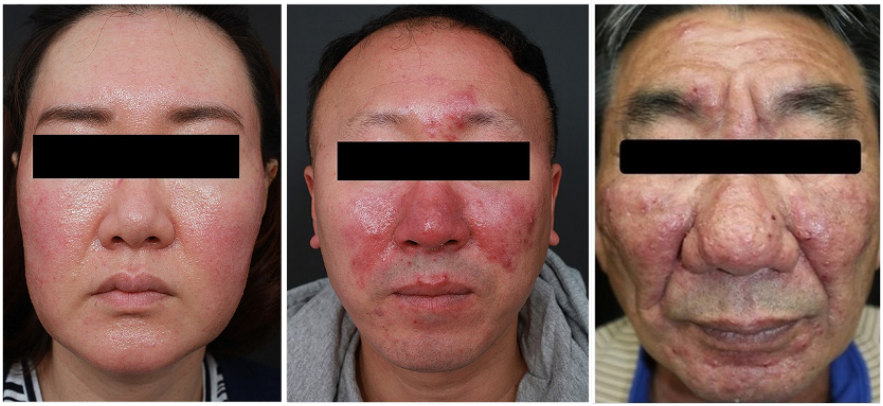

American Journal of Clinical Dermatology 2020; 21: 25–35　　*Journal of Dermatology* 2018; 45: 546–553

若是病人的表徵以紅為主時，需要與潮紅、脂漏性皮膚炎、接觸性皮膚炎、異位性皮膚炎、紅斑性狼瘡、皮肌炎等疾病進行鑑別診斷；另一方面，若病人以丘疹膿皰為主時，則需要與痤瘡及毛囊蠕型蟎增生進行鑑別診斷。

臨床主要表現	紅	丘疹膿皰
重要鑑別診斷	潮紅 脂漏性皮膚炎接觸性皮膚炎 異位性皮膚炎 紅斑性狼瘡 皮肌炎	痤瘡 毛囊蠕型蟎增生

以紅為主的鑑別診斷：

●潮紅

- 神經性：體溫調控中樞、自律神經異常。
- 血管擴張：藥物、食物、腫瘤。
- 賀爾蒙：更年期。
- 情緒。

●脂漏性皮膚炎：

典型症狀為在油脂旺盛處，例如頭皮、眉心、鼻翼兩側、下巴、前胸或皺褶處，出現皮膚發紅及黃色脫屑。中重度的脂漏性皮膚炎，是很容易被皮膚科醫師診斷的，但若是輕度或早期表現時，病人只出現局部泛紅，還是可能會需要與玫瑰斑進行鑑別診斷，此時病灶的位置可做為主要參考。

●接觸性皮膚炎：

急性期較為紅腫，甚至可起水泡。慢性期則以乾、紅及脫屑為主，呈苔癬樣變化。除接觸病史可澄清之外，病灶也較為侷限在接觸處，故可以此作為鑑別診斷的參考。

Reviews on Environmental Health, vol. 29, no. 3, 2014, pp. 185-194.

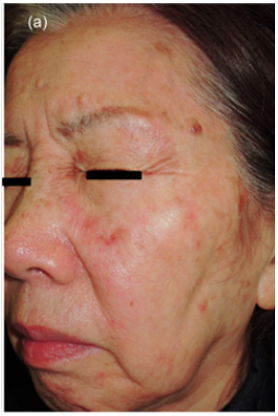

Allergology International 64 (2015) 194e

●異位性皮膚炎：

本質上是慢性反覆的皮膚疾病，須有出現於特定部位的濕疹，加上本身或家族史有過敏性鼻炎、氣喘或異位性皮膚炎，才會診斷為異位性皮膚炎。嬰兒典型部位為臉、脖子與四肢伸側。孩童與成人的典型部位則為四肢曲側，臉部有時也會有急性或慢性的濕疹病灶，故須與玫瑰斑作鑑別診斷。

●紅斑性狼瘡：

好發於年輕女性的自體免疫疾病，具光敏感性，因此皮膚病灶多出現於日光曝曬處，例如 : 臉、耳朵、頸部與四肢。臉上典型的表現為雙頰蝴蝶斑，有時跟玫瑰斑無法區別，若有疑慮需透過血液檢查與皮膚切片檢查才能診斷。

●皮肌炎：

是影響皮膚與肌肉的自體免疫疾病，常見於中年女性，也因具光敏感性，皮膚病灶也多出現於日光曝曬處，例如 : 臉、頸部與四肢。臉上典型的表現為有時也會跟玫瑰斑混淆，若有疑慮，一樣建議安排血液檢查與皮膚切片檢查才能診斷。

以丘疹膿皰為主的鑑別診斷：

●痤瘡：

雖然痤瘡與玫瑰斑的臨床可以很相像，但造成的原因並不相同，因此建議避免使用 acne rosacea 這個診斷。痤瘡主要出現於年輕人，常因皮脂腺分泌增加、毛孔阻塞或痤瘡桿菌增生，造成毛囊發炎。可與玫瑰斑鑑別的特徵是，痤瘡是沿著毛囊分布的丘疹或膿皰，且容易有粉刺出現。嚴重痤瘡也可出現臉部泛紅，但當痤瘡治療好之後，泛紅仍然存在，此時就要回頭想一下是否診斷應為玫瑰斑，因為兩者的治療有很多重疊之處。但唯有正確的診斷才會有好的建議，減少病人復發的困擾。

●毛囊蠕型蟎增生：

毛囊蠕型蟎是毛孔常見的共生生物，正常情況下，蟲數不多，不會引起皮膚不適，當蟲數增加時就很大機會引起發炎反應，近年來被認為是玫瑰斑惡化因子之一。毛囊蠕型蟎增生的臨床表現一樣會有臉部泛紅，近看有明顯毛孔粗大如橘皮樣，遠看則會是皮膚小丘疹呈粗糙樣，甚至出現膿皰，因此在診斷上容易與玫瑰斑混淆。為了得到正確的診斷，建議進行快乾膠皮表貼取法 (Standardized skin surface biopsy) 或是大拇指指甲擠壓法 (Thumbnail-squeezing method)，獲取每平方公分皮膚中蟲數的多寡。考量到臨床實用性與準確度，較推薦的是大拇指指甲擠壓法。

3 三、Rosacea 的病理生理學

從各國的專家會議共識中可以發現，目前大家對於rosacea確切的病理學機轉仍然未明，但共識上皆認為rosacea是一種multifactorial的慢性發炎性皮膚疾病 。統整過去文獻，目前認為可能相關的致病機轉可以分為Immune dysregulation、Neurovascular dysregulation、Genetics predisposition、以及其他Trigger factors (例如：UV、Demodex、microbiome)等四大類 (圖一)。

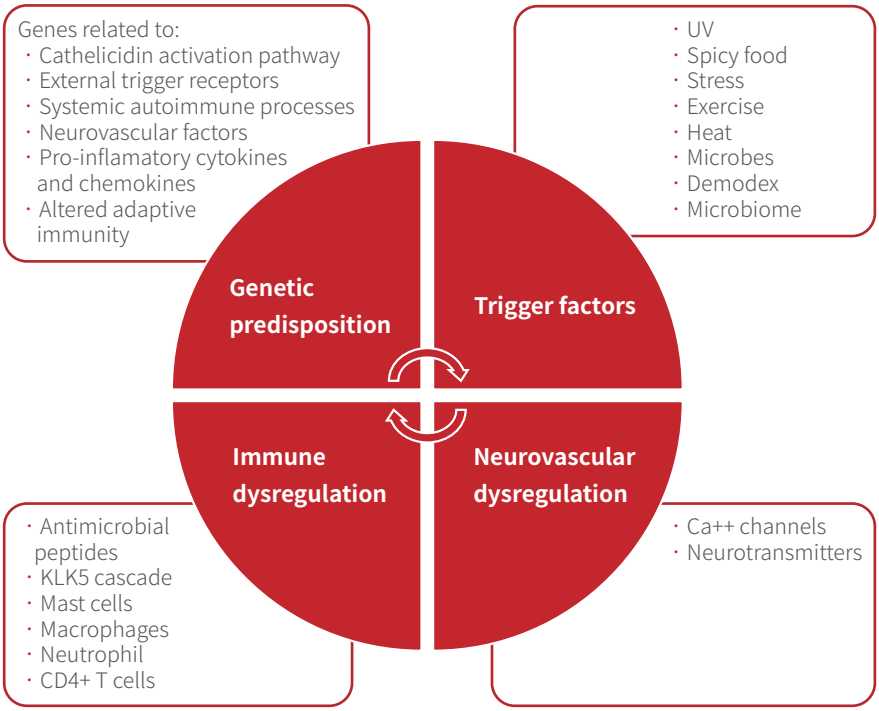

圖一、Multifactorial pathophysiology of rosacea

簡單來說，rosacea trigger factors中的UV產生的ROS和外來的病原體都會誘發TLR2的活化，進而造成keratinocytes裡的KLK5的活化與釋放。此外，發炎細胞(例如: 嗜中性白血球與巨噬細胞)釋出的MMPs也可以將皮膚內的pro-KLK5轉變為KLK5。KLK5是一種serine protease，可以將表皮中角質細胞分泌的cathelicidin (一種antimicrobial peptide) 切割為可以刺

激免疫活性的LL-37，此一反應又被稱為cathelicidin activation pathway。因為LL-37在rosacea的發炎反應中扮演非常重要的角色，此一路徑在後續提到Immune dysregulation的部分時會一再被提及。除此之外，UV和其他trigger factors，如alcohol, spicy food, 溫度變化等，則會促使TRPV/TRPA1這類calcium channel的活化，誘發促使neurotransmitter的釋放，進而導致微血管擴張、皮膚泛紅等後續rosacea的臨床表徵，這部分我們稱為Neurovascular dysregulation。以下我們針對rosacea的四大類致病機轉詳細說明：

首先是Immune dysregulation：主要是innate immune system的失調。目前的研究資料顯示，在rosacea的患部皮膚組織的antimicrobial peptide (AMP)，尤其是前面提到的cathelicidin與LL-37的濃度比正常皮膚組織高出很多。除此之外，患部皮膚的TLR-2的表現也比正常皮膚增加，使得keratinocytes分泌更多KLK5，促進cathelicidin activation pathway，導致更多LL-37的產生。上述這些分子在rosacea病人的innate immune system的調控上扮演最重要的角色。而innate immune 相關的發炎細胞也舉足輕重：mast cell最常被提及，因為它在患部組織中的數量明顯增加，並且研究顯示它可以被LL-37活化，同時又可以分泌cathelicidin從而製造出更多的LL-37。而neutrophil與macrophage也可以被LL-37活化進而釋放更多cytokines與MMPs，前面提到MMPs又可以將pro-KLK5加工成KLK5，使得患部組織的LL-37更加居高不下。說到這邊，我們可以發現rosacea患部的皮膚的innate immune system在trigger factor刺激下，整體處於偏向活化發炎反應的惡性循環中。除了innate immune system的失調之外adaptive immune system也有失常的部分：研究發現在患部皮膚組織中的Th1/Th17 細胞較多，而Th17細胞會分泌IL-17，IL17後續會透過VEGF誘發angiogenesis並影響LL37在keratinocytes的表現量。

其次，在Neurovascular dysregulation的部分，主要是TRPV1、TRPV4、TRPA1，這些TRPs除了表現在神經末梢外，也表現在endothelium與keratinocytes。也因為如此，外界的冷、熱、酒精、辛辣食物、以及化學物質等刺激可以很容易刺激到這些TRPs，導致一些vasoactive neurotransmitter (可能包括：PACAP, CGRP, VIP, substance P等) 的釋放，進而出現vasodilatation以及刺激下游的mast cell、macrophages、neutrophils等發炎細胞的活化，造成後續的發炎反應。但上述理論目前還停留在假說階段，尚未有充分的證據支持上述這些vasoactive

neurotrasmitter與rosacea的疾病發生相關。另外比較有趣的是，在一些體外研究發現，mast cells需要受先受到TRPV4的活化後，才能被LL-37刺激產生比較完整的degranulation。從這邊可以發現，Neurovascular dysregulation與Immune dysregulation這兩大類致病機轉之間其實也存在cross talk。

接下來，是genetic predisposition的部分。近幾年的流行病學研究、家族與孿生子研究、基因相關性研究、及其他 *in vitro* analyses等等, 越來越多的證據顯示Rosacea的發生可能與某些基因或是基因途徑(genetic pathway)的遺傳有關。文獻中提到的基因大致可以區分為以下幾大類:

1.Cathelicidin activation pathway：
如cathelicidin antimicrobial peptides *(CAMP), KLK5, LL-37*

2.External trigger receptors：如*TLR-2, TRPV*

3.Systemic autoimmune processes：
如*HLA-DRB1*03:01, HLA-DQB1*02:01, HLA-DQA1*05:01*等MHC class II與antigen presentation 有關的基因

4.Neurovascular factors：如前面提到的*CGRP*、*PACAP*等neurotransmitter

5.Pro-inflamatory cytokines and chemokines：如*IL-13, IRF4* 等

6.Altered adaptive immunity：如*Th1/Th17 genes*等。

此外，全基因定序研究則確認了發現rosacea患者有調控免疫與角質化的基因變異。

最後，是有關rosacea的trigger factor的部分。除了前面提到的UV、spicy food、stress等等，近年來有關cutaneous microbiome的研究非常多，也開始發現rosacea可能跟一些皮膚的microbiome，如：Demodex folliculorum、Staphylococcus epidermidis 、Bacillus oleronius (a bacterium carried by Demodex mites)、Bartonella quintana、Chlamydia pneumonia相關。但須注意的是，目前有關microbiome與rosacea的相關性研究，不同研究間的結果並未有一致性。其中又以Demodex最受到大家的關注且研究證據最多。Demodex本身外骨骼的chitin就有可能會刺激TLR-2濃度升高並引發pro-inflammatory response。在體外研究也發現Demodex本身的抗原就可以激發人體的inflammasome。也有研究指出與Demodex 相關的微生物如B. oleronius也有可能會誘發免疫細胞的分化並促進cathelicidin、MMP-9、TNF、以及IL-8等物質的分泌。就目前的文獻而

言，足以暗示支持demodex可能是rosacea的其中一個trigger factor。除此之外，也有研究開始探討有關fecal microbial profiling與rosacea的關係，因rosacea常合併有腸胃道疾病及神經/精神疾病，有學者提出gut-brain-skin axis的假說，認為腸胃道菌相失衡可進一步影響腦部及皮膚的健康，但這個假說仍需更多研究結果判明。

4 蠕型蠕蟲 - 誘發因子與其處置

根據過去研究顯示，rosacea病人的demodex density (DD)比起控制組來得高，[1-4]並且高達82~92%的erythematotelangiectatic rosacea (ETR)以及papulopustularrosacea (PPR)病人會有較高的DD。[1,4]根據黃輝鵬醫師的研究結果，在這些病人當中，有一部份可以看到demodicosis的臨床症狀，像是papulopustules以及white follicular plugs and/or large pores，而另一部分的病人臨床上沒有任何相關表徵。

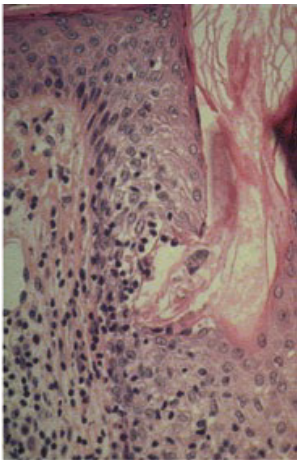

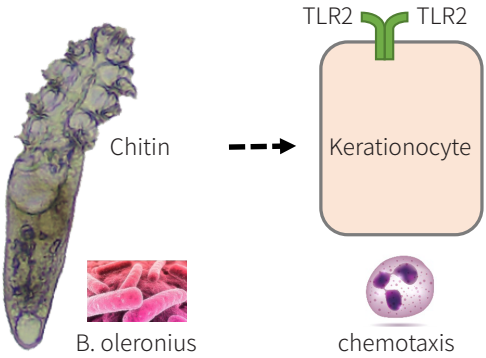

圖一、蠕型蠕蟲在玫瑰斑的角色

在治療選擇方面，2015年Turgut等人的研究分析topical metronidazole合併systemic tetracylines對於rosacea療療效，研究發現有72%的病人可以達到complete clinical clearance或major improvement，但最後DD下降幅度僅有30%，[5]代表臨床症狀雖有改善，帶對於殺蟲效果卻有限。另一篇研究比較permethrin 5%與metronidazole 0.75%的治療效果，研究結果顯示兩者在erythema score下降幅度類似，而在papules以及pustules方面permethrin的改善效果略優於metronidazole，但在統計上兩者並無顯著差異。但在demodex下降方面兩者有非常顯著的差異，外用permethrin下降幅到高達70%，但metronidazole僅有23%。[6]而在ivermectin1% cream與metronidazole0.75% cream療效差異方面，另一篇研究指出，在經過16週的治療後，ivermectin的inflammatory lesions下降比例高於

metronidazole，並且在該研究也發現，隨著治療時間增加，inflammatory lesion下降幅度也有顯著的上升，代表治療成效與時間有很大的關係。[7]此外，統整過去研究資料也發現，治療時間越長，病人治療後的disease free time也會增加。除了治療時間會影響療效外，病人DD高於100 mites/cm^2，使用ivermectin治療後papules以及pustules改善幅度也會比DD低於此密度者較高。[8]黃輝鵬醫師的研究發現，ETR病人同時有DD過高者，ivermectin1% cream有效改善其臉上紅斑，而且reduction of clinician erythema assessment grade 和reduction of DD有正相關（Spearman’s rho=0.501, p=0.002, n=36）。[9]口服ivermectin的療效方面，研究發現合併使用metronidazole進行治療比較單用ivermectin的效果來得較佳，在治療4週後單用組DD僅下降40%，但合併治療組下降幅度可以高達90%。[10]其他藥物治療部分，benzyl benzoate的刺激性較強，達到療效所需的治療時間也較長，[11]因此現在也較少使用。

台灣本土資料方面，目前尚未發表的資料中，黃輝鵬醫師於2018年1月至12月的玫瑰斑病人，追蹤到2022年5月，總共蒐集453位單獨用topical ivermectin或併用其他治療的的高DD rosacea病人，在排除療程大於等於4個月、lost of follow-up以及沒有recurrence的病人後，剩餘107位病人中挑選初始治療、結束治療、以及復發時，三個時間點DD皆有完整紀錄的病人共63位。研究結果發現，研究族群中平均兩次治療的平均間隔為21.6個月，在治療後平均DD從172.5下降至8.1 mites/cm^2，disease free time為17個月左右。而在復發時的DD為95.6 mites/cm^2，也相較原本治療前的DD來得低，可能是因為病人有了第一次治療經驗後，有不舒服的情況時，在DD上升尚未到很高的程度前就會主動前來找醫師進行治療。黃輝鵬醫師另一份分析35位PPR的病人資料也可以發現，病人包括單用或合併使用，topical ivermectin治療時間越長成功率也會隨之增加。除此之外也發現，治療成功組相較於改善組，在治療後DD的數量也較低，顯示治療後若能達到較低的DD值，治療效果也會比較好。

總結來說，demodex是rosacea的一個明確的trigger factor，並且應該被納入在rosacea的臨床治療考慮當中。由於demodex在ETR與PPR的病人盛行率高達82~92%，所以臨床上可以根據病人的症狀與rosacea的subtype去鎖定可能有high DD的病人，並且進一步檢測確認。當病人有很高的DD時，建議使用外用ivermectin，可以單用或與其他驅蟲藥一同使用。

Reference

1.Huang HP, Hsu CK, Lee JY. Thumbnail-squeezing method: an effective method for assessing Demodex density in rosacea. J Eur Acad Dermatol Venereol. 2020;34(7):e343-e345.

2.Huang HP, Hsu CK, Lee JY. A new superficial needle-scraping method for assessing Demodex density in papulopustular rosacea. Journal of cosmetic dermatology. 2020;19(4):896-900.

3.Forton FM, De Maertelaer V. Two Consecutive Standardized Skin Surface Biopsies: An Improved Sampling Method to Evaluate Demodex Density as a Diagnostic Tool for Rosacea and Demodicosis. Acta Derm Venereol. 2017;97(2):242-248.

4.Turgut Erdemir A, Gurel MS, Koku Aksu AE, Falay T, Inan Yuksel E, Sarikaya E. Demodex mites in acne rosacea: reflectance confocal microscopic study. Australas J Dermatol. 2017;58(2):e26-e30.

5.Sattler EC, Hoffmann VS, Ruzicka T, Braunmühl TV, Berking C. Reflectance confocal microscopy for monitoring the density of Demodex mites in patients with rosacea before and after treatment. Br J Dermatol. 2015;173(1):69-75.

6.Koçak M, Yağli S, Vahapoğlu G, Ekşioğlu M. Permethrin 5% cream versus metronidazole 0.75% gel for the treatment of papulopustular rosacea. A randomized double-blind placebo-controlled study. Dermatology. 2002;205(3):265-270.

7.Taieb A, Ortonne JP, Ruzicka T, et al. Superiority of ivermectin 1% cream over metronidazole 0·75% cream in treating inflammatory lesions of rosacea: a randomized, investigator-blinded trial. Br J Dermatol. 2015;172(4):1103-1110.

8.Schaller M, Gonser L, Belge K, et al. Dual anti-inflammatory and anti-parasitic action of topical ivermectin 1% in papulopustular rosacea. J Eur Acad Dermatol Venereol. 2017;31(11):1907-1911.

9.Huang HP, Hsu CK, Lee JY. Rosacea with persistent facial erythema and high Demodex density effectively treated with topical ivermectin alone or combined with oral carvedilol. Dermatologic therapy. 2021;34(2):e14899.

10.Salem DA, El-Shazly A, Nabih N, El-Bayoumy Y, Saleh S. Evaluation of the efficacy of oral ivermectin in comparison with ivermectin-metronidazole combined therapy in the treatment of ocular and skin lesions of Demodex folliculorum. Int J Infect Dis. 2013;17(5):e343-347.

11.Forton FMN, De Maertelaer V. Treatment of rosacea and demodicosis with benzyl benzoate: effects of different doses on Demodex density and clinical symptoms. J Eur Acad Dermatol Venereol. 2020;34(2):365-369.

5 五、眼部 Rosacea

Rosacea屬於一種十分複雜的發炎反應，並與pilosebaceous unit有關。Rosacea的疾病機轉涉及許多面向，包含Heredity、Environmental factors、Bacterial involvement、Blocked glands in the eyelids、Eyelash mites、innate immunity、adaptive immunity、以及neurovascular sensitivity等。其中，ocular rosacea屬於rosacea subtype分類的第四類，臨床表現上與其他皮膚表現的rosacea subtype非常接近。並且由於ocular rosacea的臨床表徵，如：癢、熱、紅眼、畏光、淚液增加等，較不具特異性，因此過去在診斷上也時常被忽略。直到這幾年我們對ocular rosacea才有比較多的了解，並且分類出其臨床症狀。首先在eyelid與conjunctiva會出現Anterior blepharitis，像是皮屑、眼瞼增厚、掉睫毛、睫毛倒插等；也會出現posterior blepharitis，如：meibomian gland disfunction、分泌物增加、針眼(麥粒腫)、霰粒腫。而在角膜方面，則是容易出現角膜炎且反覆發作，最後容易造成角膜變薄、血管入侵角膜、深層潰爛，最嚴重會出現角膜破損而需要進一步手術。除了上述症狀外，近幾年觀察到還有可能出現iritis、episcleritis、scleritis等症狀。

Ocular rosacea影響的範圍有眼瞼、眼結膜、眼角膜甚至到虹膜與鞏膜幾乎涵蓋整個眼表層，Ocular rosacea的症狀包括如下:癢、灼熱與酸、流淚、畏光、異物感、眼睛乾、發炎丘疹、角膜潰瘍、紅眼、視力模糊．等均為非特異性症狀。從前面所描述ocular rosacea常見的臨床表徵可以發現，其實根據這些症狀要早期診斷出ocular rosacea十分困難。在臨床上診斷時還是需要觀察病人是否有合併出現皮膚的症狀，若同時出現的話則可以很明確的懷疑病人的眼部問題有可能是ocular rosacea。但若沒有皮膚相關症狀時，由於ocular rosacea症狀大多為非特異性，所以會提高診斷的難度。一般來說ocular rosacea最常見的會有瞼板腺異常meibomian glands loss以及乾眼症tear film insufficiency這兩個問題。若從病理學角度出發，則病人應該會有inflammation、Demodex mites infestation、meibomian gland dysfunction等症狀。在疾病發展進程來說，一般病人早期會先有眼睛發炎的狀況，接著慢慢出現血管增生的情形，眼瞼邊緣也會開始出現telangiectasia、新生血管，發展到新生血管這個狀況後臨床上才比較有辦法診斷為ocular rosacea。因此，在診斷ocular rosacea病人時，一個很重

要的診斷重點是眼瞼的部分，當眼瞼有狀況並且有紅眼症 (red eyes)的時候須懷疑是否為Ocular rosacea。

在治療方面，除了其中最重要部分應屬蠕型蟎蟲眼瞼炎的治療，最先一開始都會採取保守性治療conservative management，包含熱敷、人工淚液、避免配戴隱形眼鏡等。外用抗微生物製劑主要是選用teracycline，或是其他Erythromycin、Metronidazole、Azithromycin、Bacitracin、Polymyxin B、Fusidic acid等藥物也可以使用；其他藥物的部分，抗發炎製劑方面則是較常使用ibuprofen，而類固醇則僅用於急性期時。此外，由於ocular rosacea的症狀與其他眼科疾病有高度重疊，所以其他眼科疾病的藥物也有可能根據狀況一起使用，例如外用cyclosporine用於二級grade 2以上的乾眼症，但在ocular rosacea視情況也有可能使用。口服藥物的部分，雖然有許多可以的選擇藥物，但使用一般來說最常使用且效果也不錯的doxycycline即可。若是判斷病人可能有demodex infestation時，在經過相關檢驗確認後也會針對這部分給予藥物進行治療。

Ocular rosacea另一個診斷重點是demodex infestation的部分，是非常常見但容易在眼科醫師在鑑別診斷時被忽視的。Demodex infestation的主要症狀同樣是紅、熱、癢、乾、異物感等眼科常見的非特異性症狀，或是前面提到的皮屑、發炎、慢性潰瘍等較嚴重的症狀，甚至有可能會出現corneal perforation導致房水流出，視力下降、失明等。由於症狀大多不具特異性，大部分的病人都是處於under diagnosis與under treat的狀況。要找出這類病人，一開始會檢視是否有眼瞼炎，進一步進行睫毛根部的檢查，確認是否有蟎蟲，以及觀察是否有cylindrical dandruff這類典型症狀出現。不過臨床上需要小心並非沒有cylindrical dandruff就代表不是ocular rosacea，有時會出現成蟲被消滅但睫毛根部仍有蟲卵的狀況，後續病人還是有可能會反覆出現症狀的情形。除此之外，若病人有反覆出現霰粒腫的狀況，或是嚴重霰粒腫導致眼瞼外翻或變形等情形，也有可能是ocular rosacea導致。在治療方面，若能盡早開始治療，Demodex infestation所帶來的相關臨床症狀是可逆的。

總結來說，雖然ocular rosacea造成的因素複雜與皮膚類似，但ocular rosacea與demodex infestation.有密切相關，但臨床上有一部分病人雖然看起來沒有明顯眼瞼炎，但經臨床表徵與顯微鏡睫毛檢視進行篩檢後，會發現demodex常常躲在毛囊深處難以察覺，才會誤譯為與demodex無關。

而Demodex infestation的治療策略，最重要的就是進行蟎蟲篩檢，找出Demodex infestation的病人，並想辦法阻斷vicious cycle以利改善病人的臨床症狀。但須注意的是由於蟎蟲會躲在毛孔或是睫毛毛囊深處，因此藥物往往只能清除表面的蟎蟲，若只靠藥物消滅蟎蟲效果有限，建議需要搭配清潔、熱敷等方式將蟎蟲逼出才能根本去除。

Treatment strategy

Identify demodex mits

↓

Breaking the Vicious circle!

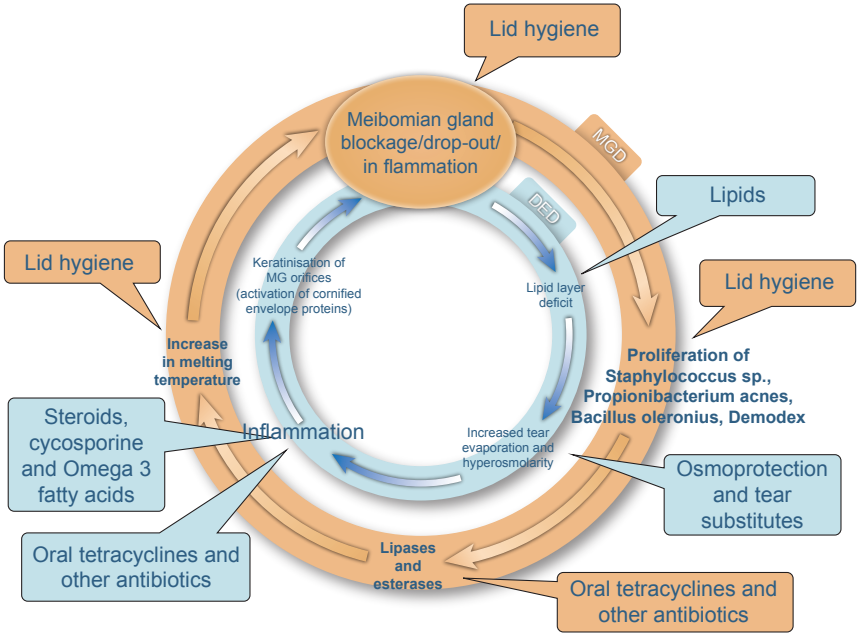

	除蟎、抑菌、清潔		抑菌、清潔
產品	 OUST Demodex cleanser 合舒蟎 眼部清潔液	 Lid Scrub Plus Pads 眼視潔 眼部清潔舒效包	 Lid Scrub Original Pads 眼視潔眼部清潔液
規格	50ml 清潔慕斯 +100 片棉片	無菌單片包 30 片	50ml 清潔慕斯 +100 片棉片
對象	除蟎、眼瞼炎、乾眼症	術前、術後清潔 除 蟎、眼瞼炎、乾眼症	眼瞼炎、乾眼症 眼部卸妝
重點成分	●茶樹油 ● 1-2 Octanediol ● PHMB ●維生素 B5	● 1-2 Octanediol ● PHMB ●維生素 B5	● PHMB 等清潔成分

6 六、特殊 Rosacea

6-1 神經性 Rosacea

Neurogenic rosacea為rosacea的一種特殊分型，2011年時由Scharschmidt等學者[1]所提出，該疾病除了典型rosacea的症狀如臉部泛紅與熱潮紅外，常伴隨嚴重的燒灼感或刺痛感等皮膚感覺異常，約一半患者合併有神經科或是精神科相關疾病，例如complex regional pain syndrome、essential tremor、depression、obsessive compulsive disorder和headache等。這類族群的年齡與一般rosacea病人差不多，大多以20歲到50歲女性為主。Neurogenic rosacea的詳細病理學機轉不明，推測與神經調節異常（Neuronal dysregulation）有關，其中包含血管舒縮能力的不穩定（Vasomotor instability）、促炎性神經胜肽的釋放（Release of proinflammatory neuropeptides）、神經元受損引發感覺異常（Neuronal injury leading to perceived dysesthesias）等。作者Scharschmidt等人發現這類病人對傳統rosacea的藥物治療效果並不理想，而在使用口服抗精神病藥物（Neuroleptic agent）治療後（如Gabapentin、duloxetine、pregabalin或tricyclic antidepressants），症狀大多可以獲得緩解。而使用外用針對神經學症狀的製劑如doxepin、glycopyrrolate、amitriptyline、capsaicin、ketamine，有一半左右的病人症狀可以獲得緩解。除此之外，需要注意的是，由於這類病患對於光與熱等刺激因子較為敏感，因此在這類病人身上盡量避免使用雷射等光電相關治療。

2021年韓國團隊[2]也發表了一篇有關Neurogenic rosacea的相關研究。該篇研究提供有關Neurogenic rosacea的明確定義，除了需要符合典型rosacea的相關診斷條件外，須有明顯的灼熱、刺痛等神經學症狀，以及對於傳統rosacea治療藥物具有抗性。比較特別的是，該篇研究發現Neurogenic rosacea的病人在眼部症狀的比例相較一般傳統的Erythematotelangiectatic rosacea (ETR)病人來得高，但比較不容易有丘疹以及膿皰的表現。除此之外，Neurogenic rosacea的病人臉部發紅部位主要分布在臉部周圍（外側臉頰及下頷），這部分也與傳統ETR大多分布在臉部中央（鼻子、額頭及下巴）的狀況有所不同。共病症的部分相較於傳統ETR

對照組，也有比較高的比例具有精神相關疾病，未來需要更多研究探討其間之因果關係。另外，冰敷雖然本身有可能可以緩解Neurogenic rosacea病人的症狀，但也有12%左右的病人也會因冷刺激而惡化，這部分與傳統ETR病患大多數不會因為冷刺激而惡化或改善症狀，有所不同。

Neurogenic rosacea的鑑別診斷重需要與下列三種疾病作區分，分別是Sensitive skin syndrome、Trigeminal neuralgia以及Erythromelalgia。Sensitive skin syndrome的病人雖然與Neurogenic rosacea病人相同都會有刺痛等感覺異常症狀，但外觀上比較不會有顯著泛紅。Trigeminal neuralgia平常雖然也會伴隨熱潮紅的症狀，但是主要侷限在V1部位為主，伴隨的疼痛症狀主要是類似電刺激的疼痛，這部分也與Neurogenic rosacea有很大的不同。最後，Erythromelalgia也是一種神經學上的病變因而引起血管張力異常的皮膚疾病，臨床上也會出現灼熱、發紅以及體溫上升等症狀。因此，若發生於臉部，在鑑別診斷上較難與Neurogenic rosacea的病人進行區分，有待更近一步的研究釐清其差異。

最後在其他治療選擇上，除了前面提到的藥物治療部分，針對藥物治療無效的嚴重個案，有個案報告[3]以內視鏡胸交感神經切除術（Endoscopic thoracic sympathectomy），這類侵入性較小的手術來治療 。但須注意的是能會有氣胸（pneumothorax）以及代償性出汗（compensatory lower body hyperhidrosis）等副作用及後遺症。

總結來說，當病人出現臉部泛紅伴隨著嚴重灼熱及刺痛感，並且在接受傳統rosacea的治療之後並沒有辦法獲得改善時，很有可能就是Neurogenic rosacea。對於這群病人，目前認為有效的治療藥物選擇為口服抗精神病藥物 例如：Pregabalin、Gabapentin、Tricyclic antidepressants、以及Duloxetine。若藥物效果不佳，疾病嚴重影響到病人的心理與生活時，轉介到神經外科評估使用內視鏡胸交感神經切除術（Endoscopic thoracic sympathectomy）也許是另一個可以考慮的治療選擇。

References

1.Scharschmidt TC, Yost JM, Truong SV, Steinhoff M, Wang KC, Ber- ger TG. Neurogenic rosacea: a distinct clinical subtype requiring a modified approach to treatment. Arch Dermatol 2011; 147: 123-126.

2.Kim HO, Kang SY, Kim KE, Cho SY, Kim KH, Kim IH. Neurogenic rosacea in Korea. J Dermatol. 2021;48:49-55.

3.Schram AM, James WD. Neurogenic rosacea treated with endoscopic thoracic sympathectomy. Arch Dermatol. 2012;148:270-1.

6-2 肉芽腫性 Rosacea

Adapt from Am J Dermatopathol. 2018 ; 40:819-823

Granulomatois rosacea (GR)為一種少見的皮膚發炎疾病，被視為rosacea的變異型，須配合組織病理學診斷。臨床上皮膚的表現為臉頰、口周或眼周出現質地偏硬、型態一致性的紅色、棕色或膚色丘疹及結節。病患不同於典型rosacea患者，不一定需要伴隨臉紅、熱潮紅、微血管擴張或灼熱感等症狀[1]。GR主要好發於中年女性。致病原因被認為與毛囊蠕形蟎蟲或皮膚日光傷害有關。皮膚病理表現為肉芽腫性發炎反應，依照細胞浸潤型態可以分為結節型、毛囊周圍型、瀰漫型及合併型（毛囊型及結節型）等四型[2]。疾病的鑑別診斷包括lupus miliaris disseminatus faciei、perioral dermatitis、childhood granulomatous perioral dermatitis、sarcoidosis、 cutaneous tuberculosis等疾病。GR病程一般較為慢性且不可預期，對於傳統藥物（如doxycycline等）的治療反應不佳。文獻指出對於病情頑固性個案，可以使用isotretinoin或dapsone等藥物治療[3,4]。

References

1.Wilkin J, Dahl M, Detmar M, Drake L, Feinstein A, Odom R, Powell F. Standard classification of rosacea: Report of the National Rosacea Society Expert Committee on the Classification and Staging of Rosacea. J Am Acad Dermatol. 2002;46: 584-7

2.Sánchez JL, Berlingeri-Ramos AC, Dueño DV. Granulomatous rosacea. Am J Dermatopathol. 2008;30:6-9.

3.Lee GL, Zirwas MJ. Granulomatous Rosacea and Periorificial Dermatitis: Controversies and Review of Management and Treatment. Dermatol Clin. 2015;33:447-55.

4.ang JH, Cho SI, Suh DH. Granulomatous Rosacea in Korean Patients: Diagnosis Based on Combining Clinical and Histological Findings. Dermatology. 2021;237:907-911.

6-3 類固醇引起的 Rosacea

1974年Leyden和Kligma醫師針對臉上有持續發紅、微血管擴張、皮膚萎縮及偶發性的丘疹和膿皰的十個患者，首度使用Steroid Rosacea這個名稱，而這些患者先前都有在患部使用過外用類固醇，其臨床表徵與Rosacea非常相似，但成因與先前臉部外用類固醇使用有關。

而目前Steroid Rosacea則有包含兩種狀況，第一與1974年Leyden和Kligma醫師所提出的一樣，患者原本沒有Rosacea，但因為臉部使用的外用類固醇之後，造成皮膚呈現與Rosacea類似的表徵，而文獻中常用的名稱為Steroid Dermatitis Resembling Rosacea或是Topical Corticosteroid-Induced Rosacea-Like Dermatitis。而第二種狀況是患者原本就有Rosacea，但因為不當使用類固醇來治療而惡化(Rosacea exacerbated by steroid treatment)。不管是哪一種狀況，都會建議直接或是盡快停止使用外用的類固醇，並且考慮以口服具有抗發炎功能的抗生素或是合併使用外用非類固醇的免疫抑制劑，如Tacrolimus或Pimecrolimus藥膏來治療。若本身就有Rosacea的患者，則建議參照Rosacea的治療指引來做評估用藥及處置。

7 七、Rosacea 的共病症

Rosacea病人常見於30-40歲此年齡層，一般來說屬於共病症比較少且較健康的族群，但除了可能因反覆就診而導致可能的憂鬱症狀外，回顧過去文獻仍可發現rosacea病人在特定共病症上有較高的盛行率。然而這樣的關係很有可能與因果關係無關，而是因為rosacea疾病本身與許多免疫與神經調控有關，因此與其他許多共病症可能會共用類似的病理機轉或調控路徑，才會在臨床觀察到rosacea病人與特定共病症的風險相關。因此在結果解讀上應該以相關性看待而非所謂的因果關係。目前整理出可能與rosacea較為相關的共病症將在後面依據系統別簡單的整理介紹。

首先在neurologic disease方面，過去較多研究針對rosacea病人有關migraine、Alzheimer's disease、以及Parkinson's disease等發生風險進行探討。其中又以migraine的文獻數目較多且有meta-analysis的研究結果，該篇研究指出其OR大約為1.96，也顯示在上述疾病中migraine可能是較與rosacea相關的疾病。在病理學上rosacea與migraine皆與neuropeptide的釋放有關，導致兩者可能在病理機轉上有部分的重疊，因此在流行病學的研究上才會觀察到rosacea的病人有migraine的比例較高，兩者應為相關性而非因果關係。

在心血管疾病的部分，回顧過去文獻認為可能與rosacea較為相關的心血管疾病為hypertension與dyslipidemia。在機轉上可能與paroconase-1 (PON-1)相關。在rosacea病人身上有關PON-1的活性會較一般正常人低，進而導致antioxidant的濃度減少，容易造成血管硬化的狀況產生，盡而導致心血管疾病的發生風險提高。

而在腸胃道疾病的部分，過去研究針對rosacea與腸胃道疾病的相關風險探討的文章十分豐富，整理過文獻後我們認為證據力較為充足的主要是在inflammatory bowel disease的部份，但跟前面的共病症相同，相關風險仍不會太高。Rosacea之所以與腸胃道疾病相關，病理學機轉方面可能與gut-skin axis有關，這些腸胃道疾病與rosacea可能有共同的基因、microbiota、以及其他免疫調控因子，因此才導致臨床觀察到rosacea與一些腸胃道疾病具有相關性。

精神疾病方面，如同前面提到可能與病人反覆就醫造成的精神壓力有關，目前文獻回顧上看到可能較為相關的疾病主要是anxiety disorder與depression兩種，無論是在研究數量與證據等級方面也都較為充足。

最後在其他系統別疾病方面，目前最廣為探討的是rosacea與cancer的相關性。然而雖然這類研究的數量較多，但目前回顧後發現並沒有較具證據力的研究可能證實兩者之間的因果觀性，目前看到的相對風險也都不高，因此我們認為rosacea並不會增加cancer的發生風險。

Rosacea comorbidities（重要共病後有顯示*號）

Disease	Major studies	Study design	Results (HR/OR with 95% CI)	Ref.
Neurologic diseases				
Migraine*	Christensen, 2018	Meta-analysis	OR= 1.96 (CI=1.41–2.72)	1
	Egeberg, 2017	Cohort study	HR= 1.31 (CI= 1.23-1.39) for whole rosacea; HR= 1.69 (CI= 1.43-1.99) for ocular rosacea; Only significant for women	2
	Spoendlin, 2013	Case-control study	OR=1.18 (CI=1.13-1.24) Only significant for women	3
Alzheimer's disease	Egeberg, 2016	Cohort study	HR=1.25 (CI=1.14-1.37)	4
Parkinson's disease	Egeberg, 2016	Cohort study	HR= 1.71 (CI 1.52-1.92)	5
	Mathieu, 2017	Case-control study	OR=1.39 (CI 1.04-1.85; p=0.02)	6
Cardiovascular disease				
Hypertension*	Chen, 2020	Meta-analysis	RR= 1.20 (CI= 1.08-1.34)	7
	Tsai, 2021	Meta-analysis	OR= 1.20 (CI= 1.097-1.332)	8
	Hua, 2015	Case-control study	OR= 1.17 (CI = 1.12–1.21) onset of rosacea after the age of 55; OR 1.38 (CI 1.31–1.47)	9
	Rainer, 2015	Case-control study	OR 2.8 (CI = 1.1–7.2) Severe rosacea, OR 4.0 (CI = 1.4–11.7)	10
Dyslipidemia*	Chen, 2020	Meta-analysis	RR= 1.32 (CI= 1.10-1.58)	7
	Hua, 2015	Case-control study	OR 1.41 (CI = 1.36– 1.46) OR 1.68 (CI = 1.58–1.79) for men OR 1.67 (CI = 1.58–177) for onset of rosacea after age of 55	9
	Rainer, 2015	Case-control study	OR 6.8, (CI = 1.9– 24.6) for severe rosacea	10
	Duman, 2014	Case-control study	significantly higher mean total cholesterol (199.19 vs 162.83 mg/dL)	11
Coronary artery disease	Chen, 2020	Meta-analysis	RR =0.89 (CI= 0.59-1.34) for ischemia heart disease	7
	Choi, 2021	Cohort study	HR= 1.29 (CI= 1.05–1.60)	12
	Egeberg, 2016	Case-control study	OR= 0.75 (95% CI, 0.57- 1.00) for myocardial infarction,	13
	Hua, 2015	Case-control study	OR = 1.20 (CI = 1.14–1.26) OR = 1.36 (CI = 1.25–1.48) for men	9
Cardiovascular events	Choi, 2021	Cohort study	HR=1.20 (CI= 1.03–1.40)	12
	Egeberg, 2016	Case-control study	OR= 1.08 (95% CI, 0.86-1.35) for ischemic stroke OR= 1.01 (95% CI, 0.61-1.67) for hemorrhagic stroke	13
	Rainer, 2015	Case-control study	OR = 4.3 (CI = 1.5–12.4) for severe rosacea	10
	Spoendlin, 2014	Observation study	OR = 0.88 (CI = 0.80–0.97)	14

Gastrointestinal diseases				
Inflammatory bowel disease, including Crohn's disease (CD) and ulcerative colitis (UC)*	Wang, 2019	Meta-analysis	Rosacea patients: pooled OR=1.30 (CI=0.99-1.69) for CD; pooled OR=1.64 (CI= 1.43-1.89) for UC Rosacea patients: pooled HR=1.58 (CI=1.14-2.20) for CD; pooled HR=1.18 (CI= 1.01-1.37) for UC	15
	Han, 2019	Meta-analysis	Rosacea patients: pooled RR=1.32(CI=1.18-1.49) for IBD; pooled RR=1.52 (CI=1.25-1.84) for CD; pooled RR=1.19(CI=1.02-1.38) for UC IBD patients: pooled RR=1.66(CI=1.50-1.84) for rosacea; CD patients: pooled RR=1.69(CI=1.48-1.93) for rosacea; UC patients: pooled RR=2.08(CI=1.26-3.46) for rosacea	16
	Egeberg, 2017	Cohort study	Adjusted HR=1.45 (CI=1.19-1.77) for CD; Adjusted HR=1.19 (CI=1.02-1.39) for UC	17
	Wu, 2017	Cohort study	Rosacea patients: HR=1.94 (CI=0.99-1.69) for IBD	18
Celiac disease (CeD)	Egeberg, 2017	Cohort study	Adjusted HR=1.46 (CI=1.11-1.93)	17
	Egeberg, 2016	Case-control study	Adjusted OR=2.03 (CI=1.35-3.07)	19
Helicobacter pylori (HP) infection	Jørgensen, 2017	Meta-analysis	OR=1.68 (CI=1.00–2.84) for HP infection OR=3.12 (CI =1.92–5.07) for positive C-urea breath test	20
	Egeberg, 2017	Cohort study	Adjusted HR=1.04 (CI=0.96-1.13) for HP infection	17
Gastroesophageal reflux disease (GERD)	Rainer, 2015	Case-control study	OR=4.2 (CI=1.7-10.2) for GERD	10
	Woo, 2020	Case-control study	Adjusted OR=1.54 (CI=1.10-2.07) (Age >50)	21
Irritable bowel syndrome (IBS)	Egeberg, 2017	Cohort study	Adjusted HR=1.34 (CI=1.19-1.50)	17
	Woo, 2020	Case-control study	Adjusted OR=1.43 (CI=1.51-1.97) (Age <50)	21
Small intestine bacterial overgrowth (SIBO)	Egeberg, 2017	Cohort study	Adjusted HR=0.71 (CI=0.18-1.86)	17
	Drago, 2016	Case-control study	OR=13.6 (CI= CI=2.9-62.9)	22
Psychiatric diseases				
Anxiety disorder*	Chang, 2022	Meta-analysis	Crude OR=2.37 (CI=1.45-3.89); Adjusted OR no significance	23
	Dai, 2021	Meta-analysis	OR=2.21 (CI=1.79-2.72)	24
	Hung, 2019	Cohort study	Adjusted HR=2.91 (CI=2.79-3.03);	25
	Egeberg, 2016	Cohort study	Mild rosacea: adjusted IRR=1.80 (CI=1.75-1.86); Moderate to severe rosacea: adjusted IRR=1.98 (CI=1.91-2.05)	26
Depression*	Chang, 2022	Meta-analysis	Crude OR=2.86 (CI=1.26-6.48); Adjusted IRR=2.18 (CI=1.66-2.86)	23
	Dai, 2021	Meta-analysis	OR=2.31 (CI=1.56-3.44)	24
	Hung, 2019	Cohort study	Adjusted HR=3.78 (CI=3.63-3.94);	25
	Egeberg, 2016	Cohort study	Mild rosacea: adjusted IRR=1.89 (CI=1.82-1.96); Moderate to severe rosacea: adjusted IRR=2.04 (CI=1.96-2.12)	26
Schizophrenia	Hung, 2019	Cohort study	Adjusted HR=2.29 (CI=2.20-3.38)	25
	Spoendlin, 2014	Case-control study	OR=0.71 (CI=0.60-0.91) (Decreased risk)	27
Phobic disorder	Hung, 2019	Cohort study	Adjusted HR=7.84 (CI=7.53-8.17)	25
Obsessive–compulsive disorder (OCD)	Hung, 2019	Cohort study	Adjusted HR=6.39 (CI=6.13-6.66) for OCD	25

Cancers				
BCC	Li, 2015	Cohort study	RR=1.50 (95%CI=1.35-1.67)	28
Non-melanoma skin cancer	Egeberg, 2017	Cohort study	HR=1.36 (95%CI=1.26-1.47)	29
Thyroid cancer	Li, 2015	Cohort study	RR=1.59 (95%CI=1.07-2.36)	28
Breast cancer	Egeberg, 2017	Cohort study	HR=1.25 (95%CI=1.15-1.36)	29
	Long, 2019	Case-control study	OR=5.00 (95%CI=4.02-6.20)	30
Hepatic cancer	Egeberg, 2017	Cohort study	HR=1.42 (95%CI=1.06-1.90)	29
Glioma	Egeberg, 2016	Cohort study	IRR=1.36 (95%CI=1.18-1.58)	31
	Long, 2019	Case-control study	OR=2.16 (95%CI=1.12-4.17)	30
Overall	Chang, 2020	Cohort study	HR=1.04 (95%CI=0.98-1.11)	32
Other				
Type 1 diabetes mellitus	Egeberg, 2016	Case-control study	OR=2.59 (95%CI=1.41-4.73)	19
Multiple sclerosis	Egeberg, 2016	Case-control study	OR=1.65 (95%CI=1.20-2.28)	19
Rheumatoid arthritis	Egeberg, 2016	Case-control study	OR=2.14 (95%CI=1.82-2.52)	19

Suggestion for care of rosacea patients

Disease	Screening considerations
Neurologic disease	Ask about symptoms or look for physical signs of migraine, and refer to specialist if present.
Cardiovascular disease	Screen personal and family history of CVD, calculate BMI, check blood pressure, and fasting lipid panel among rosacea patients, which may be helpful for diagnosis and appropriate treatment at an early stage of disease.
Gastrointestinal diseases	Ask about symptoms of inflammatory bowel disease, and refer to specialist if present.
Psychiatric diseases	Ask about symptoms of anxiety disorder and depression, and refer to specialist if present
Cancer	Follow screening recommendations for general population
Other	Ask about symptoms of rheumatoid arthritis, and refer to specialist if present

References

1. Christensen CE, Andersen FS, Wienholtz N, Egeberg A, Thyssen JP, Ashina M. The relationship between migraine and rosacea: Systematic review and meta-analysis. Cephalalgia. 2018 Jun;38(7):1387-1398. doi: 10.1177/0333102417731777.

2. Egeberg A, Ashina M, Gaist D, Gislason GH, Thyssen JP. Prevalence and risk of migraine in patients with rosacea: A population-based cohort study. J Am Acad Dermatol. 2017 Mar;76(3):454-458. doi: 10.1016/j.jaad.2016.08.055.

3. Spoendlin J, Voegel JJ, Jick SS, Meier CR. Migraine, triptans, and the risk of developing rosacea: a population-based study within the United Kingdom. J Am Acad Dermatol. 2013 Sep;69(3):399-406. doi: 10.1016/j.jaad.2013.03.027.

4. Egeberg A, Hansen PR, Gislason GH, Thyssen JP. Patients with rosacea have increased risk of dementia. Ann Neurol. 2016;79(6):921–8.

5. Egeberg A, Hansen PR, Gislason GH, Thyssen JP. Exploring the association between rosacea and Parkinson disease. JAMA Neurol.2016;73(5):529.

6. Mathieu RJ, Guido N, Ibler E, Serrano L, Rangel SM, Schlosser BJ, et al. Rosacea and subsequent diagnosis for Parkinson’s disease: a large,urban, single center, US patient population retrospective study. J Eur Acad Dermatol Venereol. 2017;32(4):141–4.

7. Chen Q, Shi X, Tang Y, Wang B, Xie HF, Shi W, Li J. Association between rosacea and cardiometabolic disease: A systematic review and
meta-analysis. J Am Acad Dermatol. 2020 Nov;83(5):1331-1340. doi: 10.1016/j.jaad.2020.04.113.

8. Tsia TY, Chiang YY, Huang YC. Cardiovascular Risk and Comorbidities in Patients with Rosacea: A Systematic Review and Meta-analysis.
Acta Derm Venereol. 2020 Oct 21;100(17):adv00300. doi: 10.2340/00015555-3668.

9. Hua TC, Chung PI, Chen YJ, Wu LC, Da Chen Y, Hwang CY, et al. Cardiovascular comorbidities in patients with rosacea: a nationwide case
control study from Taiwan. J Am Acad Dermatol. 2015;73(2):249–54.

10. Rainer BM, Fischer AH, Luz Felipe Da Silva D, Kang S, Chien AL. Rosacea is associated with chronic systemic diseases in a skin severity-dependent manner: results of a case-control study. J Am Acad Dermatol. 2015;73:604–8.

11. Duman N, Ersoy Evans S, Atakan N. Rosacea and cardiovascular risk factors: a case control study. J Eur Acad Dermatol Venereol.2014;28(9):1165–9.

12. Choi D, Choi S, Choi S, Park SM, Yoon HS. Association of Rosacea With Cardiovascular Disease: A Retrospective Cohort Study. J Am Heart Assoc. 2021 Oct 5;10(19):e020671. doi: 10.1161/JAHA.120.020671.

13. Egeberg A, Hansen PR, Gislason GH, Thyssen JP. Assessment of the risk of cardiovascular disease in patients with rosacea. J Am Acad Dermatol. 2016;75(2):336-339.

14. Spoendlin J, Voegel JJ, Jick SS, Meier CR. Antihypertensive drugs and the risk of incident rosacea. Br J Dermatol. 2014;171(1):130–6.

15. Wang F-Y, Chi C-C: Association of rosacea with inflammatory bowel disease: A MOOSE-compliant meta-analysis. Medicine 2019, 98(41).

16. Han J, Liu T, Zhang M, Wang A: The relationship between inflammatory bowel disease and rosacea over the lifespan: a meta-analysis. Clinics and Research in Hepatology and Gastroenterology 2019, 43(4):497-502.

17. Egeberg A, Weinstock L, Thyssen E, Gislason G, Thyssen J: Rosacea and gastrointestinal disorders: a population‐based cohort study. British Journal of Dermatology 2017, 176(1):100-106.

18. Wu C-Y, Chang Y-T, Juan C-K, Shieh J-J, Lin Y-P, Liu H-N, Lin J-T, Chen Y-J: Risk of inflammatory bowel disease in patients with rosacea:Results from a nationwide cohort study in Taiwan. Journal of the American Academy of Dermatology 2017, 76(5):911-917.
19. Egeberg A, Hansen PR, Gislason GH, Thyssen JP: Clustering of autoimmune diseases in patients with rosacea. Journal of the American Academy of Dermatology 2016, 74(4):667-672. e661.

20. Jørgensen AH, Egeberg A, Gideonsson R, Weinstock L, Thyssen E, Thyssen J: Rosacea is associated with Helicobacter pylori: a systematic review and meta‐analysis. Journal of the European Academy of Dermatology and Venereology 2017, 31(12):2010-2015.

21. Woo YR, Kim HS, Lee SH, Ju HJ, Bae JM, Cho SH, Lee JD: Systemic comorbidities in Korean patients with rosacea: results from a multi-institutional case-control study. Journal of clinical medicine 2020, 9(10):3336.

22. Drago F, De Col E, Agnoletti AF, Schiavetti I, Savarino V, Rebora A, Paolino S, Cozzani E, Parodi A: The role of small intestinal bacterial overgrowth in rosacea: A 3-year follow-up. J Am Acad Dermatol 2016, 75(3):e113-e115.

23. Chang H-C, Huang Y-C, Lien Y-J, Chang Y-S: Association of rosacea with depression and anxiety: A systematic review and meta-analysis. Journal of affective disorders 2021.

24. Dai R, Lin B, Zhang X, Lou Y, Xu S: Depression and Anxiety in Rosacea Patients: A Systematic Review and Meta-Analysis. Dermatology and therapy 2021, 11(6):2089-2105.

25. Hung CT, Chiang CP, Chung CH, Tsao CH, Chien WC, Wang WM: Risk of psychiatric disorders in rosacea: A nationwide, population‐based, cohort study in Taiwan. The Journal of Dermatology 2019, 46(2):110-116.

26. Egeberg A, Hansen PR, Gislason GH, Thyssen JP: Patients with rosacea have increased risk of depression and anxiety disorders: a Danish nationwide cohort study. Dermatology 2016, 232(2):208-213.

27. Spoendlin J, Bichsel F, Voegel J, Jick S, Meier C: The association between psychiatric diseases, psychotropic drugs and the risk of incident rosacea. British Journal of Dermatology 2014, 170(4):878-883.

28. Li WQ, Zhang M, Danby FW, Han J, Qureshi AA. Personal history of rosacea and risk of incident cancer among women in the US. Br J Cancer. 2015 Jul 28;113(3):520-3.

29. Egeberg A, Fowler JF Jr, Gislason GH, Thyssen JP. Rosacea and risk of cancer in Denmark. Cancer Epidemiol. 2017 Apr;47:76-80.

30. Long J, Li J, Yuan X, Tang Y, Deng Z, Xu S, Zhang Y, Xie H. Potential association between rosacea and cancer: A study in a medical center in southern China. J Dermatol. 2019 Jul;46(7):570-576.

31. Egeberg A, Hansen PR, Gislason GH, Thyssen JP. Association of Rosacea With Risk for Glioma in a Danish Nationwide Cohort Study. JAMA Dermatol. 2016 May 1;152(5):541-5.

32. Chang TH, Ho HJ, Chang YT, Li CP, Wu CY, Wu CY. Is rosacea a risk factor for cancer: A population-based cohort study in Taiwan. Dermatologica Sinica, 2020, 38(1):15-21.

8 八、Rosacea 治療決策

Rosacea的治療流程可以分成三大步驟，首先是基本的皮膚健康照護、衛教如何避免trigger factor以及相關共病的病史詢問，接著是建議進行蟎蟲密度的篩檢，來決定是否給予適當的抗蟎蟲治療，並可合併執行第三個步驟，即依據病人的臨床表現型給予相對應的治療方式。整體治療流程圖如下頁所示，後續內文將會分成一般皮膚照護、外用藥物、系統性治療、注射藥物及外科手術、雷射光電儀器等五大主題並根據個別治療針對的phenotype來逐一進行說明。

一般皮膚照護

第一個主題關於一般皮膚照顧，這其實是rosacea治療中最根本的部分，其實只要基本照護做的好，rosacea的臨床表現就會相對穩定。我們可以把皮膚照護分成四大部分，分別是清潔、保濕、防曬、與化妝品的選擇。除了強調溫和的清潔，也要向病人提醒保濕的重要性。防曬部分必須要使用多重的防曬手段，除了防曬乳之外，也需要搭配物理性遮蔽等其他防曬手段。最後則是選擇適當的化妝品與上妝方式（詳細說明請見第十章）。

外用藥物

接著第二個主題有關外用藥物治療的部分將會分為五個部分進行討論。首先抗蟎藥物的部分，**ivermectin**在FDA核准的適應症中主要還是針對丘疹膿皰的治療，抗蟎蟲只是該藥品效果的一部份。根據我們治療小組共識的決議，我們認為所有的rosacea患者都建議進行蟎蟲密度的檢查，並且只有在蟎蟲數量增高的時候才選用這些抗蟎蟲藥物進行治療，否則應該尋求其他更適當的治療選擇，而非全部都優先使用抗蟎蟲藥品，目前有越來愈多證據都支持ivermectin 是rosacea治療上非常有效的藥物，因此我們將其列為rosacea合併蟎蟲增生患者的首選治療藥物。下一個藥物是**permethrin**，該藥物相對來說實證醫學證據較少一些，但同樣具有好的抗蟎效果，並且是孕婦可以使用的外用藥物，因此被我們選入外用抗蟎藥品的治療選擇當中。

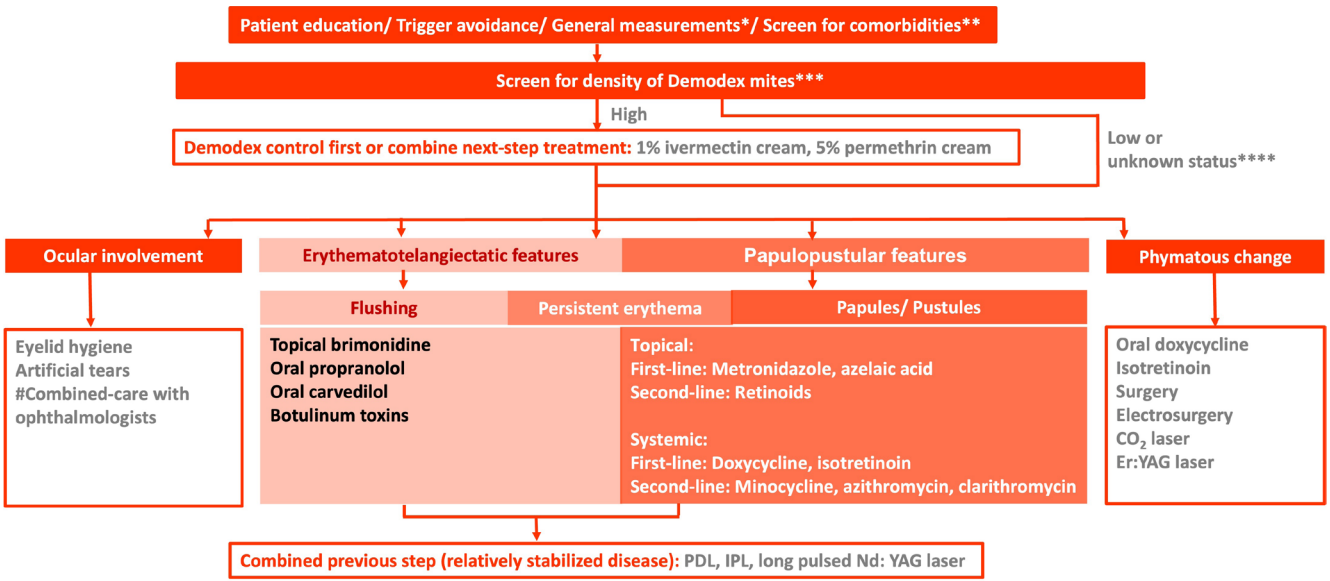

*Including skin care recommendations for facial wash, moisturizer, photoprotection, and makeup
**Asking symptoms and/ or risk factors of migraine, cardiovascular diseases, inflammatory bowel disease, rheumatoid arthritis, anxiety disorder, and depression
***Screen for density of Demodex mites is highly suggested but not mandatory
****Topical ivermectin cream is not suggested in patients without Demodex overgrowth (including those who haven't been checked with Demodex density), if there are other treatment options
Refer the patients with ocular involvement to the ophthalmologists who are familiar with ocular rosacea

第二個部分是專門針對膿皰丘疹的外用治療，首先在這類治療上使用時間最久的是**metronidazole**，該藥品也有非常多的證據來支持他在rosacea的治療效果，機轉上主要是因為藥品具有抗氧化與抗發炎的效果。雖然台灣沒有cream 劑型的藥品只有gel，使用時對皮膚的刺激性可能會比較強一些，但考量到證據力充足、使用經驗豐富且效果好，因此為治療膿皰丘疹的外用藥物首選。接著**azelaic acid**可以抑制KLK5 以及cathelicidin這兩個在rosacea 致病機轉上非常重要的因子，因此也十分建議使用。雖然在台灣只有20%的劑型，可能使用上刺激性會比較強，但考量到該藥品在絕大部分族群都有很好的安全性，療效與其他外用治療相比也有不遜色的表現，因此也十分建議使用。

至於Calcineurin inhibitors，包含我們常見的**tacrolimus**以及**pimecrolimus**兩種，這兩個藥物因為可以選擇性抑制發炎反應，所以也有些文獻把他列在ETR 或PPR 的治療藥物中，但有效性的證據相對比較薄弱，因此在本次治療小組的共識投票結果，不建議列在rosacea膿皰的治療當中。**Topical retinoids**主要是去調控TLR2 的pathway，也可以改善表皮的更新代謝。過去不少比較rosacea外用治療藥物的研究中，有些研究顯示它在治療上的有效性，但相對於前面提到metronidazole以及azelaic acid的證據力相對不足，所以我們目前將他列在第二線的治療當中。接下來提到的**clindamycin**與**benzoic peroxide**，在過去文獻有提到兩者合併使用對於rosacea 膿皰丘疹治療是有幫助的，但單獨使用時clindamycin的治療效果不明顯，所以並沒有擺在本次的治療建議當中。同樣的benzoic peroxide也因為相同理由並沒有擺在本次建議治療藥物當中，但國外目前有在發展新的劑型，或許未來上市後會有機會列入治療選擇當中。

第三個部分將介紹有關改善紅斑症狀的外用藥物，前面提到的治療膿皰丘疹的藥物其實大部分對於改善紅斑也都會有部分效果，但接下來這部分將會特別介紹專用於治療紅斑或泛紅的外用藥物**brimonidine**。Brimonidine為高度選擇性的α_2 receptor agonist，因此具有收縮皮膚血管的作用，但同時此藥物具有一定程度的刺激性，使用上也有很多需要特別小心的地方，否則很有可能會引起所謂的worsen erythema。但由於brimonidine 臨床有許多證據支持它的使用效果，也是台灣目前僅有治療紅斑泛紅適應症的外用治藥物，因此我們仍會將它列治療選擇當中（補充說明：目前高德美台灣分公司已停止進口此藥，除個別庫存外，市場上暫時無法取得此藥）。

第四部份是有關外用藥物用來治療phymatous change 的部分，這類藥物主要是用來控制inflammatory phymatous change，有關non-inflammatory 的部分則需仰賴後面會提到的一些雷射光電或外科治療來處理。主要可以運用的藥物是topical retinoids，該藥物目前沒有很強的臨床試驗可以證實用於rosacea 患者的有效性，但在某些國家的治療指引當中，由於考量到針對發炎性鼻瘤目前沒有其他比較好的非侵入性外用治療藥物的選擇，而此藥物是少數可使用的治療藥品選項，因此還是將其列入在治療藥物的選擇當中。至於我們治療小組考量到其治療證據力的不足，因此並未列在鼻瘤外用治療藥物的選擇當中。

最後是有關眼科的外用治療部分，外用藥物的主要治療目標有四個，包含：Meibomian gland dysfunction、dryness、ocular surface inflammation、以及 Demodex infestation。皮膚科醫師比較能夠做的主要是建議病人多作眼瞼的溫敷及按摩，並可使用人工淚液來改善乾眼的症狀。相對來說，其他外用治療藥物，如：cyclosporin、tacrolimus、azithromycin，雖然也有臨床證據支持他們的療效，但我們認為這部分應該要安排轉診，再由專業的眼科醫師來開立會比較適合。

系統性治療：口服藥物

第三個主題我們將會談到系統性治療，主要會是口服藥品的部分，後續也將分為針對四個不同的phenotype 的治療來進行討論。首先是針對膿皰丘疹表現型的治療，最主要的治療藥物是**doxycycline**，該藥物主要是透過抑制MMP，以及抑制KLK5 pathway 和NO synthesis 的過程，來改善rosacea 的臨床症狀。雖然doxycycline 是抗生素，我們利用的是其抗發炎而非抗菌的效果，目前有越來越多證據顯示其實使用低劑量的緩釋劑型對於rosacea就有很好的控制治療效果。比較可惜的是台灣目前只有100 mg的劑型，沒有40mg的緩釋劑型可以使用。至於**minocycline**它也有類似的治療效果，不過目前相關的臨床證據較少一些，有些證據顯示該藥物的效果不遜色於doxycycline，但考量到有可能產生色素沉澱、自體免疫性肝炎、或是藥物引起的狼瘡等比較罕見但較嚴重的藥物不良反應，所以我們建議minocycline 只使用在doxycycline耐受不良的病人身上。**Azithromycin**這類口服抗生素也是doxycycline 的替代選擇治療之一，主要是因為它可以抑制人體一些發炎物質的生成以及降低ROS的形成，臨床證據也支持它抗發炎效果不遜色於doxycycline，但相對來說它目前的臨床實證也沒有doxycycline如此充足。不過azithromycin的優點是可以用在懷

孕婦女身上，所以我們目前將它列為丘疹膿皰的二線口服治療選擇。至於**clarithromycin**的列入治療選擇中也是基於類似的理由，但由於該藥物是屬於懷孕分級C的藥物，因此我們還是將他列為二線治療部分。最後要談到的藥物是**isotretinoin**，該藥品的效果如同前面提到的，主要還是抑制TLR2 的signal pathway，除此之外，對降低demodex mite的抗藥性也有一定的幫助。文獻中看到無論是傳統的0.5 or 1 mg/kg標準劑量、<0.3 mg/kg的低劑量、以及20mg QW-BIW的超低劑量，都有研究支持對於膿皰丘疹，甚至是紅斑都有治療的效果。目前比較多研究是在<0.3 mg/kg 的低劑量的療效部分，因此我們一致認同並建議isotretinoin 列在膿皰丘疹治療藥物的選擇之一。

第二，有關口服藥物治療紅斑及泛紅部分，與前面提到的外用藥物相同，許多針對丘疹膿皰藥物也會對控制紅斑有某些程度的治療效果，所以這個部分主要討論的是專門針對紅斑或是泛紅的口服藥品。首先**propranolol**是一種β blocker，它除了可以改善血管擴張的情形，也可以控制一些如焦慮等可能會惡化泛紅的因素，所以對於rosacea 治療有不錯的效果，臨床上也有研究發現併用doxycycline 會有更好的治療效果，所以目前針對泛紅或紅斑會將propranolol 列為治療選項之一。另一個藥物**Carvedilol**相較於propranolol 多了一些α_1 antagonist 的效果，所以對於心血管的副作用會稍微小一些，同時在部分文獻當中也被指出具有抗發炎及抗氧化的特性，所以也列為針對紅斑或泛紅的口服治療選擇之一。

口服藥物用在phymatous change 的部分，同樣也是針對inflammatory phyma的治療為主。藥物的部分仍以**doxycycline**為主，過去有文獻指出針對inflammatory phyma 每天使用100 mg 的doxycycline 有不錯的治療效果。此外同時併用低劑量的**isotretinoin**的治療效果可能會更好。同樣的，isotretinoin 也被文獻證實具有降低nasal volume的效果，在使用18 週之後對於rhinophyma有不錯的治療效果。所以我們也建議將上述兩種口服藥物列為inflammatory phyma的治療選擇之一。

最後一個部分將談到口服藥物治療ocular involvement 的部分。這類的治療主要都是以口服抗生素為主，這些抗生素其實我們也都會用來治療臉部的症狀，不過針對是否要使用口服抗生素治療眼睛症狀，建議還是交由眼科專科醫師來決定會比較好。

注射及外科治療

第四個主題我們將討論有關注射藥物或是外科手術的治療。首先主要是有關肉毒桿菌素用於紅斑及泛紅的治療。**肉毒桿菌素**的治療機轉主要還是透過抑制postganglionic sympathetic cholinergic nerve釋放Acetylcholine。目前文獻中大約有十多篇的研究都顯示肉毒桿菌素是一種有效的治療方式，甚至其中也包含了隨機分派雙盲試驗的結果，因此我們建議將真皮內注射肉毒桿菌素列為針對紅斑或泛紅症狀的治療選擇之一。

第二個部分是外科治療，這部分主要是針對non-inflammatory phymatous change，我們可以使用**shaving、partial or tangential excision、dermabrasion**。除此之外**electrocautery surgery**也是另一個可以使用的選擇，好處是相較於shaving 可以減少一些有關出血的問題。

最後一個部分是ocular involvement 其實也會作一些外科手術的治療。像是有一些很嚴重的眼科患者可能出現角膜或是結膜的問題時，這時就有可能需要手術處置的幫忙。但由於這部分外科手術涉及的到更專業的領域，因此我們還是建議要轉介給眼科醫師進行處理。

雷射光電儀器

第五個主題則是有關energy-based devices 的部分，目前的共識是需要在rosacea的發炎反應得到一定程度的穩定之後再合併使用。關於energy-based devices針對紅斑治療的部份，首先來談**pulsed dye laser**，pulsed dye laser 因為具有破壞表淺血管以及抑制substance P 釋出的作用，所以可以達到rosacea 退紅的治療效果。除了改善rosacea 紅的相關症狀外，其實也對膿皰、丘疹、以及其他次發性症狀都有幫助，近年來也有新的論文指出它可以降低Demodex 的密度。因此，基於文獻證據強度與其治療效果，我們將pulsed dye laser 列入治療選擇之一。

接著有關**intense pulse light**的部分，臨床研究證據除了指出對退紅有很好的效果之外，近年來也發現可以降低Demodex 的密度，因此也被列入建議的治療選項。至於**Long-Pulsed Nd: YAG Laser**治療的好處是其雷射波段黑色素競爭吸收較少，因此對膚色較深的人種在治療方面較有幫助。但缺點是該治療相較於前兩者的證據強度較弱，不過仍具有降低demodex密度的效果，使用上也要特別小心有scarring的情形。

接下來介紹的屬於較新興的治療選擇，包含俗稱琥珀雷射的**577-nm Fractional Diode Laser**以及**Dual Wavelength Long-Pulsed 755-nm/1064-nm Laser**，目前已發表的文獻數據看來對紅斑的治療有不錯的效果，但由於目前文獻證據仍十分有限，所以目前尚未達到一致的治療共識將其納入治療選擇當中。Photodynamic Therapy部分則是因為不同文獻中使用的感光劑及光源歧異度大，很難做出一致的結論，所以目前也未達到納入治療共識的標準。

Radiofrequency/ Pulsed Microneedle Radiofrequency部分，有越來越多的臨床證據認為它是有效的臨床治療並且治療效果可能優於pulsed dye laser，同時陸續有prospective study 證實其臨床有效性。但考量到目前醫師使用經驗上較為不足，因此在共識投票結果並未將其納入治療選擇。

Microfocused ultrasound則是因為目前只有一篇有關其療效的文獻，考量其證據力不足，也未納入共識。

Energy-based devices 用於治療phymatous change的部分，主要是可以利用雷射來取代手術。**Er:YAG Laser**與**Carbon Dioxide (CO_2) Laser**都可以提高治療的準確性，並且可以降低出血或是恢復期的狀況，所以十分建議作為非發炎性鼻瘤的治療，其中Fractionated CO_2 laser 又可以降低scarring 發生的機會。**1450-nm Diode Laser**的部分則是因為相關臨床證據較少，因此本次並沒有被納入治療建議當中。最後是energy-based devices 用於Ocular Involvement的部分，脈衝光因為可以heating與liquefying the meibum來改善瞼板腺功能、減少皮脂阻塞，也可以減少異常血管的新生及血管擴張、改善眼部發炎，因此可運用在眼部治療，但同樣地，這類處置仍然建議要交由眼科專科醫師來處理較為適當。

9 九、治療個論

9-1 肉毒桿菌素的應用

2004年時首次有案例報告指出可以使用注射肉毒桿菌素A (BoNT-A)治療rosacea的flushing症狀。[1]BoNT-A之所以可以改善flushing的機轉，主要是因為熱或壓力會刺激sympathetic nerve reaction，造成cutaneous cholinergic nerve釋放vesicle，而vesicle內有acetylcholine，但是acetylcholine並非引起cutaneous arteriole擴張的主要物質，而是其他co-transmitter造成皮膚細動脈擴張，rosacea 病人因為熱或壓力刺激sympathetic nerve reaction比正常人強，進而造成rosacea的潮紅。[3-5]而BoNT-A可以阻斷sympathetic cholinergic nerve釋放vesicle，因此可以改善症潮紅。對於neurogenic rosacea可能有效或是產生副作用，較難以預測施打後的狀況，所以在使用上要特別注意。

除了前述的研究之外，在2015韓國研究中兩例roacea病人以intradermal 90度注射Botox，在一週後觀察有顯著erythema 和flushing改善效果。[6]另一篇樣本數較大的研究，分析15位病人使用Dysport的治療erythema 和flushing結果，觀察三個月後發現病人在第一個月時出現改善症狀的人有6/15，到三個月時11/15病人的症狀獲得改善。[7]除此之外，也有案例報告將BoNT-A與脈衝雷射或是Tixel（一種熱力點陣技術）合併使用來處理rosacea的erythema 和flushing症狀，[8]以與Tixel合併使用為例，研究指出效果可以持續長達6個月之久。

BoNT-A使用於rosacea的治療與使用於其他疾病時相同，可能有副作用的發生。以2005年的案例報告為例，2005年的一案例報告，病人在接受真皮皮下脂肪交界注射一星期後，右臉頰與上嘴唇出現嚴重下垂。當時只選擇性注射右邊臉頰，稀釋濃度是4U/0.1ml， 間隔1公分注射4個點，每點2U的BoNT-A。[9]所以在風險比較大的部位注射BoNT-A時要避開modiolus，顴弓近顴區皮下脂肪比較薄要特別小心。另一個台灣自己的案例則是施打BoNT-A後出現papular lesions。考慮到BoNT-A副作用的風險，施打時的入針角度也需要注意，作者建議可以以30到45度左右進行施打，但須注意施打角度過小可能會造成藥物從注射部位擠壓噴出。

總結來說，BoNT-A可以用於治療rosacea病人臉紅斑和潮紅的症狀，真皮內注射，使用劑量上一般建議兩側臉頰劑量總合在20U (Botox)左右，中線加5U，施打後大約一天至一個月內會出現效果，效果可以持續3-6個月左右。施打反應方面，大部分病人的紅斑或潮紅都可以獲得改善，若病人是嚴重的burning erythema，有可能施打BoNT-A無效，或出現短期症狀惡化狀況；此外neurogenic rosacea施打後效果較難以預測，也有可能出現惡化狀況，因此上述兩種病人在使用時要特別留意。

Reference

1.Yuraitis M, Jacob CI. Botulinum toxin for the treatment of facial flushing. Dermatol Surg. 2004;30(1):102-104.

2.Field M, Splevins A, Picaut P, et al. AbobotulinumtoxinA (Dysport(®)), OnabotulinumtoxinA (Botox(®)), and IncobotulinumtoxinA (Xeomin(®)) Neurotoxin Content and Potential Implications for Duration of Response in Patients. Toxins (Basel). 2018;10(12).

3.Kellogg DL, Jr., Pérgola PE, Piest KL, et al. Cutaneous active vasodilation in humans is mediated by cholinergic nerve cotransmission. Circ Res. 1995;77(6):1222-1228.

4.Kellogg DL, Jr. In vivo mechanisms of cutaneous vasodilation and vasoconstriction in humans during thermoregulatory challenges. Journal of applied physiology (Bethesda, Md : 1985). 2006;100(5):1709-1718.

5.Metzler-Wilson K, Toma K, Sammons DL, et al. Augmented supraorbital skin sympathetic nerve activity responses to symptom trigger events in rosacea patients. J Neurophysiol. 2015;114(3):1530-1537.

6.Park KY, Hyun MY, Jeong SY, Kim BJ, Kim MN, Hong CK. Botulinum toxin for the treatment of refractory erythema and flushing of rosacea. Dermatology. 2015;230(4):299-301.

7.Bloom BS, Payongayong L, Mourin A, Goldberg DJ. Impact of intradermal abobotulinumtoxinA on facial erythema of rosacea. Dermatol Surg. 2015;41 Suppl 1:S9-16.

8.Friedman O, Koren A, Niv R, Mehrabi JN, Artzi O. The toxic edge-A novel treatment for refractory erythema and flushing of rosacea. Lasers Surg Med. 2019;51(4):325-331.

9.Kranendonk SK, Ferris LK, Obagi S. Re: Botulinum toxin for the treatment of facial flushing. Dermatol Surg. 2005;31(4):491; author reply 492.

9-2 口服四環黴素類的應用

Doxycycline的作用機轉

Doxycycline會抑制人體MMP-9的生成與其活性，並且也會同時抑制MMPs並且進而導致其發生結構與功能的異常。過去也有體外研究發現doxycycline 具有間接抑制KLK活化的效果。此外，doxycycline也可以抑制體內與血管擴張功能相關的NO合成活性，此項機轉可能可用來解釋doxycycline用於玫瑰斑治療時的抗發炎效果機轉[1]。

持續性紅斑的口服治療

Doxycycline

中國發表之專家共識會議建議，合併使用三個月口服hydroxychloroquine與 低於抗菌劑量的doxycycline 40 - 100 mg/d可以做為玫瑰斑病人持續性紅斑的口服治療首選。加拿大的治療指引同樣也建議可以單獨使用口服doxycycline進行治療。 雖然上述兩個專家共識及治療指引都提到使用doxycycline作為玫瑰斑病人持續性紅斑的治療，但這些有關doxycycline用於持續性紅斑的治療建議，仍是基於doxycycline對於丘疹膿皰型玫瑰斑病人的治療成效所得到的間接證據，而非doxycycline直接用於持續性紅斑治療結果的證據[2]。

丘疹/膿皰的口服治療

Doxycycline

每日使用doxycycline的抗發炎劑量 (40 mg 的改良釋放劑型) 與100 mg的doxycycline對中等至嚴重程度的玫瑰斑具有同等的16周以上治療效果。美國食品藥物管理署核准改良釋放劑型的口服 40 mg doxycycline 膠囊(內含30 mg 為立即性釋放與10 mg 為延緩釋放)用於治療發炎性丘疹膿皰型玫瑰斑病人，且該劑量小於一般doxycycline用於治療感染病人時的正常劑量，此劑量可以有較少的藥物不良反應發生率與較長的安全使用時間。

Minocycline

minocycline 100 mg與doxycycline 40 mg改良釋放劑型的效果並無太大差異。過去僅有非常少數案例曾發現使用minocycline後發生如自體免疫性肝炎、紅斑性狼瘡、皮膚及組織色素過度增生等嚴重不良反應[4]。過去隨機分派雙盲臨床試驗中並無看出minocycline與外用metronidazole有療效上的差異，考量到minocycline可能在非常稀有的狀況下仍可能出現嚴重不良反應，不再建議使用。

鼻瘤型玫瑰斑的口服治療

Doxycycline

Doxycycline可以考慮作為所有嚴重程度的發炎性丘疹膿皰型、鼻瘤型、以及眼部玫瑰斑的治療[6]。針對發炎的鼻瘤型玫瑰斑，可以每日使用100 mg doxyxycline持續治療8至12週[7]。subtype III玫瑰斑病人可以考慮以仿單標示外使用每日口服isotretinoin 0.3 mg/kg或是低劑量doxycycline，合併手術進行治療[8]。

眼部玫瑰斑的口服治療

Doxycycline

對於嚴重程度的眼部玫瑰斑病人，觀察性研究資料顯示，使用口服40 mg改良釋放劑型或是100 mg doxycycline可以有效減少相關症狀。若是使用100 mg doxycycline時可以每日服用1到2次，持續6到12週。若常態每日服用一次改良釋放膠囊劑型的40 mg doxycycline時(內含30 mg立即釋放及10 mg延緩釋放的doxycycline)，過去研究觀察到對於眼部玫瑰斑有顯著的改善，並且不會因藥物副作用而停止治療[9]。Quarterman等人的研究中共有39位眼部玫瑰斑病人每日使用100 mg doxycycline治療12週，其中33位於研究期間完整完成全部療程。在第12週療程結束後發現，病人在淚膜破裂時間及淚液測試的結果都獲得改善。此外，作者也發現病人使用doxycycline後眼瞼發炎的情況也有顯著改善。研究完成後，有三位病人發現因腸胃道相關的副作用導致病人無法順利完成研究療程。該研究並沒有呈現角膜炎或是視力變化的相關資料[10]。

Minocycline

Lee等人發表一篇隨機分派前瞻性臨床試驗探討60位瞼板腺功能障礙病人使用minocycline後的療效。該篇試驗的主持人評估每日使用兩次 50 mg minocycline組病人相較於使用人工淚液的病人在治療兩個月後的Ocular Surface Disease Index scores、淚膜破裂時間、淚液測試、螢光染色檢查、顯微鏡下眼瞼邊緣檢查、瞼板腺評估等多項指標的表現差異。研究結果發現，使用minocycline組的病人相較於使用人工淚液組的病人，在所有指標上均有統計上的顯著改善，尤其是在淚膜破裂時間、螢光染色檢查、顯微鏡下眼瞼邊緣檢查、瞼板腺等指標的表現改善最多[10]。

Reference

1.Woo YR, Lim JH, Cho DH, Park HJ. Molecular Mechanisms and Management of a Chronic Cutaneous Inflammatory Condition. Int J Mol Sci. 2016 Sep 15;17(9):1562.

2.Juliandri J, Wang X, Liu Z, Zhang J, Xu Y, Yuan C. Global rosacea treatment guidelines and expert consensus points: The differences . J Cosmet Dermatol. 2019 Aug;18(4):960-965.5.

3.Del Rosso JQ, Schlessinger J, Werschler P. Comparison of anti-inflammatory dose doxycycline versus doxycycline 100 mg in the treatment of rosacea. J Drugs Dermatol. 2008;7:573-576.

4.Van Zuuren EJ, Fedorowicz Z, Tan J, et al. Interventions for rosacea based on the phenotype approach: an updated systematic review including GRADE assessments. Br J Dermatol. 2019;181(1):65-79. 583.

5.Anzengruber, F., et al., Swiss S1 guideline for the treatment of rosacea. J Eur Acad Dermatol Venereol, 2017. 31(11): p. 1775-1791.

6.Tan J, Almeida LM, Bewley A, Cribier B, Dlova NC, Gallo R, Kautz G, Mannis M, Oon HH, Rajagopalan M, Steinhoff M, Thiboutot D, Troielli P, Webster G, Wu Y, van Zuuren EJ, Schaller M.Updating the diagnosis, classification and assessment of rosacea: recommendations from the global ROSacea COnsensus (ROSCO) panel. Br J Dermatol. 2017 Feb;176(2):431-438.

7.Van Zuuren EJ. Rosacea.N Engl J Med. 2017 Nov 2;377(18):1754-1764.

8.Anzengruber F, Czernielewski J, Conrad C, Feldmeyer L, Yawalkar N, Häusermann P, Cozzio A, Mainetti C, Goldblum D, Läuchli S, Imhof L, Brand C, Laffitte E, Navarini AA. Swiss S1 guideline for the treatment of rosacea. J Eur Acad Dermatol Venereol. 2017 Nov;31(11):1775-1791

9.Vieira AC, Mannis MJ. Ocular rosacea: common and commonly missed. J Am Acad Dermatol. 2013;69(6 Suppl 1):S36–S41.

10.Wladis EJ, Bradley EA, Bilyk JR, et al. Oral antibiotics for meibomian gland-related ocular surface disease: a report by the American Academy of Ophthalmology. Ophthalmology. 2016;123:492-496. 74

9-3 口服巨環類抗生素的應用

丘疹膿皰的口服治療

Azithromycin

一篇有關azithromycin的隨機分派開放性臨床試驗(n=67)，經評估後為高偏差風險以及極低證據品質等級[6]。該篇研究發現每週三次口服 500 mg azithromycin並持續接受四週治療後，接著將劑量調降至每週三次口服250 mg繼續接受八週治療，在治療效果上與每日服用100 mg doxycycline相等。另外有四篇病例報告同樣描述每日口服500 mg azithromycin同樣具有療效。三篇分別納入34、18、10位病人的開放性試驗研究同樣發現azithromycin具有治療效果，但各研究所使用的藥物劑量各有差異[3]。

Clarithromycin

一篇納入40位病人的隨機分派開放性臨床試驗，比較Clarithromycin與每日兩次口服100 mg doxycycline的療效差異，結果發現Clarithromycin的治療效果不劣於doxycycline。因此口服Clarithromycin可能可用於subtype II的玫瑰斑病人的治療[3]。

眼部玫瑰斑的口服治療

Azithromycin

一篇觀察11位玫瑰斑病人(9位有瞼板腺功能障礙、4位有乾眼症)的回溯性研究顯示病人在接受azithromycin治療後症狀(73%)與表徵(82%)有顯著改善，並且並沒有藥物順從性的問題[5]。另一篇納入20位丘疹膿皰型玫瑰斑病人的開放性試驗，同樣也觀察到病人使用azithromycin後眼部的症狀與表徵有所改善[6]。一篇回溯性文獻回顧也指出病人接受口服azithromycin可改善瞼板腺炎[7]。

Reference

1.Hampton, P.J., et al., British Association of Dermatologists guidelines for the management of people with rosacea 2021. Br J Dermatol, 2021. 185(4): p. 725-735.

2.Logger, J.G.M., J.I. Olydam, and R.J.B. Driessen, Use of beta-blockers for rosacea-associated facial erythema and flushing: A systematic review and update on proposed mode of action. J Am Acad Dermatol, 2020. 83(4): p. 1088-1097.

3.van Zuuren, E.J., et al., Interventions for rosacea based on the phenotype approach: an updated systematic review including GRADE assessments. Br J Dermatol, 2019. 181(1): p. 65-79.

4.Anzengruber, F., et al., Swiss S1 guideline for the treatment of rosacea. J Eur Acad Dermatol Venereol, 2017. 31(11): p. 1775-1791.

5.Kagkelaris, K.A., et al., An eye for azithromycin: review of the literature. Ther Adv Ophthalmol, 2018. 10: p. 2515841418783622.

6.Bakar, O., et al., Ocular signs, symptoms and tear function tests of papulopustular rosacea patients receiving azithromycin. J Eur Acad Dermatol Venereol, 2009. 23(5): p. 544-9.

7.Greene, J.B., et al., Oral azithromycin for the treatment of meibomitis. JAMA Ophthalmol, 2014. 132(1): p. 121-2.

9-4 口服乙型阻斷劑的應用

短暫性紅斑

在玫瑰斑病人的短暫性紅斑治療上，口服propranolol的建議等級較弱[1]。在一篇回顧性世代研究中發現，9位有臉部泛紅及紅斑的的病人接受每日三次10 mg 口服propranolol治療後，有8位病人的相關症狀減少，並且出現泛紅的頻率也變低 (此篇研究並無描述使用藥物多久後開始出現改善)。此外，Park等人的前瞻性世代研究中發現使用propranolol組的病人相較使用doxycycline組的病人在clinical flushing scores的下降速度較快，減少幅度也較大。有關carvedilol的相關文獻目前僅有兩篇case report。Clonidine此一α_2-adrenergic agonist則是在過去研究中發現無法抑制病人泛紅與紅斑等症狀[2]。

持續性紅斑

有關口服carvedilol用於持續性紅斑的治療目前有一篇回溯性研究，一篇病例系列回顧，以及兩篇病例報告[2]。在該篇回溯性研究中指出，5位中等至嚴重程度出現泛紅與持續性紅斑的玫瑰般病人在接受carvedilol治療，並且劑量逐步調升至每日兩次12.5 mg carvedilol後治療六個月以上，所有病人在接受治療2至7天後皆觀察到臉部紅斑的症狀獲得改善，在接受六個月以上的治療後發現clinical erythema scores也有下降。另一篇病例系列回顧同樣發現，11位出現持續性紅斑與臉部泛紅且常規接受doxycycline與口服antihistamines/corticosteroids治療的病人，在初期使用每日2至3次3.125-6.25 mg的carvedilol治療並且後續劑量逐步調升至每日31.25 mg後，紅斑的症狀在臨床上獲得顯著改善。此外，也有另外兩篇病例報告中也同樣發現，病人在使用carvedilol後在臨床觀察或病人自覺有關紅斑與泛紅等症狀都獲得改善。

Reference

1.Hampton, P.J., et al., British Association of Dermatologists guidelines for the management of people with rosacea 2021. Br J Dermatol, 2021. 185(4): p. 725-735.

2.Logger, J.G.M., J.I. Olydam, and R.J.B. Driessen, Use of beta-blockers for rosacea-associated facial erythema and flushing: A systematic review and update on proposed mode of action. J Am Acad Dermatol, 2020. 83(4): p. 1088-1097.

9-5 口服 A 酸的應用

●丘疹膿皰型玫瑰斑的全身性治療

A酸的治療機轉主要能抗皮脂腺增生及抗發炎作用，並且可以負調控人體TLR2的表現[1-4]。雖然過去曾有文獻指出，1980年代時使用中高劑量(0.5 or 1 mg/kg)的A酸進行玫瑰斑的治療並且得到不錯的治療效果[4]，但直到1986年為止，相關治療之實證文獻的證據水平都非常薄弱。其中一篇Hoting E等人所發表的多中心研究中共有92位病人使用口服isotretinoin進行治療後，療效十分顯著[5]。1994年Ertl GA等人發表一篇隨機分派雙盲研究中，比較20位病人使用低劑量口服isotretinoin (10mg/d)與外用A酸的治療效果，研究結果顯示，無論是外用或口服皆能有效改善病人症狀，並且口服isotretinoin較快達到治療效果[6]。

直到2010年為止，口服isotretinoin用於玫瑰斑治療的證據力都十分薄弱[1]。過去一篇以安慰劑作為對照組的隨機分派研究，納入573位subtype II 與subtype III的玫瑰斑病人，研究結果顯示使用口服isotretinoin 0.3 mg/kg組的病人有24%症狀達到完全緩解，57%症狀有獲得改善。該研究的結論認為，低劑量口服isotretinoin的治療效果至少與doxycycline相等[1]。另一篇開放性試驗(n=25)同樣證實使用中等劑量20mg的口服isotretinoin治療一個月後能有很好的治療效果，但當病人停藥後11個月後仍會再次復發[3]。

另一篇以安慰劑作為對照組的多中心雙盲隨機分派臨床試驗，共納入156位難治性丘疹膿皰型玫瑰斑病人，所有納入的病人至少有8處以上丘疹膿皰病灶。在經過2:1的隨機分派後108人接受口服isotretinoin治療(0.25 mg/kg/day)，48人接受安慰劑治療[7]。該試驗的主要試驗終點為經四個月治療後，相較於治療初期達到減少90%以上丘疹膿皰病灶。根據此篇研究，我們高度建議可以使用低劑量口服isotretinoin作為玫瑰斑病人的第二線口服治療。

●球狀鼻瘤(酒糟鼻)的全身性治療

由於口服isotretinoin具有抗皮脂線的作用，因此可用於減少玫瑰斑病人的球狀鼻瘤體積，作為手術的替代治療方案。資料顯示，在18周以內每天持續使用1.0 mg/kg的口服isotretinoin治療，可以減少9~23%的球狀鼻瘤體積[8,9]。一篇以安慰劑作為對照組的隨機分派臨床試驗納入573位

subtype II 與subtype III的玫瑰斑病人，研究結果顯示接受0.3mg/kg口服isotretinoin治療的病人中，有17.1%的病人其球狀鼻瘤體積獲得改善，另一方面doxycycline組的病人則是有16.7%的病人獲得改善[1]。雖然有關口服isotretinoin用於球狀鼻瘤治療的證據十分有限，但仍很可能有效。

Reference

1.Gollnick H, Blume-Peytavi U, Szabo EL et al. Systemic isotretinoin in the treatment of rosacea - doxycycline- and placebo-controlled, random- ized clinical study. J Dtsch Dermatol Ges 2010; 8: 505–515.

2. Baldwin HE. Oral therapy for rosacea. J Drugs Dermatol 2006; 5: 16–21.

3.Uslu M, Savk E, Karaman G, Sendur N. Rosacea treatment with intermediate-dose isotretinoin: follow-up with erythema and sebum measure- ments. Acta Derm Venereol 2012; 92: 73–77.

4.Schaller M, Schofer H, Homey B, et al. State of the art: systemic rosacea management. J Dtsch Dermatol Ges. 2016;14(Suppl 6):29–37.

5.Hoting E, Paul E, Plewig G. Treatment of rosacea with isotretinoin. Int J Dermatol 1986; 25: 660–663.

6.Ertl GA, Levine N, Kligman AM. A comparison of the efficacy of topical tretinoin and low-dose oral isotretinoin in rosacea. Arch Dermatol 1994; 130: 319–324.

7.Sbidian E, Vicaut E, Chidiack H, et al. A randomized-controlled trial of oral low-dose isotretinoin for difficult-to-treat pap- ulopustular rosacea. J Invest Dermatol. 2016;136:1124-1129.

8.Jansen T, Plewig G. Clinical and histological variants of rhinophyma, including nonsurgical treatment modalities. Facial Plast Surg 1998; 14: 2412–53.

9.Irvine C, Kumar P, Marks R. Isotretinoin in the treatment of rosacea and rhinophyma. In: Marks R, Plervig G, eds. Acne and Related Disorders. Dunitz: London; 1989: 301–5

9-6 丘疹膿皰的外用治療

Metronidazole
(1% cream, 0.75% gel and cream),台灣只有0.75% gel

Metronidazole (MTZ)是一種一種硝基咪唑類抗生素(nitroimidazole antibiotic)。外用Metronidazole治療紅斑痤瘡的功效可能是來自其抗菌和抗炎活性。對於出現丘疹和膿皰等症狀的玫瑰斑病人，建議每天兩次使用Metronidazole 0.75-1% 的乳膏或凝膠劑型為有效的治療方法[1-4]。過去研究發現，病人使用外用Metronidazole後，丘疹和膿皰的平均數量減少了 48-73.7% [4,5]。此外，另一項研究也指出0.75%和1%的外用 Metronidazole之間，療效並沒有顯著差異[3]。目前尚未有專門針對以紅斑或微血管擴張等症狀為主的玫瑰斑病人，進行外用Metronidazole療效的相關臨床試驗。

Azelaic acid
(20% cream, 15% cream/gel/foam) ,台灣只有20% cream

過去研究發現Azelaic acid可抑制人體cathelicidin的表現，並且減少體內過度活躍的蛋白酶活性(將cathelicidin裂解為LL-37) [6]。Azelaic acid 20%乳膏[7]以及 15% 乳膏/凝膠/泡沫劑型[6,8-10]均可有效治療玫瑰斑病人的丘疹膿皰症狀，尤其是在減少發炎性病變數量以及紅斑的嚴重程度方面。與Metronidazole相比，Azelaic acid似乎是一種具相同療效甚至更好的治療選擇。

Topical antibiotics
(clindamycin, benzoyl peroxide 5%/clindamycin 1% topical gel),台灣只有clindamycin 1% gel

幾項小型研究顯示，單獨使用外用clindamycin[11]、5% benzoyl peroxide /1% clindamycin[12,13]、以及1.2% clindamycin phosphate/0.025% tretinoin凝膠[14,15]，三者皆對玫瑰斑病人的症狀有治療效果。但另一篇研究結果則顯示不同的結果，該研究發現，相較於僅使用賦型劑(vehicle)的對照組，無論是使用0.3% clindamycin乳膏、1% clindamycin乳膏、或是 1% clindamycin凝膠，對於治療中等至重度玫瑰斑症狀的療效方面都沒有顯著差異，表示clindamycin在玫瑰斑的治療中並不具有抗發炎效果[16]。

Topical calcineurin inhibitors
(tacrolimus 0.03% or 0.1% ointment and 1.0% pimecrolimus cream)

過去研究顯示pimecrolimus乳膏對於玫瑰斑的治療效果十分有限[17,18]。相較於1% metronidazole乳膏，並未發現pimecrolimus乳膏有較好的治療效果[19]。由於缺乏足夠的證據支持外用calcineurin inhibitors的有效性，因此在開方此類藥品時須謹慎考慮。

Reference

1.Miyachi Y, Yamasaki K, Fujita T, Fujii C. Metronidazole gel (0.75%) in Japanese patients with rosacea: A randomized, vehicle-controlled, phase 3 study. J Dermatol. 2022;49(3):330-340.

2.Elewski BE, Fleischer AB, Jr., Pariser DM. A comparison of 15% azelaic acid gel and 0.75% metronidazole gel in the topical treatment of papulopustular rosacea: results of a randomized trial. Arch Dermatol. 2003;139(11):1444-1450.

3.Dahl MV, Jarratt M, Kaplan D, Tuley MR, Baker MD. Once-daily topical metronidazole cream formulations in the treatment of the papules and pustules of rosacea. J Am Acad Dermatol. 2001;45(5):723-730.

4.McClellan KJ, Noble S. Topical metronidazole. A review of its use in rosacea. Am J Clin Dermatol. 2000;1(3):191-199.

5.Taieb A, Ortonne JP, Ruzicka T, et al. Superiority of ivermectin 1% cream over metronidazole 0.75% cream in treating inflammatory lesions of rosacea: a randomized, investigator-blinded trial. Br J Dermatol. 2015;172(4):1103-1110.

6.Liu RH, Smith MK, Basta SA, Farmer ER. Azelaic acid in the treatment of papulopustular rosacea: a systematic review of randomized controlled trials. Arch Dermatol. 2006;142(8):1047-1052.

7.Maddin S. A comparison of topical azelaic acid 20% cream and topical metronidazole 0.75% cream in the treatment of patients with papulopustular rosacea. J Am Acad Dermatol. 1999;40(6 Pt 1):961-965.

8.Williamson T, LaRose A, Cameron J, et al. Rosacea Treatment Satisfaction: Matching Adjusted Indirect Treatment Comparison Analysis of Metronidazole Gel or Cream vs Azelaic Acid Foam. J Drugs Dermatol. 2020;19(3):295-304.

9.Czernielewski J, Liu Y. Comparison of 15% azelaic acid gel and 0.75% metronidazole gel for the topical treatment of papulopustular rosacea. Arch Dermatol. 2004;140(10):1282-1283; author reply 1283.

10.Thiboutot D, Thieroff-Ekerdt R, Graupe K. Efficacy and safety of azelaic acid (15%) gel as a new treatment for papulopustular rosacea: results from two vehicle-controlled, randomized phase III studies. J Am Acad Dermatol. 2003;48(6):836-845.

11.Wilkin JK, DeWitt S. Treatment of rosacea: topical clindamycin versus oral tetracycline. Int J Dermatol. 1993;32(1):65-67.

12.Leyden JJ, Thiboutot D, Shalita A. Photographic review of results from a clinical study comparing benzoyl peroxide 5%/clindamycin 1% topical gel with vehicle in the treatment of rosacea. Cutis. 2004;73(6 Suppl):11-17.

13.Breneman D, Savin R, VandePol C, Vamvakias G, Levy S, Leyden J. Double-blind, randomized, vehicle-controlled clinical trial of once-daily benzoyl peroxide/clindamycin topical gel in the treatment of patients with moderate to severe rosacea. Int J Dermatol. 2004;43(5):381-387.

14.Freeman SA, Moon SD, Spencer JM. Clindamycin phosphate 1.2% and tretinoin 0.025% gel for rosacea: summary of a placebo-controlled, double-blind trial. J Drugs Dermatol. 2012;11(12):1410-1414.

15.Chang AL, Alora-Palli M, Lima XT, et al. A randomized, double-blind, placebo-controlled, pilot study to assess the efficacy and safety of clindamycin 1.2% and tretinoin 0.025% combination gel for the treatment of acne rosacea over 12 weeks. J Drugs Dermatol. 2012;11(3):333-339.

16.Martel P, Jarratt M, Weiss J, Carlavan I. Lack of significant anti-inflammatory activity with clindamycin in the treatment of rosacea: results of 2 randomized, vehicle-controlled trials. Cutis. 2017;100(1):53-58.

17.Kim MB, Kim GW, Park HJ, et al. Pimecrolimus 1% cream for the treatment of rosacea. J Dermatol. 2011;38(12):1135-1139.

18.Weissenbacher S, Merkl J, Hildebrandt B, et al. Pimecrolimus cream 1% for papulopustular rosacea: a randomized vehicle-controlled double-blind trial. Br J Dermatol. 2007;156(4):728-732.

19.Koca R, Altinyazar HC, Ankarali H, Muhtar S, Tekin NS, Cinar S. A comparison of metronidazole 1% cream and pimecrolimus 1% cream in the treatment of patients with papulopustular rosacea: a randomized open-label clinical trial. Clin Exp Dermatol. 2010;35(3):251-256.

9-7 外用 A 酸的治療

在有丘疹和膿皰的酒渣鼻患者中，過去研究顯示，合併使用0.025% tretinoin凝膠與1.2% clindamycin phosphate在治療丘疹膿皰型的玫瑰斑病人方面並未發現有顯著幫助[1]。相反地，另一篇隨機雙盲試驗(n = 20)中，發現口服低劑量isotretinoin與外用0.025% tretinoin乳膏，兩者卻有同樣顯著的治療效果[2]。同樣地，在一篇共有55名患者參與的隨機開放試驗中發現，adapalene可以有效治療玫瑰斑病人的丘疹和膿皰症狀[3]。然而，外用retinoids可能具有刺激性，只有在耐受性良好的情況下才可使用。

Reference

1.Chang AL, Alora-Palli M, Lima XT et al. A randomized, double-blind, placebo-controlled, pilot study to assess the efficacy and safety of clindamycin 1.2% and tretinoin 0.025% combination gel for the treatment of acne rosacea over 12 weeks. Journal of drugs in dermatology : JDD 2012; 11: 333-9.

2.Ertl GA, Levine N, Kligman AM. A comparison of the efficacy of topical tretinoin and low-dose oral isotretinoin in rosacea. Arch. Dermatol. 1994; 130: 319-24.

3.Altinyazar HC, Koca R, Tekin NS et al. Adapalene vs. metronidazole gel for the treatment of rosacea. Int. J. Dermatol. 2005; 44: 252-5.

9-8 眼部玫瑰斑的外用治療

高達58%的玫瑰斑病人可能會出現眼部玫瑰斑的症狀[1]。大約20%的玫瑰斑病人在出現皮膚相關症狀前就先出現眼部症狀，因此對於這類未曾出現皮膚症狀的玫瑰斑病人，臨床上可能較難以診斷[2]。玫瑰斑病人的眼部症狀通常是眼部刺激、瘙癢、發紅、畏光、溢淚等，以及在發生角膜侵犯的狀況下出現視力下降[1]。

眼部玫瑰斑的外用治療，主要目的是治療眼睛乾澀、瞼板腺功能障礙和眼睛表面的發炎症狀。一般建議採取保守措施來治療瞼板腺功能障礙。病人應在閉眼的狀況下使用濕毛巾溫敷眼部，並且每天兩次使用嬰兒用洗髮精清潔眼睫毛[2]。建議也要使用不含防腐劑的人工淚液，因為它不僅可以治療乾眼症，還有助於減少眼部疲勞及眼睛表面的發炎症狀[3]。

在一篇隨機對照試驗中，經過3個月的治療後，研究結果顯示每天兩次外用滴注0.05% cyclosporin，在Schirmer 評分、平均淚液破裂評分、角膜染色和眼表疾病指數評分方面均有改善，且0.05% cyclosporin相較於人工淚液更加有效[4]。也有研究結果指出，使用更高濃度的2% cyclosporin也同樣有效[5]。

另一篇前瞻性隨機雙盲介入性病例系列研究，每天兩次使用外用0.03% tacrolimus軟膏治療難治性後部瞼緣炎，在開始治療的28 天後，瞼板腺分泌、結膜充血、下眼瞼毛細血管擴張和角膜染色等症狀均有所改善[6]。

在一篇比較1% azithromycin與熱敷對於眼部玫瑰斑治療效果的隨機試驗中，證實azithromycin可以改善眼瞼相關症狀以及瞼板腺堵塞[7]。使用頻次上可以在開始治療的前兩天時每天使用兩次，接著改為每天一次，總共使用30 天，但也可以以其他不同頻次方式給藥。此外，azithromycin過去也曾有用於孩童病人的案例[8]。

Reference

1.Tavassoli S, Wong N, Chan E. Ocular manifestations of rosacea: A clinical review. 2021; 49: 104-17.

2.Thiboutot D, Anderson R, Cook-Bolden F et al. Standard management options for rosacea: The 2019 update by the National Rosacea Society Expert Committee. J. Am. Acad. Dermatol. 2020; 82: 1501-10.

3.Wladis EJ, Adam AP. Treatment of ocular rosacea. Surv. Ophthalmol. 2018; 63: 340-6.

4.Schechter BA, Katz RS, Friedman LS. Efficacy of topical cyclosporine for the treatment of ocular rosacea. Adv. Ther. 2009; 26: 651-9.

5.Doan S, Gabison E, Gatinel D et al. Topical cyclosporine A in severe steroid-dependent childhood phlyctenular keratoconjunctivitis. Am. J. Ophthalmol. 2006; 141: 62-6.

6.Sakassegawa-Naves FE, Ricci HMM, Moscovici BK et al. Tacrolimus Ointment for Refractory Posterior Blepharitis. Curr. Eye Res. 2017; 42: 1440-4.

7.Luchs J. Efficacy of topical azithromycin ophthalmic solution 1% in the treatment of posterior blepharitis. Adv. Ther. 2008; 25: 858-70.

8.Doan S, Gabison E, Chiambaretta F et al. Efficacy of azithromycin 1.5% eye drops in childhood ocular rosacea with phlyctenular blepharokeratoconjunctivitis. Journal of ophthalmic inflammation and infection 2013; 3: 38.

9-9 外用 Brimonidine 及其應用

Brimonidine 為一種高選擇性的 α_2 - 腎上腺素拮抗劑 (α_2 - adrenergic receptor agonist)，可促進血管平滑肌收縮，可減輕玫瑰斑病人皮下紅斑的症狀達數小時，且僅作用於具有平滑肌層的血管，不會造成微血管擴張[1, 2, 6]。

目前美國FDA核准Brimonidine外用凝膠 (Brimonidine 0.33%)可每天一次使用於治療成人玫瑰斑病人的持續性紅斑症狀[1,3]。

在巴西、加拿大、中國、ROSCO、西班牙、瑞士及英國等國的專家共識與治療指引中，Brimonidine也被認為是治療玫瑰斑病人暫時性或持續性紅斑的有效方法[1, 2, 3, 4, 5,7, 8]。

然而過去文獻指出，有17%的Brimonidine的使用者會因皮膚局部灼熱感、接觸性皮膚炎、以及紅斑症狀發生症狀反彈等不良事件，導致玫瑰斑病人中斷使用藥品[1, 3]。

儘管Brimonidine能有效減少紅斑症狀，但應提醒使用Brimonidine的玫瑰斑病人在停止使用Brimonidine後紅斑症狀可能會復發[5]。

Reference

1. Juliandri Juliandri, Xiaoyan Wang, Zijing Liu, et al. Global rosacea treatment guidelines and expert consensus points: The differences. Journal of cosmetic dermatology 2019-02-26 | Journal article

2. Salleras M, Alegre M, Alonso-Usero V, Boixeda P, Domínguez-Silva J, Fernández-Herrera J, et al. Spanish Consensus Document on the Treatment Algorithm for Rosacea. Actas Dermosifiliogr. 2019;110:533---545.

3. Oliveira CMM, Almeida LMC, Bonamigo RR, Lima CWG, Bagatin E. Consensus on the therapeutic management of rosacea --- Brazilian Society of Dermatology. An Bras Dermatol. 2020;95(S1):53---69.

4. M. Schaller, L.M.C. Almeida, A. Bewley, B. Cribier, et al. Rosacea treatment update: recommendations from the global ROSacea COnsensus (ROSCO) panel. British Journal of Dermatology (2017) 176, pp465–471

5. ,P.J. Hampton, J. Berth-Jones, C.E. Duarte Williamson, R. Hay I, et al. British Association of Dermatologists guidelines for the management of people with rosacea 2021. British Journal of Dermatology (2021) 185, pp725–735

6. Diane Thiboutot, Rox Anderson, Fran Cook-Bolden, Zoe Draelos, et al. Standard management options for rosacea: The 2019 update by the National Rosacea Society Expert Committee. J Am Acad Dermatol 2020;82:1501-10

7. F. Anzengruber, J. Czernielewski, C. Conrad, L. Feldmeyer, et al. Swiss S1 guideline for the treatment of rosacea. JEADV 2017, 31, 1775–1791

8. Yuka Asai, Jerry Tan, Akerke Baibergenova, Benjamin Barankin, et al. Canadian Clinical Practice Guidelines for Rosacea. Journal of Cutaneous Medicine and Surgery. 2016, Vol. 20(5) 432–445

9-10 雷射光電的應用

近幾年來，雷射光電也漸漸被列為玫瑰斑的治療方式之一。目前認為雷射光電對於玫瑰斑的作用原理包括：

1.血液中的含氧血紅素，吸收了這些儀器發出的能量之後，產生熱能，進而破壞了血管，來達到改善臉紅及血管擴張的效果[1]。

2.調節神經活性因子 (neurogenic factors)，例如 Substance P，進而降低了患者的不適感 (unpleasant symptoms)[2]。

3.降低了蠕形蟎蟲的數量。這在脈衝染料雷射，強力脈衝光，以及長脈衝釹雅各雷射都有被報告過[3,4]。

由於文獻上曾報告過，在進行強力脈衝光(intense pulsed light)後，玫瑰斑反而惡化的案例[5]，而且可能與潛在性的 Demodex 數量增加有關[6]，因此，我們建議最好在將玫瑰斑治療至相對穩定的狀態後，再開始雷射光電的治療較好。

脈衝染料雷射

波長 595nm 或 585nm 的脈衝染料雷射 (Pulsed Dye Laser) 除了可以改善玫瑰斑「臉紅」的症狀外，其實也對玫瑰斑的丘疹及膿皰，以及其他次發性的症狀都有幫助[7,8]。這些療效，或許也與它可以降低蠕型蟎蟲的密度有關[3]。

強力脈衝光

另外，強力脈衝光除了對改善玫瑰斑的持續性紅斑及微血管擴張有幫助以外[9-12]，也有研究發現，它還可以降低蠕型蟎蟲的密度[13]。在統合分析中發現，強力脈衝光對於玫瑰斑紅斑的改善幅度，與脈衝染料雷射的效果是相當的[14]。

長脈衝釹雅各雷射

長脈衝釹雅各雷射 (Long-Pulsed Nd: YAG Laser) 1064nm的波長，對於黑色素競爭吸收狀況較少，所以在治療膚色較深的人時，較有幫助[15]。但缺點是，長脈衝釹雅克雷射相較於染料雷射和脈衝光而言，在臨床證據上強度較弱[16,17]，不過仍具有降低蠕型蟎蟲(demodex)密度的效果[4]，但使用上要特別小心有可能形成疤痕。

鼻瘤的治療

鼻瘤 (rhinophyma)的治療目前沒有黃金標準，也缺乏大型隨機對照研究來印證[18]。發炎型鼻瘤可以使用藥物如口服四環素或口服A酸治療，非發炎型鼻瘤使用外用抗生素、外用A酸、口服抗生素效果有限[19]。目前可以使用外科手術、磨皮、電燒及雷射來治療。

汽化型的雷射，是最常被使用的雷射種類，包括鉺雅各雷射及二氧化碳雷射。其中二氧化碳雷射由於熱效應較強，有較好止血效果，所以比較常被使用。在一篇124位鼻瘤的大型研究中，95%患者在經過4次汽化型二氧化碳雷射後反應良好[20]。

近幾年，也有使用飛梭型的二氧化碳雷射，來治療鼻瘤。好處除了恢復期較短，還可以減少產生疤痕等併發症[21]。

References

1.Mansouri Y, Goldenberg G. Devices and topical agents for rosacea management. Cutis 2014;94(1):21-5. (In eng).

2.Lonne-Rahm S, Nordlind K, Edström DW, Ros AM, Berg M. Laser treatment of rosacea: a pathoetiological study. Archives of dermatology 2004;140(11):1345-9. (In eng). DOI: 10.1001/archderm.140.11.1345.

3.Ertaş R, Yaman O, Akkuş MR, et al. The rapid effect of pulsed dye laser on demodex density of facial skin. Journal of cosmetic and laser therapy : official publication of the European Society for Laser Dermatology 2019;21(3):123-126. (In eng). DOI: 10.1080/14764172.2018.1481509.

4.Yalici-Armagan B, Elcin G. The decrease of demodex density after Nd:YAG laser application for facial telengiactasias: A case report. Dermatologic therapy 2020;33(6):e14108. (In eng). DOI: 10.1111/dth.14108.

5.Tan ST, Bialostocki A, Armstrong JR. Pulsed dye laser therapy for rosacea. British journal of plastic surgery 2004;57(4):303-10. (In eng). DOI: 10.1016/j.bjps.2004.02.011.

6.Wang P, Zhang L, Shi L, Yuan C, Zhang G, Wang X. Latent Demodex infection contributes to intense pulsed light aggravated rosacea: cases serial. Journal of cosmetic and laser therapy : official publication of the European Society for Laser Dermatology 2019;21(3):163-165. (In eng). DOI: 10.1080/14764172.2018.1502448.

7.Bernstein EF, Schomacker K, Paranjape A, Jones CJ. Pulsed dye laser treatment of rosacea using a novel 15 mm diameter treatment beam. Lasers in surgery and medicine 2018;50(8):808-812. (In eng). DOI: 10.1002/lsm.22819.

8.Engin B, Özkoca D, Kutlubay Z, Serdaroğlu S. Conventional and Novel Treatment Modalities in Rosacea. Clinical, cosmetic and investigational dermatology 2020;13:179-186. (In eng). DOI: 10.2147/ccid.s194074.

9.Mark KA, Sparacio RM, Voigt A, Marenus K, Sarnoff DS. Objective and quantitative improvement of rosacea-associated erythema after intense pulsed light treatment. Dermatologic surgery : official publication for American Society for Dermatologic Surgery [et al] 2003;29(6):600-4. (In eng). DOI: 10.1046/j.1524-4725.2003.29141.x.

10.Kassir R, Kolluru A, Kassir M. Intense pulsed light for the treatment of rosacea and telangiectasias. Journal of cosmetic and laser therapy : official publication of the European Society for Laser Dermatology 2011;13(5):216-22. (In eng). DOI: 10.3109/14764172.2011.613480.

11.Neuhaus IM, Zane LT, Tope WD. Comparative efficacy of nonpurpuragenic pulsed dye laser and intense pulsed light for erythematotelangiectatic rosacea. Dermatologic surgery : official publication for American Society for Dermatologic Surgery [et al] 2009;35(6):920-8. (In eng). DOI: 10.1111/j.1524-4725.2009.01156.x.

12.Handler MZ, Bloom BS, Goldberg DJ. IPL vs PDL in treatment of facial erythema: A split-face study. Journal of cosmetic dermatology 2017;16(4):450-453. (In eng). DOI: 10.1111/jocd.12365.

13.Fishman HA, Periman LM, Shah AA. Real-Time Video Microscopy of In Vitro Demodex Death by Intense Pulsed Light. Photobiomodulation, photomedicine, and laser surgery 2020;38(8):472-476. (In eng). DOI: 10.1089/photob.2019.4737.

14.Chang HC, Chang YS. Pulsed dye laser versus intense pulsed light for facial erythema of rosacea: a systematic review and meta-analysis. The Journal of dermatological treatment 2022;33(4):2394-2396. (In eng). DOI: 10.1080/09546634.2021.1959507.

15.West TB, Alster TS. Comparison of the long-pulse dye (590-595 nm) and KTP (532 nm) lasers in the treatment of facial and leg telangiectasias. Dermatologic surgery : official publication for American Society for Dermatologic Surgery [et al] 1998;24(2):221-6. (In eng). DOI: 10.1111/j.1524-4725.1998.tb04140.x.

16.Uebelhoer NS, Bogle MA, Stewart B, Arndt KA, Dover JS. A split-face comparison study of pulsed 532-nm KTP laser and 595-nm pulsed dye laser in the treatment of facial telangiectasias and diffuse telangiectatic facial erythema. Dermatologic surgery : official publication for American Society for Dermatologic Surgery [et al] 2007;33(4):441-8. (In eng). DOI: 10.1111/j.1524-4725.2007.33091.x.

17.Anzengruber F, Czernielewski J, Conrad C, et al. Swiss S1 guideline for the treatment of rosacea. Journal of the European Academy of Dermatology and Venereology : JEADV 2017;31(11):1775-1791. (In eng). DOI: 10.1111/jdv.14349.

18.Krausz AE, Goldberg DJ, Ciocon DH, Tinklepaugh AJ. Procedural management of rhinophyma: A comprehensive review. Journal of cosmetic dermatology 2018;17(6):960-967. (In eng). DOI: 10.1111/jocd.12770.

19.Comeau V, Goodman M, Kober MM, Buckley C. Fractionated Carbon Dioxide Laser Resurfacing as an Ideal Treatment Option for Severe Rhinophyma: A Case Report and Discussion. The Journal of clinical and aesthetic dermatology 2019;12(1):24-27. (In eng).

20.Madan V, Ferguson JE, August PJ. Carbon dioxide laser treatment of rhinophyma: a review of 124 patients. The British journal of dermatology 2009;161(4):814-8. (In eng). DOI: 10.1111/j.1365-2133.2009.09317.x.

21.Serowka KL, Saedi N, Dover JS, Zachary CB. Fractionated ablative carbon dioxide laser for the treatment of rhinophyma. Lasers in surgery and medicine 2014;46(1):8-12. (In eng). DOI: 10.1002/lsm.22184.

10 十、Rosacea 的皮膚照護建議

皮膚護理

皮膚護理在玫瑰斑的維持治療中扮演十分重要的輔助角色，建議使用的護膚用品成分越簡單越好。玫瑰斑病人應該使用無添加香料的護膚用品，第一次使用時也建議先小面積的試用。

表、玫瑰斑病人的溫和護膚建議

一般原則	護膚用品成分越簡單越好。玫瑰斑病人應該使用無添加香料的護膚用品，第一次使用時也建議先小面積的試用。	
	建議	避免
臉部清洗	使用合成洗滌劑、無皂清潔劑、含有高濃度非離子性或兩面性界面活性劑的清潔劑進行清潔，並且清潔用品的 pH 值應為中性或弱酸性。	避免接觸熱水、冷水、含顆粒的去角質劑、研磨清潔劑、收斂劑、爽膚水、具刺激性的介面活性劑、含月桂基硫酸鈉的產品
保濕用品	使用保濕用品可以恢復皮膚水分，使皮膚 pH 值維持中性，恢復臉部微生物叢及受損的角質層及脂質，可以幫助改善玫瑰斑的症狀與表徵，並提高對外用藥物的耐受性。	潛在的刺激物，例如：香料、尿素、乙醇酸、乳酸、薄荷醇和樟腦。
防曬	防曬用具：可使用寬緣帽、太陽眼鏡、或陽傘來代替防曬乳。 防曬乳的選擇：經常性使用 SPF ≥ 30 的物理性防曬乳 (含有氧化鋅或二氧化鋅等無機礦物質)。	控制陽光照射的時間，尤其避免在上午 10 點至下午 2 點間這段陽光最強的時候照射到陽光。
化妝	綠色底妝可以有效遮蓋紅斑，塗抹時也建議使用軟刷毛的化妝用具。	螢光粉 海綿類化妝用具

第一部分、臉部清潔

使用合成洗滌劑、無皂清潔劑、含有高濃度非離子性或兩面性界面活性劑的清潔劑進行清潔，並且清潔用品的pH值應為中性或弱酸性[1,4]。使用無皂清潔劑作為卸妝液[4]。避免會造成臉部外傷的清潔用品，例如含顆粒的去角質劑、研磨清潔劑、收斂劑、爽膚水、具刺激性的介面活性劑、含月桂基硫酸鈉的產品、熱水或冷水[1-3]。

Reference

1.Catherine ZIP. The role of skin care in optimizing treatment of acne and rosacea. 2017.

2.Hilary Baldwin, Jerry Tan. Evidence of Barrier Deficiency in Rosacea and the important of integrating OTC skincare products into treatment regimens. Journal of Drugs in Dermatology 2021.

3.Anne Guertler, Markus Reinholz. J Cosmet Dermatol. 2022;21:689-697. Efficacy and tolerability of a detergent and care component for rosacea patients: A split-face, vehicle-controlled, randomized trial

4.Asthetic Dermatology Vol 5. Cosmeceuticals. J. Comstock, M.H. Gold, 2021.

第二部分、保濕用品

由於玫瑰斑病人皮膚的屏障功能不全，可以使用保濕用品恢復皮膚水分，使皮膚pH值維持中性，恢復臉部正常的微生物叢、並且修護受損的角質層及脂質，保濕用品可以降低皮膚敏感性並幫助改善玫瑰斑的症狀與表徵，還可以提高對外用藥物的耐受性。同時，使用保濕用品可以協助改善急性期會維持期的玫瑰斑治療，有助於改善相關症狀與表徵[1-2]。保濕用品應避免使用含有尿素、乙醇酸、乳酸、薄荷醇和樟腦等潛在刺激物的保濕用品。有關玫瑰斑病人的接觸性過敏來源，目前的資料仍然很少[3]。

Reference

1.J Drugs Dermatol. 2021; 20(4):384-392.doi:10.36849/JDD.5861

2.PLOS ONE | https://doi.org/10.1371/journal.pone.0231078 April 27, 2020

3. The Role of Skin Care in Optimizing Treatment of Acne and Rosacea
By STL Volume 22 Number 3 - May 1, 2017

第三部分、防曬

強烈建議玫瑰斑病人應嚴格做好防曬以防止紫外線引起的玫瑰斑症狀，因為紫外線照射是最常見誘發潮紅的原因[1]。建議玫瑰斑病人日常應常態性的進行防曬措施及每天使用防曬乳[5]。玫瑰斑的病人應避免在上午 10 點至下午 2 點這段陽光最強的期間曝曬到陽光 [6]，除此之外，養成每天擦防曬乳的習慣也很重要。防曬乳應優先選擇耐受性高的防曬產品，最好選擇防曬係數30以上的產品、含有氧化鋅或二氧化鈦等無機礦物質的物理性防曬乳，

因為它們在發揮防曬效果時不會產生熱量，既可以提供物理性的保護又不會有化學性防曬劑的刺激性[7,9,13,14]。此外，戴寬緣帽、墨鏡、陽傘也是減少日曬的有效安全方法。目前沒有科學證據證明特定防曬產品對玫瑰斑病人特別有效。

第四部分、化妝

玫瑰斑病人常會對自己的外表產生自卑，而且常會被誤會喝酒而造成社交上的尷尬。因此，玫瑰斑的女性病人使用化妝品有其必要性，適量的化妝可以改善她們的外表並增加自我肯定。選擇綠色系的底妝，不但可以中和紅斑、修飾膚色，還可以有物理防曬效果[9,11]。玫瑰斑的病人應選擇乾粉狀的產品像是粉餅來當作底妝，除了可以避免阻塞毛囊之外，乾粉狀底妝也可以吸附多餘的油脂[11]。玫瑰斑病人應避免使用螢光粉末，因為它們含有雲母顆粒，會引起皮膚刺激、灼痛和搔癢，甚至形成粟粒疹[6,11]。彩妝用具的選擇則應避免使用海綿，因為海綿可能因為反覆摩擦而刺激皮膚，上妝可以選擇使用軟毛刷來降低皮膚刺激[11,12]。

Reference

1.Del Rosso JQ, Thiboutot D, Gallo R, Webster G, Tanghetti E, Eichenfield L, et al. Consensus recommendations from the American Acne & Rosacea Society on the management of rosacea, part 1: a status report on the disease state, general measures, and adjunctive skin care. Cutis. 2013; 92:234–240. PMID: 24343208

3.Odom R, Dahl M, Dover J, et al. Standard management options for rosacea, part 1: overview and broad spectrum of care. Cutis. 2009;84:43-47.

4.Del Rosso JQ. Advances in understanding and manging rosacea: part 1: connecting the dots betwepathophysiological mechanisms and common clinical features of rosacea with emphasis on vascular changes and facial erythema. J Clin Aesthet Dermatol. 2012;5:16-25.

5.Del Rosso JQ. Advances in understanding and managing rosacea: part 2: the central role, evaluation, and management of diffuse and persistent facial erythema of rosacea. J Clin Aesthet Dermatol. 2012;5:26-36.

6.National rosacea society. Website: https://www.rosacea.org/patients/skin-care/sunscreen-for-rosacea

7.Guerrero D. Dermocosmetic management of the red face and rosacea. Ann Dermatol Venereol. 2011; 138 Suppl 3:S215–218.

8.Huang Y-x, Li J, Zhao Z-x, Zheng B-l, Deng Y-x, Shi W, et al. (2020) Effects of skin care habits on the development of rosacea: A multi center retrospective case-control survey in Chinese population. PLoS ONE 15(4): e0231078. https://doi.org/10.1371/journal.pone.0231078

9.Diane Thiboutot, MD,a Rox Anderson, MD,b Fran Cook-Bolden, MD,c Zoe Draelos, MD, Richardd L. Gallo, MD, PhD,e Richard D. Granstein, MD,f Sewon Kang, MD,g Marian Macsai, MDh, Linda Stein Gold, MD,i and Jerry Tan, MDj. Standard management options for rosacea: The 2019 update by the National Rosacea Society Expert Committee. J Am Acad Dermatol. 2020 Jun;82(6):1501-1510. doi: 10.1016/j.jaad.2020.01.077. Epub 2020 Feb 7.

10.James Q. Del Rosso, DO; Diane Thiboutot, MD; Richard Gallo, MD; Guy Webster, MD; Emil Tanghetti, MD; Lawrence F. Eichenfield, MD; Linda Stein-Gold, MD; Diane Berson, MD; Andrea Zaenglein, M. Consensus Recommendations From the American Acne & Rosacea Society on the Management of Rosacea, Part 1: A Status Report on the Disease State, General Measures, and Adjunctive Skin Care. Cutis. 2013 Nov;92(5):234-40.

11.Torok, Helen M . Cutis, Rosacea: Rational Therapy and Skin Care ; Chatham Vol. 66, Iss. 4S, (Oct 2000):

12.National rosacea society. Website: https://www.rosacea.org/patients/makeup-for-rosacea

13. M. Schaller, L.M.C. Almeida, A. Bewley, et al. Rosacea treatment update: recommendations from the global ROSacea COnsensus (ROSCO) pane. British Journal of Dermatology (2017) 176, pp465–471

14. Oliveira CMM, Almeida LMC, Bonamigo RR, Lima CWG, Bagatin E. Consensus on the therapeutic management of rosacea --- Brazilian Society of Dermatology. An Bras Dermatol. 2020;95(S1):53---69.

11 十一、Rosacea 患者醫美治療建議

有關rosacea病人是否適合接受醫美治療的議題，目前科學上相關的實證醫學研究數據十分有限，大多數研究的主題都以治療的成效為主，針對醫美治療的安全性議題的研究非常稀少，難以找到足夠的論文內容來對此議題作全面性的文獻回顧。因此，以下的內容將以本次專家共識討論中，彙整各位醫師的意見與投票結果為主。此外，我們的取得共識的方向也將以安全性角度為主，同意票大於總票數的75%是為取得共識，來看rosacea病人是否可以接受下列各項醫美治療，而非討論是否對rosacea病人有效。

首先在症狀部分，大多數醫師皆認為須先將rosacea控制至相對穩定狀態之後才能進行醫美治療及雷射光療。但有關demodex治療部分，在進行醫美治療及雷射光療前是否需先將demodex控制降至正常值，這部分並未達成共識。在下列有關雷射治療的相關共識部分，rosacea病人能否接受色素性雷射治療(如：Pico-second/Q-switched 532/1064nm, Ruby, IPL)、將PDL/IPL/Nd: YAG列入酒糟性臉紅及血管擴張的治療選項、能否接受血管性雷射治療(如：PDL、IPL、755nm laser)，在這兩個議題上面都是一致同意的。除此之外，大多數專家也都認為病人可以接受剝除性雷射(ablative laser)、photodynamic therapy雷射、radiofrequency、microfocused ultrasound等治療，但只有CO_2 laser被接受可以做為治療選項之一。有關photodynamic therapy雷射、radiofrequency、microfocused ultrasound等治療是否可以作為治療選項部分則是沒有達到大多數醫師的認可，僅同意在安全性上是可以接受。而pulsed microneedle radiofrequency以及thermomechanical device治療部分則是在安全性及療效部分都沒有達到大多數醫師同意。

上述雷射治療之外，所有醫師皆同意rosacea病人可以接受Botulinum toxin A注射治療，並且可以納入作為flushing與erythema的治療選項。但在hyaluronic acid、calcium hydroylapatite、polycaprolactone (PCL) microsoheres、poly-(L)-lactic acid部分，目前幾乎找不到有關用於rosacea病人的安全性文獻，並且在仿單上只有部分產品有寫到應該延緩用於發炎狀況病人的警訊，而在投票部分同意票也未達到共識標準。Platelet-rich plasma的部分則是可以找到比較多相關文獻，大多數文獻是有提到對於

rosacea病人仍有些許幫助，但在投票結果部分跟前面大多數治療選項相同，並未達到專家共識。Thread lifting部分，只有Silhouette Instalift有提到不能植入在發炎或感染部位，但其他產品都沒有提到相關警訊，因此在投票上也並未達到專家共識；Injection lipolysis以及chemical peeling同樣也未達到專家共識。

總結來說，本次專家會議有達到共識在rosacea病人可以安全進行的Energy-based Device有色素性雷射、血管性雷射、剝除性雷射、PDT、Radiofrequency、microfocused ultrasound；至於Pulsed microneedle RF、Thermomechanical device則是未達成共識。而在Injectables and Other Treatment部分，僅有Botulinum toxin A達成共識可安全進行，其餘治療皆未達共識。

國家圖書館出版品預行編目資料

預行編目資料申請中臺灣皮膚科醫學會玫瑰斑 (酒糟) 治療共識 . 2023 = Taiwanese dermatological association consensus for the definition, classification, diagnosis and management of rosacea/ 許仲瑤 , 楊麗珍總編輯 . -- 初版 . -- 臺北市 : 臻呈文化行銷有限公司 , 2023.07
面 ; 公分
ISBN 978-986-99108-4-2(平裝). --
ISBN 978-986-99108-5-9(精裝)

1.CST: 皮膚科

415.7 112009032

臺灣皮膚科醫學會玫瑰斑 (酒糟) 治療共識

2023 年版

Taiwanese dermatological association consensus for the definition, classification, diagnosis and management of rosacea

發行單位：台灣皮膚科醫學會
地址：10046 台北市中正區武昌街一段 1-2 號 4F
電話：02-2388-0595
傳真：02-2388-0597
網址：www.derma.org.tw

發行人：趙曉秋
總編輯：許仲瑤、楊麗珍、邱品齊、黃輝鵬
編輯委員：皮膚科 王芳穎、王筱涵、朱家葆、吳貞宜、呂柏萱、周宛儀、林政賢、林昱廷、施怡賢、翁毓菁、許哲豪、陳姿秀、陳彥達、陳盈君、陳郁蓁、陳逸懃、游懿聖、童麗娜、黃千耀、黃幼鳴、蔡秀欣、蔡逸群、鄭惠文、賴碧芬、羅棋守
眼 科 葉龍坤
諮詢委員 : 林子凱、林長熙、張雅菁、曾涵琪、曾德朋、魏楷哲
(依姓氏筆畫排列)

出版社：臻呈文化行銷有限公司
地址：10654 台北市大安區忠孝東路三段 249 號之一 10 樓
電話：02-2778-7711
傳真：02-2778-7755
網址： www.crossroad.com.tw
出版日期：西元 2023 年 7 月 初版

2023

臺灣皮膚科醫學會
Taiwanese Dermatological Association

臺灣皮膚科醫學會
玫瑰斑(酒糟)治療共識

GALDERMA
EST. 1981
高德美大藥廠助印

出版社：CROSSROAD 臻呈文化行銷有限公司

9 789869 910842