VOLUME 12

生物醫學

BIOMEDICINE JOURNAL

醫學特刊

2019 年 12 月 01 日 發行

- 間質性肺病之影像學診斷發展相關議題
- 間質性肺病的診斷、檢查與治療概述
- 硬皮症相關間質性肺病之臨床處置
- 特發性肺纖維化影像診斷共識更新
- 日本專家談間質性肺病暨特發性肺纖維化臨床新知
- 放射科醫師談間質性肺病暨特發性肺纖維化新知
- 硬皮症引起之間質性肺病

ISSN 1999-9364

9 971999 936007

特約專題

間質性肺病之影像學診斷發展相關議題

高橋雅士 [1,2]、黃世宗 [3,4]

[1] Yujin-Yamazaki Hospita,Shiga,Japan

[2] Shiga University of Medical Science,Shiga,Japan

[3] 台大藥學臨床研究所 , 台北 , 台灣

[4] 生物醫學編輯部 , 台北 , 台灣

壹、前言

間質性肺病 (interstitial lung disease, ILD) 是一群主要影響肺間質的肺部瀰漫性疾病的總稱，而其中一群發生原因未明的肺間質組織瀰漫性增生，並伴隨發炎細胞浸潤的疾病則特稱為特發性間質性肺炎 (idiopathic interstitial pneumonias, IIP)[1]。本文將介紹近年來特發性間質性肺炎診斷分類的改變，以及影像學上間質性肺部異常的進展與預後的關聯，最後分享經支氣管冷凍肺活檢 (Transbronchial lung cryobiopsy, TBLC) 此一最新的工具，如何幫助臨床醫師診斷特發性間質性肺炎病人。

貳、特發性間質性肺炎之診斷分類的改變

2002 年時，美國胸腔學會及歐洲呼吸學會 (American Thoracic Society/European Respiratory Society, ATS/ERS)，經過多科別的專家學者討論後，發表一份國際上對於特發性間質性肺炎的診斷分類，文中將特發性間質性肺炎總共分為七大類，如表一所示 [1]。但在 2013 年時，由於近年來對於特發性間質性肺炎無論是在診斷或治療上都有更多的認識，再加上過去 2002 年所發表的版本，在特發性間質性肺炎的診斷上以組織學相關證據為主且必須符合特定的診斷標準，然而近年來已經有資料證實，跨科別的討論 (multidisciplinary discussion, MDD) 可以有助於更加準確的診斷出特發性間質性肺炎病人，並在臨床照護上有更好的品質，因此 2013 年 ATS/ERS 更新了特發性間質性肺炎診斷分類的標準，將

TABLE 2. HISTOLOGIC AND CLINICAL CLASSIFICATION OF IDIOPATHIC INTERSTITIAL PNEUMONIAS*

Histologic Patterns	Clinical–Radiologic–Pathologic Diagnosis
Usual interstitial pneumonia	Idiopathic pulmonary fibrosis/cryptogenic fibrosing alveolitis
Nonspecific interstitial pneumonia	Nonspecific interstitial pneumonia (provisional)†
Organizing pneumonia	Cryptogenic organizing pneumonia‡
Diffuse alveolar damage	Acute interstitial pneumonia
Respiratory bronchiolitis	Respiratory bronchiolitis interstitial lung disease
Desquamative interstitial pneumonia	Desquamative interstitial pneumonia
Lymphoid interstitial pneumonia	Lymphoid interstitial pneumonia

* **Unclassifiable interstitial pneumonia**: Some cases are unclassifiable for a variety of reasons (*see* text).
† This group represents a heterogeneous group with poorly characterized clinical and radiologic features that needs further study.
‡ COP is the preferred term, but it is synonymous with idiopathic bronchiolitis obliterans organizing pneumonia.

表一 .2002 年 ATS/ERS 診斷分類 [1]

通訊作者：高橋雅士
地址：Yujin-Yamazaki Hospital 80 Takegahana Hikone,Shiga 522-0044, Japan
電話：81-749-23-1800
傳真：81-749-23-1928
Email: masashi@belle.shiga-med.ac.jp

TABLE 1. REVISED AMERICAN THORACIC SOCIETY/EUROPEAN RESPIRATORY SOCIETY CLASSIFICATION OF IDIOPATHIC INTERSTITIAL PNEUMONIAS: MULTIDISCIPLINARY DIAGNOSES

Major idiopathic interstitial pneumonias
Idiopathic pulmonary fibrosis
Idiopathic nonspecific interstitial pneumonia
Respiratory bronchiolitis–interstitial lung disease
Desquamative interstitial pneumonia
Cryptogenic organizing pneumonia
Acute interstitial pneumonia
Rare idiopathic interstitial pneumonias
Idiopathic lymphoid interstitial pneumonia
Idiopathic pleuroparenchymal fibroelastosis
Unclassifiable idiopathic interstitial pneumonias*

表二 .2013 年 ATS/ERS 診斷分類 [2]

TABLE 2. CATEGORIZATION OF MAJOR IDIOPATHIC INTERSTITIAL PNEUMONIAS

Category	Clinical–Radiologic–Pathologic Diagnoses	Associated Radiologic and/or Pathologic–Morphologic Patterns
Chronic fibrosing IP	Idiopathic pulmonary fibrosis	Usual interstitial pneumonia
	Idiopathic nonspecific interstitial pneumonia	Nonspecific interstitial pneumonia
Smoking-related IP*	Respiratory bronchiolitis-interstitial lung disease	Respiratory bronchiolitis
	Desquamative interstitial pneumonia	Desquamative interstitial pneumonia
Acute/subacute IP	Cryptogenic organizing pneumonia	Organizing pneumonia
	Acute interstitial pneumonia	Diffuse alveolar damage

Definition of abbreviation: IP = interstitial pneumonia.
* Desquamative interstitial pneumonia can occasionally occur in nonsmokers.

表三 .Major IIPs 之子分類 [2]

原本七大類的診斷重新歸納分組，改為 major idiopathic interstitial pneumonias (major IIPs)、rare idiopathic interstitial pneumonias (rare IIPs)、unclassifiable idiopathic interstitial pneumonias(unclassifiable IIPs) 共三大類，並將過去七大類診斷分類至其中，如表二所示。其中 Major IIP 又可再細分為 chronic fibrosing IIPs、smoking related IIPs、acute or Subacute IIPs 三類，如表三所示 [2]。以下會就幾個重大分類改變及相關臨床證據做介紹。

▶ Nonspecific interstitial pneumonia (NSIP)

Nonspecific interstitial pneumonia (NSIP) 在過去原本是一群異質性高，在臨床及影像學特徵上與一般 IIP 不同的疾病總稱，當時僅為一個暫時分類，只要是無法分類在其他 IIP type 的疾病即會被分到此類。但根據 2008 年 ATS 的計畫報告中，回顧性的分析了 305 位過去被診斷為 NSIP 的病人，重新找出 67 確實為 NSIP 的案例。這些案例在基本族群資料方面，平均年齡為 52 歲，且女性比例多於男性，在所有案例中有 46 % 為亞洲人。分析這群在高解析度斷層掃描 (high resolution computed tomography, HRCT) 影像上的共通點，發現大部分的病灶集中在下肺部且可以看到網狀型態 (reticular pattern)、牽拉性支氣管擴張 (traction bronchiectasis) 以及肺葉體積減少 (lobar volume loss)[3]。此份研究報告統合了

多科別的專家意見後，認為 NSIP 具有特定臨床表徵、影像學及病理學特徵的疾病，且能與其他特發性間質性肺炎做出區隔，為一獨立的特發性間質性肺炎種類。根據此份報告結果在目前最新的 ATS/ERS 建議分類上，NSIP 也不再被認為是一個無法分類的特發性間質性肺炎之集合，並將其重新分類在 major IIPs 中的 chronic fibrosing IP[2]。NSIP 又可以分為 cellular type 與 fibrosing type 兩大類。目前值得討論的議題是，cellular type 中有一部分的病人會出現毛玻璃影（Ground-glass opacity, GGO）或 consolidation 並伴隨著 subacute process，這樣的 subacute NSIP 又稱為 Asia type NSIP，在病理學上也稱為 organizing pneumonia (OP) with fibrosis。雖然這類的病人目前被分類在 NSIP 中，但其進程及組織學上表現與其他 NSIP 有所不同，未來仍需更多案例與研究來確認這類病人要如何分類。

▶ Smoking related IP

吸菸常常與許多肺部疾病有關，近年來也有許多資料指出有部分的 ILD 與吸菸相關，因此在 2013 年新的診斷分類上，在 major IIP 下即有一個 smoking related IP 的獨立子分類，其中包含 respiratory bronchiolitis-interstitial lung disease (RBILD) 以及 desquamative interstitial pneumonia (DIP)，其中 RBILD 在診斷上，已發展到只需有影像學證據以及支氣管肺泡灌洗 (bronchoalveolar lavage, BAL) 結果，不需要進行手術肺活檢 (surgical lung biopsy, SLB) 即可確診[2]。雖然 smoking related IP 的種類已被確立，但在診斷上卻不像 chronic fibrosing IP 一樣，可以僅藉由單一的影像學以及病理學證據即可進行診斷，這是由於這群吸菸病人的肺部通常會伴隨其他的病變，使得無論是在 HRCT 或是組織學檢驗的結果中，容易會看到有多重的疾病模式，造成影像學與組織學致的結果不一致而難以確診為 smoking related IP。舉例來說，respiratory bronchiolitis with fibrosis (RBF) 與 RBILD 同樣容易在重度吸菸者身上發現，但兩者在組織學及影像學的模式上仍有不同，如何明確區分兩者目前仍尚待討論[4,5]。

Combined pulmonary fibrosis and emphysema (CPFE) 為一個非 smoking related IP 所特有的病徵但常見於吸菸病人的病徵。根據 Cottin V 等人的研究結果，CPFE 是一種可以藉由 CT 發現的一種病徵，可以看到病人在上肺部的地方有 emphysema 出現，而下肺部的地方則是呈現 fibrosing ILD 的模式，如圖一所示，進一步根據 emphysema 與 fibrosis 的分布又可分為 continuous type(圖二) 與 discontinuous type (圖三)[6]。在此研究中，61 位收錄的病人全部皆為吸菸者，且其中有 60 位為男性，男女比相當懸殊。在肺功能檢查結果方面，可以看到病人的 FVC 及 FEV1 由於代償的緣故維持正常，但 DLCO 偏低，此外也發現約有一半的病人同時有肺動脈高壓 (pulmonary hypertension) 的問題。另一篇由日本研究團隊所發表的研究則發現，CPFE 的病人中約有 46.8 % 的病人合併有肺癌的問題，7.3 % 伴隨有慢性阻塞性肺疾病 (Chronic Obstructive Pulmonary Disease, COPD)[7]。若反過來看在肺癌的病人中，CPFE 的盛行率狀況，Usui K 等人的研究結果指出，在 1143 位診斷肺癌的病人中有 8.9 % 有 CPFE，這群病人皆為重度吸菸者且有較差的癒後及較高的機會發生 acute lung injury[8]。

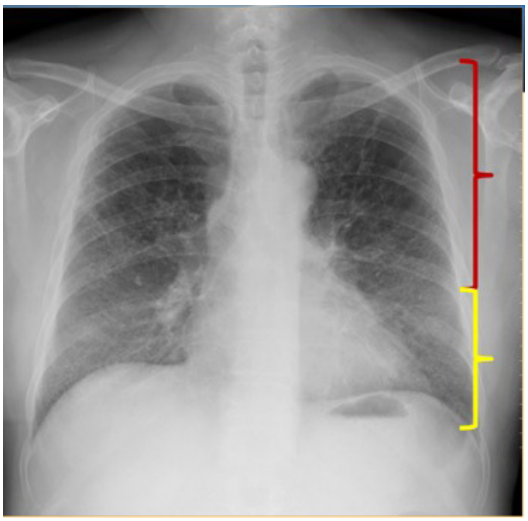

圖一 .CPFE 可在 CT 影像中看到上肺部呈現 emphysema，下肺部則為 fibrosing ILD

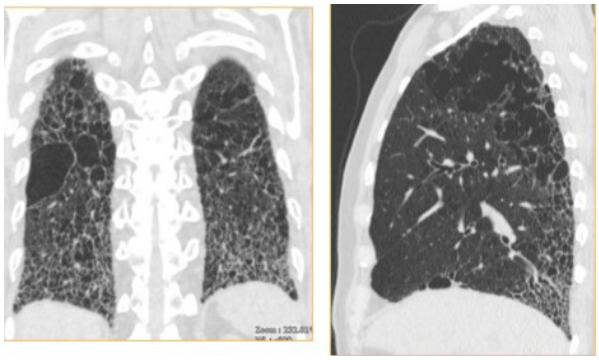

圖二 .Continuous type of CPFE

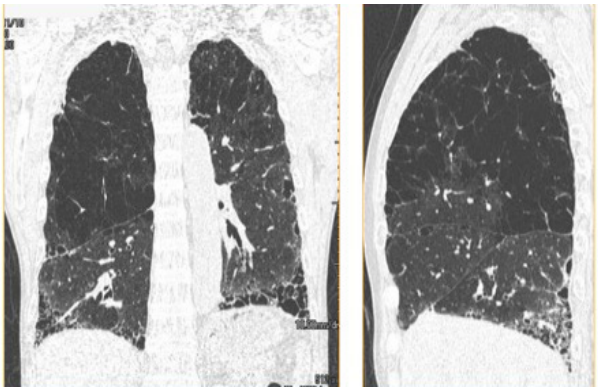

圖三 .Disontinuous type of CPFE

另一個常見於吸菸者的組織學病變為 airspace enlargement with fibrosis (AEF)，且有文獻證實，AEF 的發生率與吸菸量成正相關[9]。AEF 為一種好發於支氣管的肺間質纖維化病變，通常伴隨結構重塑 (structural remodeling) 及 emphysematous change (圖四)[9]。AEF 在 CT 下最常見的表徵為 Multiple Thin Walled Cysts (MTWCs)，MTWCs 與尋常性間質性肺炎 (usual interstitial pneumonia, UIP) 常見的 honeycombing 相比，位置離胸膜 (pleura) 較遠且 cysts 的厚度也較薄[10]。

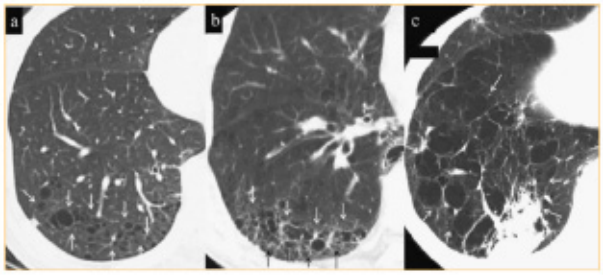

圖四 . HRCT of AEF

▶ Unclassifiable IIP

於 2013 年新診斷分類中，開始出現了 unclassifiable IIP 的概念。unclassifiable IIP 指的是一些特發性間質性肺炎病例由於臨床、影像學、病理學等證據不足，因而無法確切診斷病人特發性間質性肺炎的種類。此外，病人也有可能因為接受一些其他治療後，使得影像學或組織學上的病理型態改變、診斷過程中出現新的病徵、或是本身在 HRCT 上即同時呈現多重疾病模式，這些狀況也會使得臨床、影像學、病理學上所呈現的結果出現很大的差異，因而難以判斷特發性間質性肺炎的種類[2]。過去有研究指出，約有 10-24 % 的特發性間質性肺炎病人由於組織學上的證據不足，因而被分類到 unclassifiable IIP[11,12]。若以 CT pattern 的角度分析 unclassifiable IIP，Ryerson CJ 等人分析 132 位 unclassifiable IIP 病人，發現有 17 % 的病人屬於 UIP，50 % 屬於 possible UIP，33 % 屬於 inconsistent UIP(33%)，進一步將這群 unclassifiable IIP 病人與 non-IPF ILD 以及 IPF 的病人進行存活

分析，在校正年齡、性別、baseline FVC 以及 baseline DLCO 後發現，non-IPF ILD 的死亡風險最低，其次為 unclassifiable IIP，風險最高的為 IPF11；Hyldgaard C 等人同樣分析了 105 位 unclassifiable IIP 病人，發現有 43 % 屬於 NSIP、20 % 為 DIP/RBILD、18 % 為 subacute hypersensitivity pneumonitis、10 % 為 possible UIP、5 % 為 chronic hypersensitivity pneumonitis (CHP) 以及 4 % 為 sarcoidosis[12]。

▶ Acute exacerbation (AE) of idiopathic pulmonary fibrosis (IPF)

過去觀察 IPF 病人的自然病程，發現病人之間的歧異性很大，尤其是從疾病穩定狀態到突然發生 AE 的狀況都不太相同。近年來對於 IPF 病人的 AE 有更明確的定義與診斷流程 (圖五)[13]。目前對於 AE 確切的發生原因仍然不明，但目前認為 AE 的發生可能與一些急性誘發原因，如：感染、嗆到或 mechanical stretch 有關；或是與一些慢性成因，如：epithelial dysfunction 或 fibroblast accumulation 相關[13]。根據 ATS 於 2016 年所發表的 acute exacerbation of idiopathic pulmonary fibrosis report，IPF 病人的 AE 被重新定義為一種臨床表徵明顯的急性呼吸惡化並且要有新的瀰漫性肺泡異常的證據，相較於過去的定義，在診斷上不需要判別急性呼吸惡化為特異性或非特異性[13]。此外在診斷準則方面，病人需相較過去一個月內的狀況有明顯的急性惡化或是逐漸呼吸困難，與過去數天內的比較基準更為寬鬆，而惡化的原因僅要排除因心衰竭或體液過載即可[13]。

▶ Rare IIPs

最後一部分將介紹在 2013 年新診斷分類中，被歸為 Rare IIPs 的幾個較少見的診斷，包含 idiopathic lymphoid interstitial pneumonia(iLIP) 與 idiopathic pleuroparenchymal fibroelastosis (iPPFE)，此外，還有兩個 rare histologic pattern：acute fibrinous organizing pneumonia(AFOP) 與 bronchiolocentric

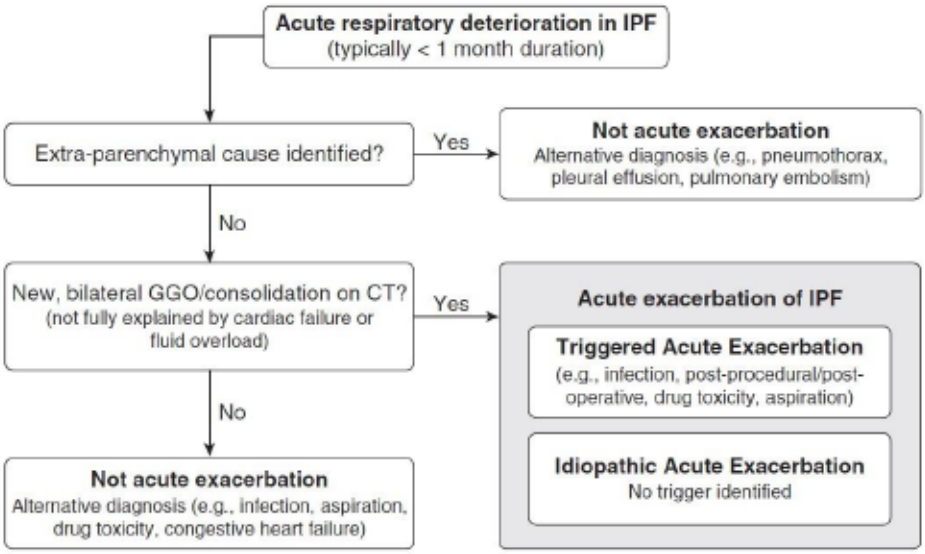

圖五 .Proposed conceptual framework for evaluation of AE in IPF[13]

patterns of interstitial pneumonia (BPIP)，這兩類之所以被歸類在 rare histologic pattern 而非正式的 rare IIPs，是因為目前對於這些組織學上的異常仍有許多尚未了解的地方，還不能確定他們是否屬於某些現存的 IIP 變化。

LIP 為一種肺間質與肺泡受到淋巴細胞異常浸潤的疾病，雖然 LIP 並不少見，但大多與其他疾病相關，真正屬於 iLIP 的案例十分罕見，因此被歸類到 rare IIPs 中[2]。LIP 在 HRCT 的表現為病灶主要以下肺為主，可以看到有 cyst 與 Uniform or patchy GGO 的狀況。目前 iLIP 的案例與對其成因的了解仍十分有限，需要未來更多案例與研究來探索。

iPPFE 最早是在 1992 年由 Amitani R 等人所發表的一種成因不明的 upper lobe pulmonary fibrosis 又稱為 Amitani' s[14]，其後，Frankel SK 等人於 2004 年正式將此類疾病重新命名為 iPPFE15。iPPFE 是一種同時涉及 visceral pleura 以及 subjacent sub-pleural lung parenchyma 的纖維化疾病，主要分布位置以肺上葉為主。iPPFE 的病人族群特徵方面，過去的研究中發現 iPPFE 病人的年齡中位數約在 57 歲左右，男女發生率相當，大部分發生在非抽菸族群，病人一般有較低的 BMI 且有較扁平的胸廓 (Thoracic Cage)。iPFE 病人的肺功能檢查結果一般非常的差，且常會發生氣胸的狀況。回顧 iPFE 成因，除了有一部分是找不到任何原因的特異性病人，目前被認為可能與骨髓移殖、MAC 與 Aspergillus 相關的感染、接受化療或放射治療有關。組織學上可以看到 visceral pleura 與 adjacent lung 等位置有 Dense intra-alveolar fibrosis 與 dense fibrous thickening 的表現，並且有 elastic fibers 的沉積。而 iPFE 在 HRCT 的表現上則以上肺葉的 irregular pleuroparenchymal thickening 為主，另外也可以看到 wedge shaped pleural based densities、Elevation of hili 等，少數的案例會在下肺葉出現 UIP 為主的肺實質病變。

AFOP 為一種 rare histologic pattern of lung injury，通常狀況介於 diffuse alveolar damage (DAD) 與 organizing pneumonia (OP) 之間，可以看到 Intra-alveolar OP 伴隨有 fibrin 的沉積與 hyaline membranes 的缺乏。臨床上可以分為兩種 type，分別是 A fulminant presentation like Acute respiratory distress syndrome (ARDS) 與 A subacute form with a more favorable outcome。另一方面，在 HRCT 上可以看到有 nodule or mass、consolidation、GGO 等表現。目前 AFOP 的病因仍未明確，除了特異性外，可能與自體免疫疾病、藥物、感染或是肺臟移植有關。

另一個 rare histologic pattern：BPIP，自 2002 年起在世界各地陸續就有不同的學者以 case report 的方式發表這一類的病徵，BPIP 是一種 airway-centered injury 並且受到多種可能的原因而誘發，如：空氣汙染、免疫失調、胃食道逆流等。組織學上的表現類似於 hypersensitivity pneumonitis，CT 方面目前仍未找到一致性，因此 BPIP 是否能自成一類 IIP 未來仍需更多研究與討論。

參、間質性肺異常 (Interstitial abnormalities, ILAs)

CT 被廣泛運用在許多大型肺臟疾病相關的臨床試驗，在這些試驗當中，我們常會發現某些病人在初始納入研究時就在肺實質上發現有間質性肺異常，但真實世界中間質性肺異常的發生率、與抽菸的關聯性、以及對這些肺臟相關疾病癒後的影響，相信這些問題都是許多臨床工作者十分關心的議題。

Washko GR 等人於 2011 年時在 NEJM 發表了相關研究，該團隊使用了 COPD gene study 的數據來研究在吸菸族群中間質性肺異常的發生率。此研究結果顯示，在吸菸族群中每 12 位接受 HRCT 的病人就有 1 位會發現有間質性肺異常，並且這些有間質性肺異常的病人通常伴隨著 reduced TLC 與 lesser amount of emphysema[16]。根據上述結果，該研究團隊認為間質性肺異常是一種因吸菸導致肺部受損的疾病表現。

另外一篇由 Lederer DJ 等人所發表的研究，利用 The Multi-Ethnic Study of Atherosclerosis(MESA)-Lung Study 的研究數據，共納入了 2563 位沒有 airflow limitation 或心血管疾病的人，其中包含了 1119 位吸菸者與 1444 位非吸菸者，之後分析其 ung image of cardiac CT、restriction on spirometry、high attenuation area (HAA) 等數據 [17]。研究結果發現，即使是在這群相對健康族群中進行研究，仍可發現吸菸可能會導致 subclinical parenchymal lung disease。Jin GY 等人利用 The National Lung Screening Trial (NLST) 的資料也進行了類似的研究，該研究團隊發現，間質性肺異常的盛行率約為 9.7 %，其中 5.9 % 屬於 non-fibrotic ILA，2.1 % 為 fibrotic ILA18。在這篇研究中，同樣發現有間質性肺異常者相較於沒有間質性肺異常的人，吸菸者的比例與每年吸菸數都來的較高。另外值得注意的是，在追蹤這群有間質性肺異常的受試者兩年後，發現 non-fibrotic ILA 中，有 48.9 % 的人獲得改善，10.9 % 的人反而惡化，然而在 fibrotic ILA 中卻沒有任何人的間質性肺異常有改善，甚至有 36.85 % 的人更加惡化，顯示若發現有 fibrotic ILA 時，應該要積極以 CT 追蹤病程變化。

2016 年時，Putman RK 等人在 JAMA 發表研究探討間質性肺異常與 all-cause mortality 的關聯性，此篇研究使用了四個大型的世代研究數據，總共收納了超過一萬人的資料，並追蹤了 3 到 9 年的時間來觀察 all-cause mortality 並記錄其死因 [19]。研究結果顯示，四個大型世代研究當中，間質性肺異常的盛行率約在 7-9 % 左右，無論是使用哪一個世代研究的資料，間質性肺異常組的死亡風險皆大於無間質性肺異常組，且都達到統計上的顯著。進一步分析死因發現，間質性肺異常組死亡的人，死因以呼吸道相關疾病最多，而且大多都是因為肺纖維化而過世。因此根據此篇研究結果，間質性肺異常可能是間質性肺病早期的形態學變化 (morphological change)，並且可能與癒後相關，但仍須要有進一步的研究來證實其關聯性。

肆、經支氣管冷凍肺活檢 (transbronchial lung cryobiopsy, TBLC)

TBLC 是近幾年來尤其在歐洲地區興起的一種採檢技術，相較於傳統 SLB 使用鑷子 (forceps) 採檢，TBLC 則是使用 cryoprobe 進行採檢，不僅可以採集到更大體積的樣本，由於是冷凍的關係，因此能夠更佳的保存採集下來的樣本組織，並且傷口出血狀況也較少，比起 SLB 也較少併發症。2016 年時 Tomassetti S 等人的研究，收入了 117 位非特發性肺纖維化的 f-ILD 病人，藉此探討診斷流程中加入 TBLC 是否有助診斷的精確度，並以加入 SLB 作為對照組來比較 [20]。研究結果顯示加入了 TBLC 後，確診率從 29 % 上升至 63 %，顯示 TBLC 未來確實能在多科別醫療團隊中達到幫助診斷的目的，並且與 SLB 組相比，兩者沒有達到顯著的差異。

雖然 Tomassetti S 等人的研究為 TBLC 的在臨床上的使用增添了信心，但 2016 年時 the pulmonary pathology society (PPS) 發出建議，認為 TBLC 仍有其限制存在。首先 TBLC 的採檢位置位於肺臟相對中心的位置，因此可能無法適用於 UIP 的診斷。此外，目前缺乏前瞻性雙盲試驗來證實 TBLC 的診斷力與 SLB 相當，目前 PPS 的專家仍認為 TBLC 在診斷的精確度上可能尚不如 SBL[21]。綜合以上兩點，因此目前仍未建議 TBLC 可以取代 SBL 在間質性肺病診斷上的地位。

參考文獻

1. American Thoracic Society/European Respiratory Society International Multidisciplinary Consensus Classification of the Idiopathic Interstitial Pneumonias. This joint statement of the American Thoracic Society (ATS), and the European Respiratory Society (ERS) was adopted by the ATS board of directors, June 2001 and by the ERS Executive Committee, June 2001. American journal of respiratory and critical care medicine 2002;165:277-304.
2. Travis WD, Costabel U, Hansell DM, et al. An official American Thoracic Society/European Respiratory Society statement: Update of the international multidisciplinary classification of the idiopathic interstitial pneumonias. American journal of respiratory and critical care medicine 2013;188:733-48.
3. Travis WD, Hunninghake G, King Jr TE, et al. Idiopathic nonspecific interstitial pneumonia: report of an American Thoracic Society project. American journal of respiratory and critical care medicine 2008;177:1338-47.
4. Yousem SA. Respiratory bronchiolitis-associated interstitial lung disease with fibrosis is a lesion distinct from fibrotic nonspecific interstitial pneumonia: a proposal. Modern pathology : an official journal of the United States and Canadian Academy of Pathology, Inc 2006;19:1474-9.
5. English C, Churg A, Lam S, Bilawich A-M. Respiratory bronchiolitis with fibrosis: prevalence and progression. Annals of the American Thoracic Society 2014;11:1665-6.
6. Cottin V, Nunes H, Brillet P, et al. Combined pulmonary fibrosis and emphysema: a distinct underrecognised entity. European Respiratory Journal 2005;26:586-93.
7. Kitaguchi Y, Fujimoto K, Hanaoka M, Kawakami S, Honda T, Kubo K. Clinical characteristics of combined pulmonary fibrosis and emphysema. Respirology 2010;15:265-71.
8. Usui K, Tanai C, Tanaka Y, Noda H, Ishihara T. The prevalence of pulmonary fibrosis combined with emphysema in patients with lung cancer. Respirology 2011;16:326-31.
9. Kawabata Y, Hoshi E, Murai K, et al. Smoking-related changes in the background lung of specimens resected for lung cancer: a semiquantitative study with correlation to postoperative course. Histopathology 2008;53:707-14.
10. Watanabe Y, Kawabata Y, Kanauchi T, et al. Multiple, thin-walled cysts are one of the HRCT features of airspace enlargement with fibrosis. European journal of radiology 2015;84:986-92.

11. Ryerson CJ, Urbania TH, Richeldi L, et al. Prevalence and prognosis of unclassifiable interstitial lung disease. European Respiratory Journal 2013;42:750-7.
12. Hyldgaard C, Bendstrup E, Wells AU, Hilberg O. Unclassifiable interstitial lung diseases: Clinical characteristics and survival. Respirology 2017;22:494-500.
13. Collard HR, Ryerson CJ, Corte TJ, et al. Acute Exacerbation of Idiopathic Pulmonary Fibrosis. An International Working Group Report. American journal of respiratory and critical care medicine 2016;194:265-75.
14. Amitani R, Niimi A, Kuse F. Idiopathic pulmonary upper lobe fibrosis (IPUF). Kokyu 1992;11:693-9.
15. Frankel SK, Cool CD, Lynch DA, Brown KK. Idiopathic pleuroparenchymal fibroelastosis: description of a novel clinicopathologic entity. CHEST Journal 2004;126:2007-13.
16. Washko GR, Hunninghake GM, Fernandez IE, et al. Lung volumes and emphysema in smokers with interstitial lung abnormalities. The New England journal of medicine 2011;364:897-906.
17. Lederer DJ, Enright PL, Kawut SM, et al. Cigarette smoking is associated with subclinical parenchymal lung disease: the Multi-Ethnic Study of Atherosclerosis (MESA)–lung study. American journal of respiratory and critical care medicine 2009;180:407-14.
18. Jin GY, Lynch D, Chawla A, et al. Interstitial lung abnormalities in a CT lung cancer screening population: prevalence and progression rate. Radiology 2013;268:563-71.
19. Putman RK, Hatabu H, Araki T, et al. Association between interstitial lung abnormalities and all-cause mortality. Jama 2016;315:672-81.
20. Tomassetti S, Wells AU, Costabel U, et al. Bronchoscopic lung cryobiopsy increases diagnostic confidence in the multidisciplinary diagnosis of idiopathic pulmonary fibrosis. American journal of respiratory and critical care medicine 2016;193:745-52.
21. Raparia K, Aisner DL, Allen TC, et al. Transbronchial Lung Cryobiopsy for Interstitial Lung Disease Diagnosis: A Perspective From Members of the Pulmonary Pathology Society. Archives of pathology & laboratory medicine 2016;140:1281-4.

特別專題

間質性肺病的診斷、檢查與治療概述

Michael Tamm [1], 許樂仁 [2]

[1]University Hospital Basel, Basel, Switzerland
[2] 生物醫學編輯部 , 臺北 , 臺灣

壹、前言

以往我在教學時總會開玩笑地說間質性肺病 (interstitial lung diseases，ILD) 的成因很簡單，只要掌握 PICNIC 原則就沒問題，PICNIC 包括現在已經很少見的肺塵病 (Pneumoconiosis)、免疫低下病患的感染性疾病 (Infectious)、心衰竭 (Cardiac)、lymphangiomatosis (Neoplasm)、特發性 (Idiopathic) 及結締組織 (Connective tissue) 相關疾病。美國及歐洲胸腔 / 呼吸學會在 2013 年共同頒布了官方版特發性間質性肺炎 (idiopathic interstitial pneumonia，IIP) 分類，有別於過往僅簡略描述病名，新版分類除了更詳細的劃分不同類型的 IIP 外，也列入較罕見及無法歸類的 IIP 條目 (圖一) [1]。

貳、診斷方法與檢查工具

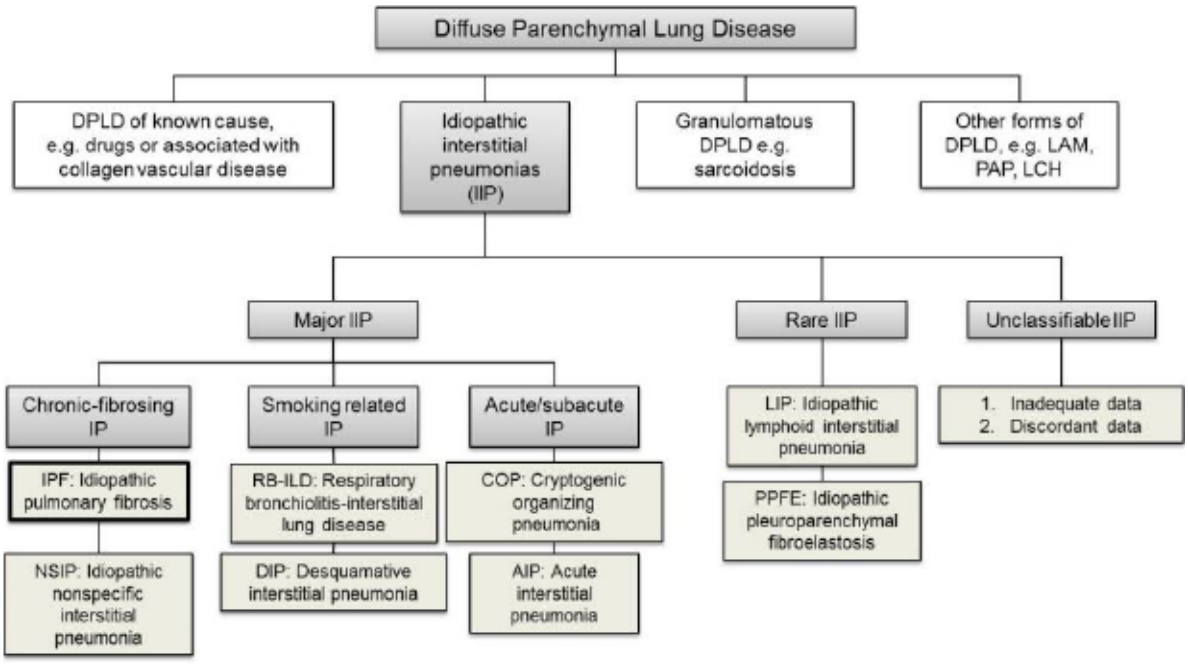

圖一 . 更新版特發性間質性肺炎分類

通訊作者 : 許樂仁 藥師
電話 : 886-2-2778-7711
地址 : 106 台北市大安區忠孝東路三段 249-1 號

想診斷這類疾病必須先從完整的病史詢問開始，內容除了包括症狀開始時間、持續多久外，也要注意病患本身的合併用藥、職業、嗜好、特殊物質暴露、過去疾病史 (尤其是免疫疾病) 等，為了避免詢問時有所疏漏，臨床醫師們可借助 CHEST 期刊製作的問卷，在短時間內完成全面性的病史調查。理學檢查方面最準確的指標應該是爆裂音 (crackles)，若病患雙側肺部都出現 crackles，肺部有纖維化的可能性就相當高，有鑑於聽診是最簡單且免費的檢查方法，建議臨床上應執行檢查且絕不應忽視此特殊現象。

有時特發性肺纖維化病患在影像尚未出現明顯變化前，肺功能就已開始受影響，因此除了影像檢查外，還須搭配相關肺功能檢查數據。這類病患在肺功能檢查時呈現的結果應為肺總容積 (total lung capacity，TLC)、肺餘容積 (residual volume)、第 1 秒用力呼氣量 (forced expiratory volume in one second，FEV_1)、肺活量 (vital capacity，VC) 皆下降但 FEV_1 / FVC (forced vital capacity，用力肺活量) 正常；此外肺瀰散量 (diffusion capacity) 會降低且合併血氧濃度與血液二氧化碳濃度下降，此乃病患過度呼吸導致的結果，應注意若病患的血中二氧化碳濃度呈上升現象，就可能有合併其他呼吸道阻塞性疾病，或病況已相當不樂觀。

針對仍處於疾病早期、電腦斷層 (computed tomography，CT) 影像變化還不明顯的病患來說，運動肺功能測試是最敏感而能有效診斷的工具。最常選用的檢查方法是 6 分鐘運動測試或 spiroergometry，常見結果為最大攝氧量降低、缺氧並達到呼吸限制 (ventilatory limit)。此外，即使病患沒有出現任何結締組織疾病症狀或徵象，仍建議應進行相關血清檢測包括類風濕因子 (rheumatoid factor)、抗環瓜氨酸抗體 (anti-cyclic citrullinated peptide antibody，anti-CCP) 及抗核抗體 (antinuclear antibody，ANA) [2]，以利於進一步評估情況。

電腦斷層無疑地是診斷過程中的一項重要步驟，因此我們必須系統性地辨別電腦斷層影像是否出現尋常性間質性肺炎 (usual interstitial pneumonia，UIP) 表現，並按照標準分辨其為確實符合 UIP、可能為 UIP 或不符合 UIP 表現 (表一)。然而並非所有影像都能被精確歸類，因此有時仍須進行切片以確立診斷。有鑑於臨床上判讀影像時常會有取得第二意見的需求，因此 University Hospital Basel 從 2015 年開始進行一項 Teleradiology 專案，目標是提供照護可能罹患 IPF 病患的臨床醫師判讀電腦斷層影像的第二意見。諮詢者必須提供 DICOM (Digital Imaging and Communications in Medicine) 影像，由 University Hospital Basel 依據表一的條件進行判定。目前為止此系統已協助判讀來自俄羅斯及東歐多國的影像，自收到上傳影像後平均 3.8 天可回傳報告至原委託單位；專案執行期間發生技術問題的頻率不高，除了剛開始時有少量上傳狀況外，並未出現影像品質疑義。評估結果顯示委託案件有近半數不符合 UIP (n = 85，46%)，另外一半則是符合 (n = 69，37%) 或可能為 UIP 者 (n = 32，17%)，由於預期臨床醫師不會特地上傳顯而易見的 UIP 影像來尋求第二意見，得此結果並不意外。

支氣管鏡也是很重要的診斷工具，除了能以支氣管肺泡沖洗檢查 (bronchoalveolar lavage，BAL) 確認細胞型態，判斷是否出現感染或惡性腫瘤的跡象外，還能進行支氣管鏡切

UIP Pattern (All Four Features)	Possible UIP Pattern (All Three Features)	Inconsistent with UIP Pattern (Any of the Seven Features)
• Subpleural, basal predominance • Reticular abnormality • Honeycombing with or without traction bronchiectasis • Absence of features listed as inconsistent with UIP pattern (see third column)	• Subpleural, basal predominance • Reticular abnormality • Absence of features listed as inconsistent with UIP pattern (see third column)	• Upper or mid-lung predominance • Peribronchovascular predominance • Extensive ground glass abnormality (extent>reticular abnormality) • Profuse micronodules(bilateral, predominantly upper lobes) • Discrete cysts (multiple, bilateral, away from areas of honeycombing) • Diffuse mosaic attenuation/air-trapping (bilateral, in three or more lobes) • Consolidation in bronchopulmonary segment(s)/lobe(s)

表一 . 電腦斷層 UIP 表現評估標準

片 (transbronchial biopsy，TBB)。典型的 IPF 病患 BAL 細胞檢查會顯現巨噬細胞 (macrophage) 及嗜中性球 (neutrophil) 比例上升合併些微嗜酸性球 (eosinophil) 增加，若淋巴球比例過高 (> 40%)，則應考慮慢性過敏性肺炎 (hypersensitivity pneumonitis，HP) 的可能性 [2]；雖然 BAL 具有一定的診斷能力，但是否應全面性對懷疑 IPF 的病患進行 BAL，目前仍無共識。另一方面，根據統計經 TBB 確診 IPF 的比率僅約 20%，遠低於其他如 sarcoidosis 或 HP 等診斷率高達 80% 的疾病，亦有文獻指出病理醫師經 TBB 檢體診斷出影像顯示為 UIP 的比率僅約 30% [3]，因此較不建議用 TBB 診斷 IPF。

參、切片之必要性與安全性疑慮

手術切片 (胸腔內視鏡輔助手術 Video-Assisted Thoracic Surgery，VATS / 開胸手術) 的風險更高，有研究指出接受手術切片的所有病患 90 天死亡率為 11.6%，其中有 UIP 的族群 90 天死亡率高達 15.2%，相較於此，未接受手術切片者的 90 天死亡率則皆為 4.3% [4]；英國的研究也顯示開胸切片是造成死亡的風險因子之一 [5]，然而考量到病患族群的選擇誤差以及各文獻提出的死亡率數據差距很大 (30 天死亡率從 2.1% 到 18%) [5-8]，因此基於診斷目的進行手術切片的效益仍有爭議，但已造成臨床上僅 5% 懷疑為 IPF 的病患會接受手術切片。有一種說法是免疫抑制狀態患者接受手術切片的死亡率較高，但根據我們在 Basel 的經驗，2000 年到 2014 年間接受診斷目的之 VATS 或開胸手術的 294 名 ILD 病患中，有半數 (54.7%) 處於免疫抑制狀態，接

受手術切片後 30 天及 90 天死亡率分別為 6.8% 與 10.2%，其獨立風險因子只有 ASA 分數與術前需進加護病房這兩項，免疫抑制狀態並非獨立風險因子。

至於經支氣管鏡冷凍切片 (cryobiopsy) 技術是否能成功降低切片風險，至今仍無定論。Cryobiopsy 器材可重複使用，價格不高，且可取得體積較大的檢體，對診斷較有利，義大利的研究顯示用 cryobiopsy 確診 UIP 的比率可高達 70% [9]，比傳統 TBB 的 20% 高出許多。有研究比較近 300 名接受 cryobiopsy 與 150 名接受 VATS 切片的病患，雖然確診的機率分別為 82.8% 與 98.7%，但住院天數及死亡率皆以 cryobiopsy 組佔明顯優勢；此外 cryobiopsy 組的氣胸發生率為 20% [10]，依據我的個人經驗，符合 UIP 或確診 IPF 的病患發生氣胸與出血等併發症的機率也確實較高。據此，面對需要組織學確診的病患，我們傾向先做 TBB，再視需求進行第二階段 cryobiopsy，進而減少 70% 至 80% 的 VATS 需求量。

肆、多專科合作診斷

由於組織學或影像學並非永遠都能獨立確切判斷 UIP，必要時須搭配兩者的結果進行評估 (表二、表三)，因此診斷 ILD 病患往往需要多專科共同合作。

概略來說 ILD 的診斷重點包括運動時會喘、咳嗽等症狀，病史探問務必確認其系統性疾病，理學檢查首重聽診是否出現 crackles，輔助檢查最重要的當然是電腦斷層及肺功能檢查，此外需要檢體的病患則以進行 BAL / TBB / cryobiopsy 為主，僅對少數患者執行 VATS 切片。取得必要資訊後，由多專科人員共同討論，方為診斷 ILD 的最佳流程。

UIP pattern (All Four Criteria)	Probable UIP Pattern	Possible UIP Pattern (All Three Criteria)	Not UIP Pattern (Any of the Six Criteria)
• Evidence of marked fibrosis/ architectural distortion, honeycombing in a predominantly subpleural/paraseptal distribution • Presence of patchy involvement of lung parenchyma by fibrosis • Presence of fibroblast fod • Absence of features against a diagnosis of UIP suggesting an alternate diagnosis (see fourth column)	• Evidence of marked fibrosis/architectural distortion, honeycombing • Absence of either patchy involvement or fibroblastic foci, but not both • Absence of features against a diagnosis of UIP suggesting an alternate diagnosis (see fourth column) OR • Honeycomb changes only	• Patchy or diffuse involvement of lung parenchyma by fibrosis, with or without interstitial inflammation • Absence of other criteria for UIP (see UIP Pattern column) • Absence of features against a diagnosis of UIP suggesting an alternate diagnosis(see fourth column)	• Hyaline membranes • Organizing pneumonia • Granulomas • Marked interstitial inflammatory cell infiltrate away from honeycombing • Predominant airway centered changes • Other features suggestive of an alternate diagnosis

表二 . 組織學 UIP 表現評估標準

HRCT Pattern*	Surgical Lung Biopsy Pattern* (When Performed)	Diagnosis of IPF?†
UIP	**UIP** **Probable UIP** **Possible UIP** **Nonclassifiable fibrosis‡**	**YES**
	Not UIP	No
Possible UIP	**UIP** **Probable UIP**	**YES**
	Possible UIP Nonclassifiable fibrosis	Probable§
	Not UIP	No
Inconsistent with UIP	UIP	Possible§
	Probable UIP Possible UIP Nonclassifiable fibrosis Not UIP	No

表三 . 電腦斷層合併組織學診斷 IPF 流程

伍、IPF 的治療

早年的 IPF 治療經驗都來自寥寥無幾的案例報告，醫生們治療 IPF 病患的概念就是用經驗性抗生素加上類固醇，2005 年有病患對照試驗提出干擾素 γ 治療，但試驗本身具有分組病患基本條件不一致的誤差，結果不盡可信。直到 2005 至 2015 年間才出現了 (N-acetylcysteine，NAC)、pirfenidone、nintedanib 的隨機分組對照試驗，但截至 2016 年合併療法仍然只有安全性資料而無針對療效進行的試驗；以研究趨勢來看，在這幾十年間 IPF 治療的研究重點也從早年的免疫抑制劑轉變成近年來以抗纖維化劑為主流。

雖然臨床試驗早已分別證實 pirfenidone 與 nintedanib 的療效，但 pirfenidone 試驗有設限病患的 FVC 上限 (納入條件為 FVC 介於 50% 到 90% 預測值之間)，如此一來便無法納入 FVC 沒有出現顯著降低的病患，以及一氧化碳瀰散量 (diffusing capacity of the lungs for carbon monoxide，D_{LCO}) 已經大幅下降但 FVC 改變不大的病患。雖說臨床試驗確實會避免收案情況太差的病患，不過如此一來很容易導致藥物在臨床實務上展現的療效遠不如試驗結果來得優異，以 IPF 來說，臨床上決定進行治療時會考慮的因素包括病患年齡、合併症、體重、體能狀態、肺容積、瀰散量、電腦斷層顯示疾病擴散度與是否有肺氣腫影像表現等，但臨床上常見的高齡、合併症較多或較嚴重、體能不佳只能坐輪椅、FEV_1/FVC 值正常卻有典型肺氣腫電腦斷層影像的病患族群等卻常常是被試驗排除，或未提供明確定義的族群，使臨床醫師難以從試驗經驗中得知這些病患是否適合用藥，也難易預估治療反應。

相對於上述情況，nintedanib 試驗並未設定病患 FVC 上限，相關文獻也指出 nintedanib

治療提供給保有肺容積之病患與肺容積不足之病患的效益相仿 (圖二)，從而支持臨床醫師可在診斷 IPF 當下、病患肺容積尚未出現變化時及早開始藥物治療 [11]。此外，研究報告亦提出不論是否能以影像或組織學確診 UIP 表現，nintedanib 都可發揮療效，足見其具備改善病患肺部纖維化的能力 (圖三) [12]。

陸、案例分享

2008 年時有一名 48 歲男性病患出現運動時會喘的症狀，合併雙側肺底部 crackles 以及肺瀰散量降低現象，由於當時的電腦斷層影像並非典型的蜂窩型 (honeycomb) 因此接受

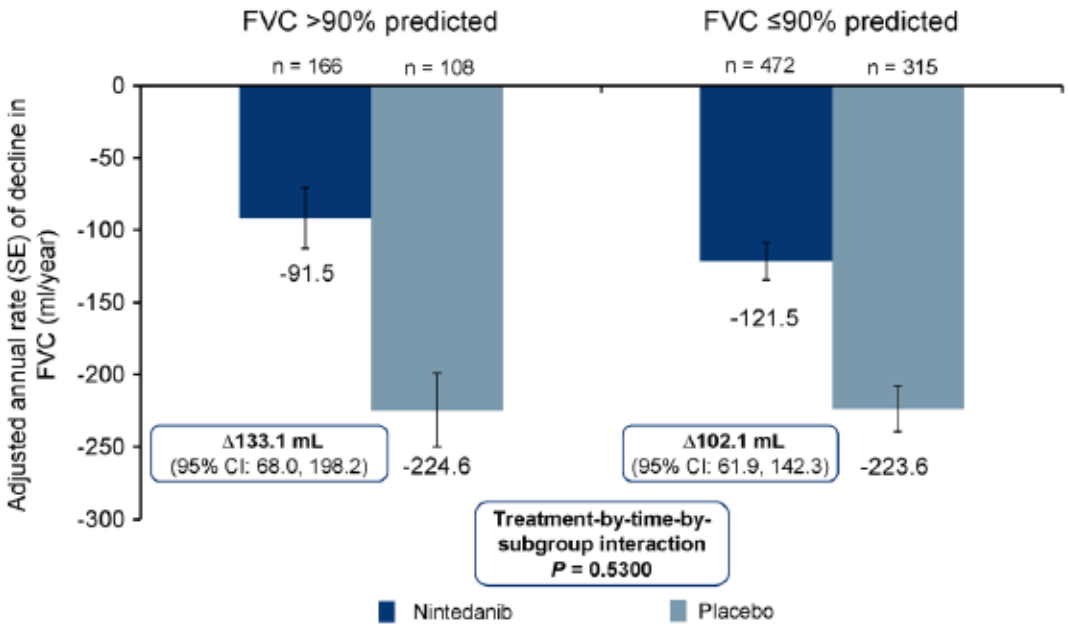

圖二 . 依 FVC 次族群分析 Nintendanib 療效

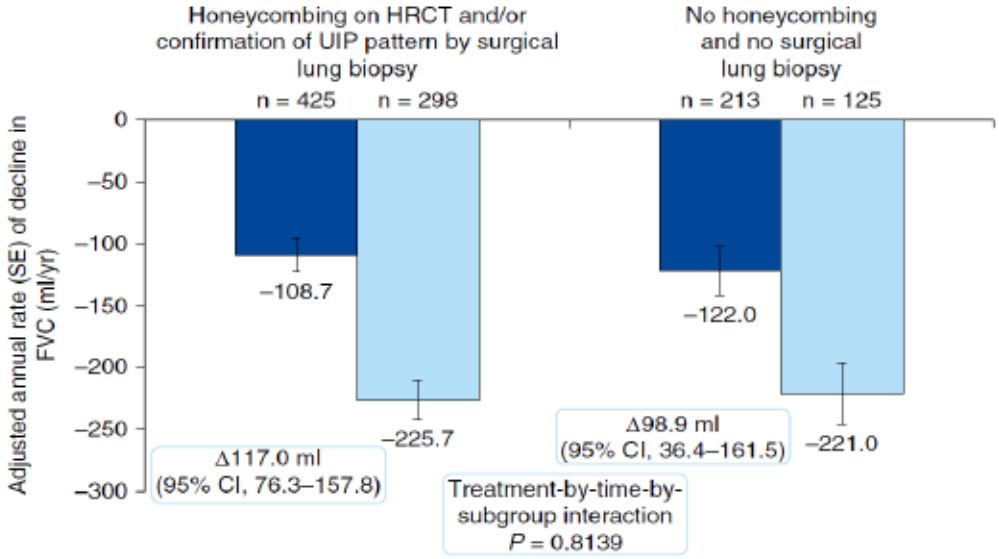

圖三 . 依是否確診 UIP 次族群分析 Nintendanib 療效

VATS 切片後才確診罹患 IPF，依當時的慣例給予類固醇、azathioprine 和 NAC 治療。到 2009 年，病患仍未完全戒菸且症狀未見改善，肺功能檢查顯示 TLC 66%、FVC 70%、FEV_1 74%、D_{LCO} 34 %，6 分鐘運動測試移動 510 公尺、最低氧氣飽和度為 87%，當下建議病患徹底戒菸、討論未來接受肺部移植的可能性和更改藥物為 mycophenolic mofetil 合併低劑量類固醇。以現今的觀點看來這項治療並不理想，但已經是當時可想到的最佳療法，且確實能抑制纖維母細胞 (fibroblast) 分化。

病患持續接受治療直到 2014 年，當時肺功能檢查數據顯示 TLC 68%、FVC 71%、FEV_1 65% (吸藥後 70%)、D_{LCO} 32%，6 分鐘運動測試移動 500 公尺、最低氧氣飽和度 84%，情況大致維持穩定，而當我們希望再度更改藥物為 pirfenidone 和 nintedanib 時，病患的意願不高，認為不需要立即做任何改變。然而在 2016 年開始使用 nintedanib 後沒多久，病患出現抗生素治療效果不彰的肺炎，電腦斷層檢查發現右下肺葉有緻密浸潤，經支氣管鏡切片確診為非小細胞型肺癌 (non small cell lung cancer，NSCLC)，尚未出現淋巴病變及轉移。此時，臨床醫師必須抉擇該如何治療這位病患，安寧療法？手術？放射治療？還是化療？

IPF 病患的 NSCLC 發生率約為一般族群的 5 倍，組織學型態以腺癌為主。雖然理論上 IPF 病患的手術適應症與其他族群相同，但由於難以擴張已纖維化的肺，手術執行不易，又因為纖維化肺部塌陷 (retraction) 導致延長漏氣 (prolonged airleak)，處理術後氣胸的難度也較高；另一方面，術後亦較常發生難以治療的 IPF 急性發作，這些因素都會影響醫師進行手術的意願。抗纖維化劑無法用於治療急性發作，但及早使用確有降低急性發作發生率的效果，這一點已在 INPULSIS -2 試驗中獲得證實。放射治療則可能造成更嚴重的纖維化，雖然沒有確切的統計數據可證實，但我個人不建議對纖維化肺部進行放射治療。

考量這位病患還算年輕，安寧療法並非當下首選，因此我們做了手術評估，spiroergometry 合併循環掃描影像的結果顯示無法進行肺葉切除術 (lobectomy)，亦不適用肺節切除術 (segmentectomy)。在無法以手術切除腫瘤的情況下，我們先給予化療，但病患在第二周期後發生肺炎合併膿胸，因此我們決定不顧一切執行肺葉切除術。病患在術後恢復很迅速，不過移除引流管後持續有漏氣 / 氣胸情況，因此再度進行手術。在第二次手術成功後，病患進入復健中心，卻在幾天後出現喘以及電腦斷層浸潤現象，在插管並以 BAL 排除感染後，判定為 IPF 急性發作，最終病患在合併 IPF 及 NSCLC 兩項疾病下死亡。

柒、其他治療相關事項

關於抗纖維化劑的治療細節，目前仍有許多頻繁被詢問及討論的議題。首先，何時可以停止治療？根據一些試驗的經驗，治療過程中有時病患的肺功能反而會下降 (約 10%)，此時仍可以持續治療，在 3 至 4 個月後這樣的情況或許會恢復。另外，何時需要換藥？一般而言我們不會因藥物無效而換藥，只有在發生無法承受的副作用時才會換藥。

除了藥物之外，IPF 也有其他治療方式可搭配使用。雖然資料不多，但肺部復健可明顯提升 IPF 病患的運動能力及生活品質；氧氣治療用於 IPF 病患的實證目前相當缺乏，雖然可合理推測提供缺氧病患氧氣，或在運動時提供病患氧氣可提升病患的運動時間及能力，但此作法是否會影響預後或疾病進程則尚無定論。最後，治療病患胃食道逆流是否與肺部疾病預後有關也還有爭議，但基於胃食道逆流可能導致肺部感染厭氧菌的風險升高，我個人認為可針對有症狀的病患給予治療。截至目前為止雖然有若干試驗企圖治療合併肺高壓的 IPF 病患，不過尚未得出較有意義的試驗結果，因此肺高壓仍然是預後不佳的因子。

至於 ILD 該由何層級、何專科的醫師負責診療？以瑞士來說，一般科或內科其他專科的醫師無法診治這樣的病患，但是否設限僅由醫學中心的胸腔科醫師負責診療，還是其他層級醫院的胸腔科醫師即可診療，就牽涉到法令程序規定。以我們所在的地區為例，即使各層級的胸腔科醫師都可診治這類疾病，我們還是希望所有病例都經過醫學中心多專科共同討論，以確保診斷的正確性。

參考文獻

1. Travis W, et al. Am J Respir Crit Care Med. 2013;188:733-48.
2. Raghu G, et al. Am J Respir Crit Care Med. 2011;183:788-824.
3. Tomassetti S, et al. Respiratory Research. 2012;13:96.
4. Lung. 2015;193:449-50.
5. Hutchinson JP, et al. Eur Respir J. 2016;48:1453-61.
6. Utz J, et al. Eur Respir J. 2001;17:175-179.
7. Nguyen W, et al. Sarcoidosis Vasc Diffuise Lung Dis. 2013;30(1):3-16
8. Kondoh Y, et al. Respir. Med. 2006;100:1753-9.
9. Casoni GL, et al. PLoS One. 2014;9(2):e86716.
10. Ravaglia, et al. Respiration. 2016; 91: 215.
11. Kolb M, et al. Thorax. 2017; 72:340-6.
12. Raghu G, et al. Am J Respir Crit Care Med 2017; 195:78-85.

特別專題

硬皮症相關間質性肺病之臨床處置

Masataka Kuwana [1]

[1] Department of Allergy and Rheumatology, Nippon Medical School, Tokyo, Japan

系統性硬皮症 (systemic sclerosis，SSc) 有三個特點：過度纖維化、微血管病變 (micro-vasculopathy) 與自體免疫發炎，這三項元素彼此間亦存在交互作用，而常見併發症則包括手指血管病變、肺纖維化以及對胃腸道、心臟結締組織與肌肉關節之影響 [1]。根據統計，相較於類風溼性關節炎 (rheumatic arthritis，RA) 與紅斑性狼瘡等疾病患者 15 年存活率約為 95%，SSc 病患的 15 年存活率僅約 60% [2]，造成死亡的主要原因就是間質性肺病 (interstitial lung disease，ILD) (圖一)，且造成死亡的比率有隨年份上升趨勢 (圖二)[3]。

先前的研究已提出與 SSc 相關的 ILD (SSc-ILD) 預後並不差，不僅存活表現優於特發性肺纖維化 (idiopathic pulmonary fibrosis，IPF)[4]，也只有不超過 30% 的病患演變成肺衰竭 [5,6]；即便 ILD 惡化，通常也以診斷早期、漸進式用力肺活量 (forced vital capacity，FVC) 下降為主，極少出現急性發作 [5]，然而，SSc-ILD 一旦惡化則預後極差 [5,7]，需要非常積極治療以改善存活情形。目前日本對於 SSc-ILD 的治療策略是針對出現呼吸困難及嚴重限制性肺功能不全 (FVC < 70%) 的病患進行治療；此外根據 EULAR 建議，可考慮給予嚴重惡化的病患 cyclophosphamide (CYC) 或甚至施行造血幹細胞移植 (hematopoietic stem cell transplantation，HSCT)[8]。

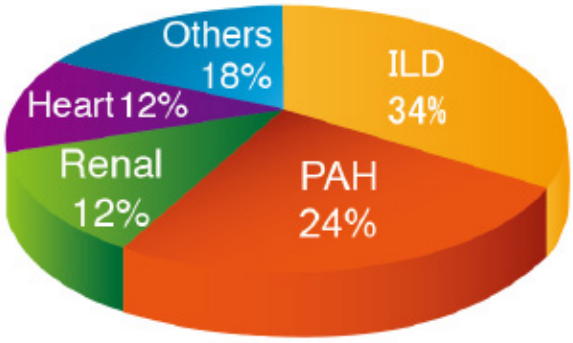

圖一 .SSc 病患死因比率

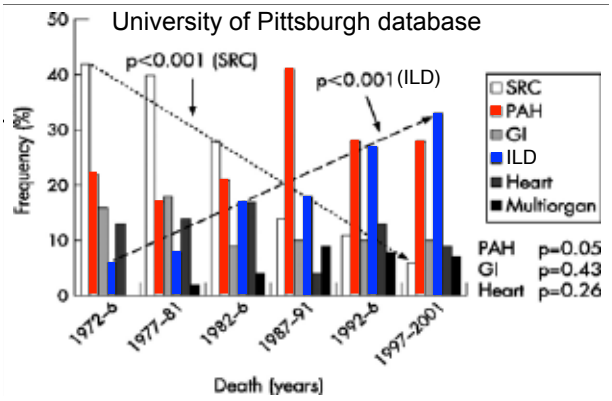

圖二 .SSc 病患死因比率 (隨年份變化)

通訊作者 : 桑名正隆 教授
電話 : +81-3-5814-6637
傳真 : +81-3-3822-2834
地址 : 日本東京都文京區千駄木 1-1-5

現行對 SSc-ILD 的治療方式如圖三所示，不過仍需要解決「出現不可逆的器官損傷累積後才進行介入」、「治療方法的風險 / 效益平衡不佳」兩項議題。理想狀態下，我們希望能在 SSc-ILD 惡化前就以有效的治療方法介入，以保留病患肺功能，達到預防與減緩惡化的目的，因此早期辨別出會邁向惡化的 SSc-ILD 病患正是必要關鍵。過往的研究整理出許多可供參考的辨別依據 (表一)，其中高解析度斷層掃描 (high resolution computed tomography，HRCT)/FVC 分級雖是臨床常用指標，但事實上當病患的 HRCT/FVC 分級出現明顯變化時往往已產生不可逆的肺部損傷，因此不適用於早期辨別；此外試驗亦已證實基準點血清 KL-6 濃度與 HRCT 影像的纖維化程度可用於預測 SSc-ILD 惡化[7,9]，快速惡化的皮膚症狀也與 SSc-ILD 惡化及死亡相關[10]。

若能在早期成功辨識出 SSc-ILD 會惡化的族群，下一步便是選擇適當的治療方法，試驗已證實 mycophenolate mofetil (MMF) 對於 SSc-ILD 的療效與 CYC 相仿但有更佳的安全性[11]，惟對疾病早期的效果仍不明顯；目前正在進行的其他藥物第三期臨床試驗列於表二，tocilizumab 隨機分配對照試驗的初步結果顯示在治療 48 週後，治療組病患的 FVC 惡化幅度遠

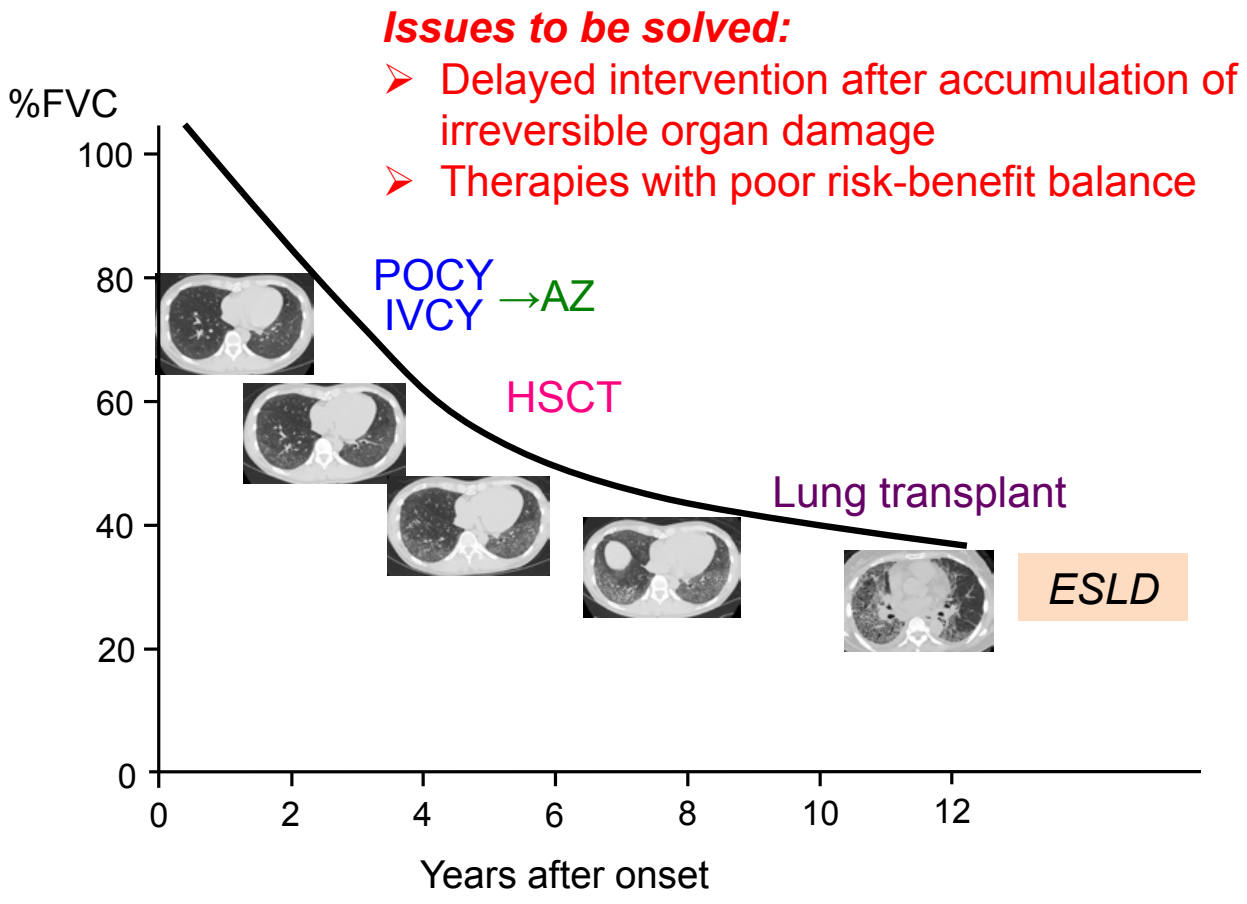

圖三 . 現行 SSc-ILD 治療方式

ILD-related mortality	Progression to ESLD	FVC decline
Males > Female> African > Oriental > Caucasian Myocardial involvement	African > Oriental > Caucasian KL-6 ↑ *HGF* promoter SNP	Early dcSSc Fibrotic change on HRCT B cells in BALF ↑ IL-2 in BALF, TNFα, CXCL11 ↑ CRP ↑ , CA15.3 ↑ KL-6 ↑ IL-6, CCL2, CCL18, CXCL4, COMP ↑ ^{99m}Tc-DTPA clearance ↑ Expiratory NO ↑ *HGF* promoter SNP
HRCT extent >20% FVC ↓ HRCT/FVC staging (extensive > limited)		
LowestSpO2 ↓ during 6MWT KL-6 ↑		

表一 .SSc-ILD 惡化預測因子

Drugs	Mode of action	Target patients	Endpoints	Background treatment	Status (2018/9)
Tocilizumab	IL-6 inhibition	Early dcSSc (≤ 5 years) with inflammatory markers	mRSS FVC (%)	No	Completed awaiting results
Nintedanib	PDGF/FGF/ VEGF signal inhibition	SSc-ILD (≤ 7 years)	FVC (mL) mRSS SGRQ ACR-CRISS	MMF/MTX	Enrollment completed
Lanabasum	Cannabinoid receptor 2 agonist	Early dcSSc (≤ 6 years)	mRSS ACR-CRISS FVC (%) HAQ-DI	Allowed	Active enrolling
Riociguat	sGC stimulator	Early dcSSc (≤ 18 months)	mRSS FVC (%) ACR-CRISS	No	Pending
Pirfenidone	TGFβ inhibition	SSc-ILD (≤ 7 yaers)	FVC (%)	MMF	Active enrolling
Rituximab (vs. IVCY)	B cell depletion	CTD-ILD SSc/myositis/ MCTD	FVC (mL)	No	Active enrolling

Red: primary endpoint

ClinicalTrials.gov

表二 . 針對早期 SSc-ILD 治療的第三期臨床試驗

小於安慰劑組，兩組與基準點相較之 FVC 百分比差異值中位數分別為 -1.5 與 -5.7 (tocilizumab vs. 安慰劑)[12]。究竟 SSc-ILD 的治療應該選用什麼藥物，抑或併用什麼藥物，仍待更多臨床試驗結果發表才能有進一步定論。

總結而言，ILD 是造成 SSc 病患死亡的主要原因，由於僅約三分之一的 SSc-ILD 病患會惡化成末期肺病變，相對的其他患者即便不接受治療也能維持病情穩定，早期辨識出會惡化的病患並盡早給予治療就相當重要。治療方面，目前常用的治療還是以非特異性免疫抑制劑如 CYC、MMF 為主，新一代特定標靶藥物如 tocilizumab 及 nintedanib 則尚在實驗階段，或許近期內就會出現更有效的新藥物可供臨床使用。

參考文獻

1. Denton CP & Khanna D. Lancet. 2017;390:1685-99.
2. Keio University Hospital Patients diagnosed between 1990-2005.
3. Steen VD et al. Ann Rheum Dis. 2007;66:940-4.
4. Wells AU et al. J Respir Crit Care Med. 1994;149:1583-90.
5. Steen VD et al. Arthritis Rheum. 1994;37:1283-9.
6. Man A et al. Rheumatology. 2015;54:1464-71.
7. Kuwana M et al. J Rheumatol. 2016;43:1825-31.
8. Kowal-Bielecka O et al. Ann Rheum Dis. 2017;76:1327-39.
9. Goldin JG et al. Chest. 2009;136:1333-40.
10. Wu W et al. Ann Rheum Dis. In press.
11. Tashkin DP et al. Lancet Respir Med. 2016;4:708-19.
12. Khanna D et al. Lancet. 2016;387:2630-40.

特別專題

特發性肺纖維化影像診斷共識更新

張允中[1,2]、萬永亮[3]、王鶴健[4] 暨放射線醫學會胸腔次專科委員會 *

[1] 中華民國放射線醫學會 , 臺北 , 臺灣
[2] 臺大醫院放射線科 , 臺北 , 臺灣
[3] 中華民國放射線醫學會胸腔次專科委員會 , 臺北 , 臺灣
[4] 臺大醫院內科部 , 臺北 , 臺灣

壹、前言

目前特發性肺纖維化 (idiopathic pulmonary fibrosis，IPF) 在國內越來越受到重視，也推出了一些可用的治療藥物，在申請健保給付時放射科的電腦斷層 (computerized tomography，CT) 報告扮演舉足輕重的角色，關係到治療藥物是否能通過審核給付；因此，影像科也必須與臨床醫師保持良好溝通，學習此疾病在臨床上的表現。此外，2018 年 ATS/ERS/JRS/ALAT 等學會共同更新國際 IPF 指引，與 2011 年發表的前一版指引間隔 7 年，內容上有相當程度的差異，藉此機會更新相關概念。

貳、2018 國際 IPF 指引更新

IPF 的預後很不理想，而近年這項疾病之所以重獲臨床重視的原因就是有更好的藥物出現並可申請健保給付，減緩疾病進展速度，因此如何從影像上辨識出符合 IPF 診斷的表現，鑑別出適合用藥的病患，正是今日大家齊聚一堂共同討論的目的。IPF 在高解析度電腦斷層 (high resolution computed tomography，HRCT) 上的典型影像學表現就是所謂的尋常性間質性肺炎 (usual interstitial pneumonia，UIP)，特點包括蜂窩性表現 (honeycombing)、牽拉性支氣管擴張 (traction bronchiectasis) 或牽拉性細支氣管擴張 (traction bronchiolectasis)，臨床特點則包括在男性、高齡者與吸菸者盛行率較高 [1]。

新版治療指引中提出的 IPF 診斷流程圖如圖一，當病患出現疑似 IPF 症狀時，應先詢問病史，確認是否有其他病因，若無，才進入影像評估階段，有典型 UIP 者可直接診斷為 IPF，如果影像表現傾向是其他較不典型的分類時，可能需要透過多專科團隊會議 (multidisciplinary discussion，MDD)、手術切片等方式進一步確診[1]；排除其他造成肺部纖維化成因的方法包括詳細確認病患所有用藥、暴露史等，另外則是應以抽血檢查排除結締組織疾病的可能性 [1]。

2018 年新版指引將疑似 IPF 病患的 HRCT 影像分為 4 類，相較於前一版僅有的 3 類，新版多了 indeterminate for UIP 這一項分類，probable UIP 定義接近舊稱的 possible UIP，兩版的 UIP 影像定義則大致相同 (圖二)[1,2]。根據新版指引論文內容，UIP 的影像病灶主要分布於肺基部 (basal) 與胸膜下 (subpleural)，

通訊作者 : 張允中 理事長
電話 : 02-2312-3456
地址 : 100 臺北市中正區中山南路 7 號

第二十九屆胸腔次委員會組織名單
顧問：許清寅、張允中 / 召集委員：萬永亮 / 副召集委員：徐先和
委員：吳銘庭、張寶源、許瑞昇、何上芸、藍功堯、陳詩華、柯凱雄、張潤忠、李易澠、黃昱森、吳美翰、王高倫、蔡鎬鴻、廖玉山、陳政弘、陳若瑀

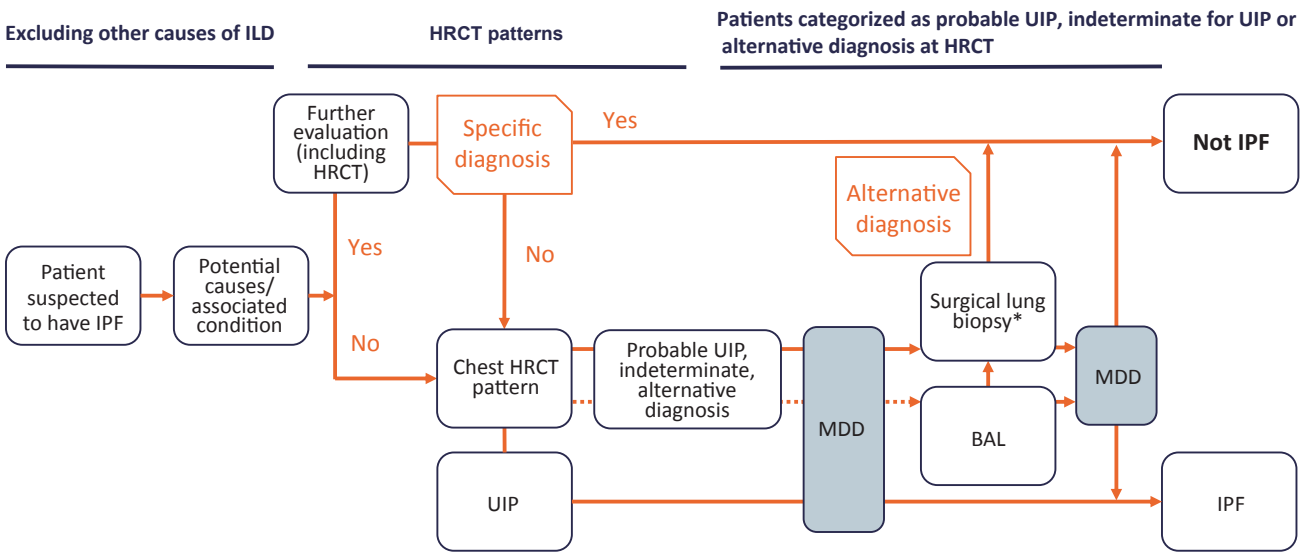

圖一 .IPF 診斷流程圖

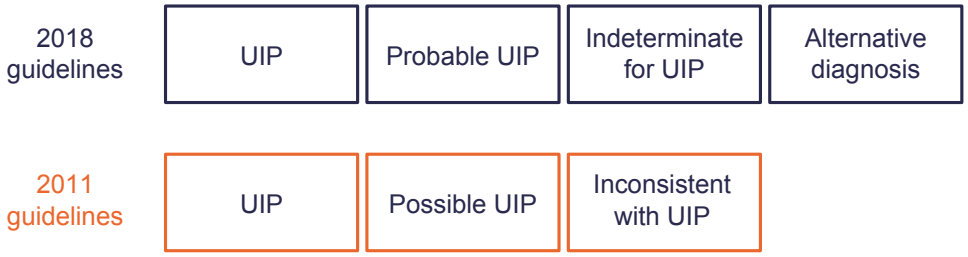

圖二 . 新舊版 IPF 影像診斷分類比較

一定會有 honeycombing，可能合併 traction bronchiectasis 或 bronchiolectasis 和網狀表現 (reticulation)，可允許出現少許毛玻璃樣陰影 (ground-glass opacification/opacity，GGO) [1]；honeycombing 常見大小為 3-10mm，重點是有完整明確的邊界，若僅由單層細胞構成時或許較難與一般肺部囊泡 (cyst) 作區別，但若為多層細胞就能更有信心地斷定為 honeycombing。若影像出現所有上述特徵但只缺 honeycombing 時，就歸類為 probable UIP，以下圖三為例，D 圖乍看之下很像有 subpleural honeycombing，但放大看只是 traction bronchiectasis，此時就符合 probable UIP 的條件。新增的 indeterminate for UIP 病灶主要還是分布於 basal 和 subpleural，但 reticulation 程度輕微，整體看來肺部纖維化不明顯，可能還會合併些許 GGO (圖四)。最後一項分類 alternative diagnosis 則囊括多種可能性，例如病灶類型或出現位置與 UIP 差異極大、影像表現符合其他疾病診斷等 [1]。

根據新版的診斷流程，如果影像表現完全符合 UIP 定義就可直接診斷為 IPF，若歸類為另外 3 種則需透過 MDD，甚至手術切片等方式輔助做結論；以手術切片方式進行病理診斷需要至少 2 個不同肺葉的組織，但若取到的組織纖維化破壞情形過於嚴重，仍有無法診斷的風險。新版指引不建議讓影像表現符合 UIP 的病患再接受手術切片和支氣管肺泡沖洗檢查

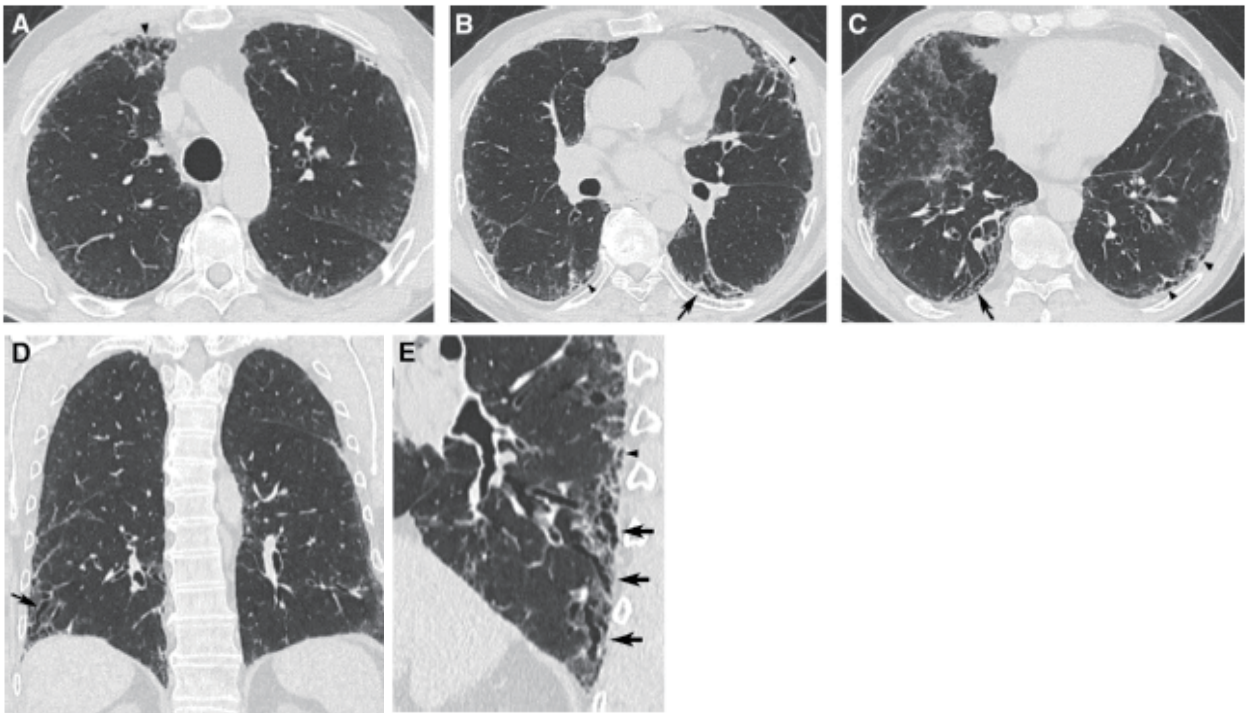

(A–C) Transverse CT section and (D) coronal reconstruction. Magnified view (E) of the right lower lobe

圖三 .Probable UIP 圖例

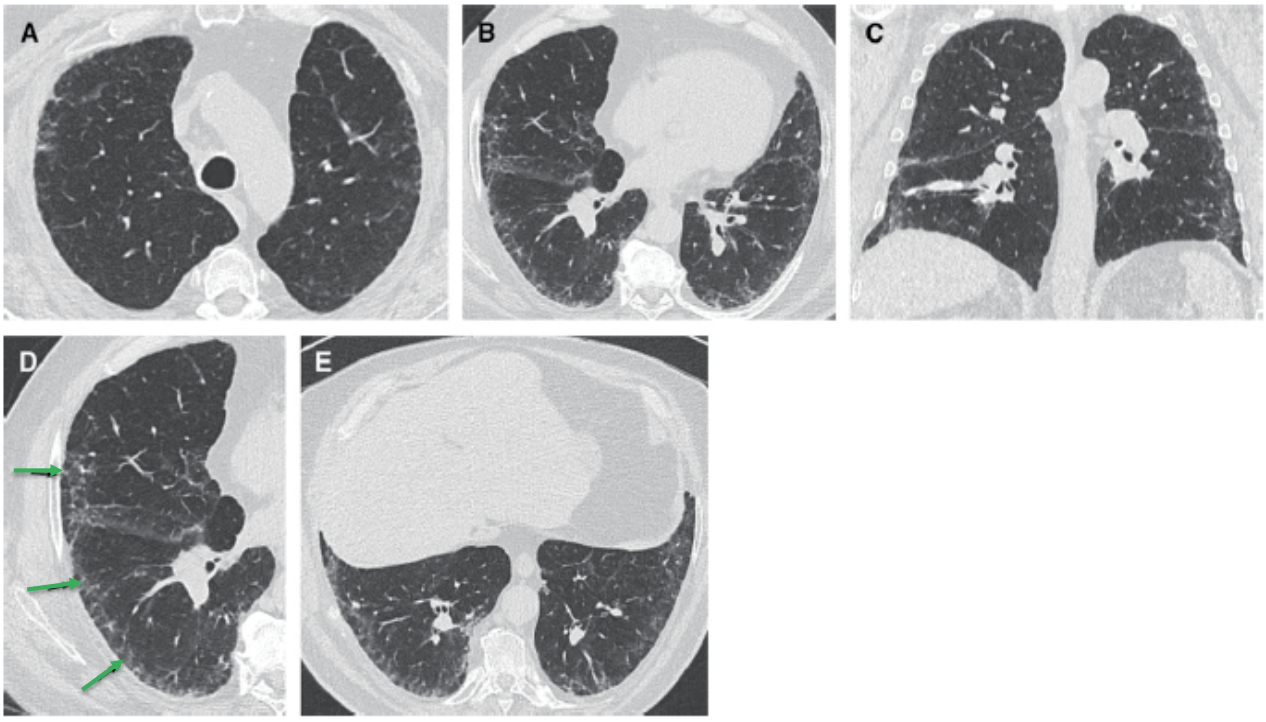

(A and B) Transverse CT section, (C) coronal reconstruction, (D) magnified view of the right lung and (E) transverse CT section of lower lung zones

圖四 .Indeterminate for UIP 圖例

(bronchoalveolar lavage，BAL)，但對於其他分類者則可視情況安排[1]。

新版指引也將病理診斷分為 4 類，並將分類名詞與影像學統一以利溝通，將影像學報告與病理組織診斷合併後即可得出結論 (表一)[1]。此外新版指引雖明確指出不建議讓影像表現符合 UIP 的病患接受支氣管鏡切片 (transbronchial biopsy，TBB) 和冷凍切片 (cryobiopsy)，但因專家群未達共識，並未對其他 3 種分類病患是否應接受此兩類切片做出建議或反對的結論 1；這次更新的指引非常倚重 MDD，認為納入胸腔科、風濕免疫科、放射科與病理科醫師的團隊討論能有效降低 IPF 病患遭誤診或延後治療的機率，建議醫療院所應成立負責診斷 IPF 的團隊制度[1]。

本共識目的也包括透過共同討論制定出像癌症所使用的影像報告範例，可將論文表格做成報告範例 (表二)；國際共識中也建議進行 HRCT 檢查應拍攝病患躺臥姿吸氣與吐氣的影像，吐氣影像可協助判斷是否有氣體滯積 (air-trapping)，如有必要時也可拍攝趴姿吸氣影像以釐清承重部位 (dependent part) 的變化純粹只是肋膜下肺塌陷 (atelectasis) 還是纖維化、GGO 或 reticulation，由於躺姿吸氣、吐氣 HRCT 影像並非每間醫院固定執行的項目，因此特地提出說明。

(bronchoalveolar lavage，BAL)，但對於其他分類者則可視情況安排[1]。

新版指引也將病理診斷分為 4 類，並將分類名詞與影像學統一以利溝通，將影像學報告與病理組織診斷合併後即可得出結論 (表一)[1]。此外新版指引雖明確指出不建議讓影像表現符合 UIP 的病患接受支氣管鏡切片 (transbronchial biopsy，TBB) 和冷凍切片 (cryobiopsy)，但因專家群未達共識，並未對其他 3 種分類病患是否應接受此兩類切片做出建議或反對的結論 1；這次更新的指引非常倚重 MDD，認為納入胸腔科、風濕免疫科、放射科與病理科醫師的團隊討論能有效降低 IPF 病患遭誤診或延後治療的機率，建議醫療院所應成立負責診斷 IPF 的團隊制度[1]。

本共識目的也包括透過共同討論制定出像癌症所使用的影像報告範例，可將論文表格做成報告範例 (表二)；國際共識中也建議進行 HRCT 檢查應拍攝病患躺臥姿吸氣與吐氣的影像，吐氣影

Clinically suspected IPF*		Histopathology pattern			
		UIP	Probable UIP	Indeterminate	Alternative diagnosis
HRCT pattern	UIP	IPF	IPF	IPF	Not IPF
	Probable UIP	IPF	IPF	IPF (likely)	Not IPF
	Indeterminate	IPF	IPF (likely)	Indeterminate	Not IPF
	Alternative diagnosis	IPF (likely)/not IPF	Not IPF	Not IPF	Not IPF

表一 . 影像學和病理學報告合併診斷 IPF 結果

UIP	Probable UIP	Indeterminate UIP	Alternative diagnosis
Subpleural and basal predominant; distribution is often heterogeneous Honeycombing with or without peripheral traction bronchiectasis or bronchiolectasis	Subpleural and basal predominant; distribution is often heterogeneous Reticular pattern with peripheral traction bronchiectasis or bronchiolectasis May have mild GGO	Subpleural and basal predominant Subtle reticulation, may have mild GGO or distortion ("early UIP pattern") CT features and/or distribution of lung fibrosis that do not suggest any specific etiology ("truly indeterminate for UIP")	Findings suggestive of another diagnosis, including: • CT features ◦ Cysts ◦ Marked mosaic attenuation ◦ Predominant GGO ◦ Profuse micronodules ◦ Centrilobular nodules ◦ Nodules ◦ Consolidation • Predominant distribution ◦ Peribronchovascular ◦ Perilymphatic ◦ Upper or mid-lung • Other ◦ Pleural plaques (consider asbestosis) ◦ Dilated esophagus (consider CTD) ◦ Distal clavicular erosions (consider RA) ◦ Extensive lymph node ◦ enlargement (consider other etiologies) ◦ Pleural effusions, pleural thickening (consider CTD/drugs)

表二 . 可做為 HRCT 報告範例的各分類影像表現特徵

像可協助判斷是否有氣體滯積 (air-trapping)，如有必要時也可拍攝趴姿吸氣影像以釐清承重部位 (dependent part) 的變化純粹只是肋膜下肺塌陷 (atelectasis) 還是纖維化、GGO 或 reticulation，由於躺姿吸氣、吐氣 HRCT 影像並非每間醫院固定執行的項目，因此特地提出說明。

參、關於 2018 指引更新注意事項

指引內容包括第一是 UIP 表現主要分布在 subpleural 和 basal lung，並且分布是異質性 (heterogeneous)。Heterogeneous 這點在 2011 年版中是沒有提到的，用於強調會有分布不均 (patchy) 的樣態，在纖維化的肺之間可能存在正常區域；第二則是 honeycombing 合併或未合併周邊 traction bronchiectasis 或 bronchiolectasis。要注意的是 honeycombing

在最後臨床診斷 IPF 時並不是必要存在的條件，反而最近有些論文指出 traction 指引內容包括第一是 UIP 表現主要分布在 subpleural 和 basal lung，並且分布是異質性 (heterogeneous)。Heterogeneous 這點在 2011 年版中是沒有提到的，用於強調會有分布不均 (patchy) 的樣態，在纖維化的肺之間可能存在正常區域；第二則是 honeycombing 合併或未合併周邊 traction bronchiectasis 或 bronchiolectasis。要注意的是 honeycombing 在最後臨床診斷 IPF 時並不是必要存在的條件，反而最近有些論文指出 traction bronchiectasis 或 bronchiolectasis 跟病人存活情形有關。

新版指引增加的“probable UIP” 定義是主要分布於 subpleural 和 basal lung、分佈模式多為 heterogeneous，沒有 honeycombing 但可能有 reticulation 合併周邊 traction bronchiectasis 或 bronchiolectasis，也允許出現一些 GGO。而 probable 一詞的語氣比 possible 代表可能性更高，影像上為 probable UIP 表現的病人後來組織病理診斷為 UIP 的機率也很高。

2018 年指引中提到的“indeterminate for UIP” 是主要分布於 subpleural 和 basal lung，可能有些微 reticulation、一些 GGO 或 distortion，或許是早期 UIP 表現，或是 CT 影像表現無法指向特定疾病或成因。幾年有一些文獻提出的病例雖然影像是 inconsistent with UIP，最後組織病理診斷卻證實是 UIP，顯見影像判讀還是有侷限性，畢竟 CT 的解析度有限，看不見微觀的 (microscopic) honeycombing。

雖然有時候可能只是老年變化，但對於臨床醫師“indeterminate for UIP” 基本上這已經是異常的影像表現。如果獲得這樣的資訊後，搭配臨床上的理學檢查或其他生理性檢查，或許能有更多線索來做早期診斷，否則這些病人放到最後可能變成典型 UIP 才會再來求診。放射科如果能提供這樣的報告，就有機會成為替診斷點亮第一盞明燈的人。

與 2011 年的指引相比，這次新增了其他疾病的部分，如看見食道擴張應考慮 CTD、遠端鎖骨潰瘍應考慮類風濕性關節炎等，病灶主要分布位置新增淋巴旁 (perilymphatic)，CT 特點則新增了 3 種不同的結節 (nodule)。這些新增項目可支持影像判讀為” alternative diagnosis”。

肆、特發性肺纖維化患者的臨床處置

IPF 是 ILD 中特發性間質性肺炎 (Idiopathic interstitial pneumonias，IIPs) 的其中一種，根據 2013 年更新的分類表，診斷 IIP 前必須先排除其他可能病因如藥物或環境暴露，這在臨床上並非易事，更別說 IIP 還包含 IPF 以外的其他診斷 (圖五) [3,4]，且根據美國 2018 年的調查報告，IPF 僅占 ILD 當中的 20% [5]；臨床上很難讓病患理解 IPF 的概念，因此通常會將 IPF 稱為菜瓜布肺，以利病患理解和記憶。

IPF 的主要症狀包括持續、漸進性的喘、咳、疲倦，病人來求診時症狀往往已出現超過半年，好發於超過 50 歲者，以老年人居多。理學檢查可發現約 25% 到 50% 的病人會出現杵狀指 (clubbing finger)，但最具特異性的表現是在疾

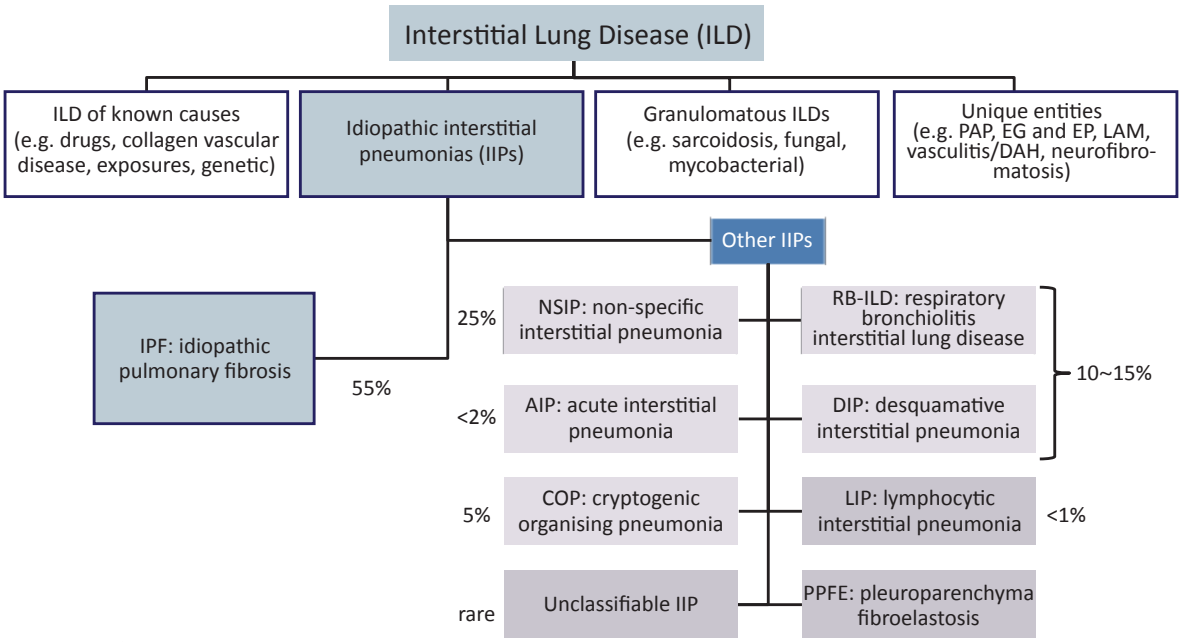

圖五 .2013 年更新 ILD 分類表

Condition	Examples or Causes	Clues from the Patient History	Findings Inconsistent with IPF		Serologic Testing
			Physical	HRCT	
Chronic hypersensitivity pneumonitis	Mold, avian antigens, mycobacteria, isocyanates (specific exposures are often not identifiable)	Microbes in the home or workplace from forced-air heating, humidifiers, hot tubs, water damage, or visible mold; indoor or caged birds, down or feather bedding, agricultural exposure	Inspiratory squeaks	Peribronchovas-cular distribution, mosaic ground-glass attenuation, expiratory gas trapping, ground-glass opacities	Hypersensitivity pneumonitis panel in selected cases
Connective-tissue disease-related ILDs	Rheumatoid arthritis, systemic sclerosis, idiopathic inflammatory myopathy(e.g., anti-synthetase syndrome), Sjögren's syndorme	Joint pain, stiff-ness, or swelling; skin thickening or tightening; rash; dry eyes; dry mouth; heartburn; muscle pain or tenderness; Raynaud's phenomenon	Synovitis, joint deformities, rheumatoid nodules, sclerodactyly, mechanic's hands, Gottron's papules, Raynaud's phenomenon	Ground-glass opacities, pleural involvement	ANA; heumatoid factor; anti-CCP, anti-Ro; anti-La, anti-U1RNP, and anti-Jo 1, antibodies; CK; myoglobin
Drug-induced ILDs	Amiodarone, methotrexate, nitrofurantoin. Chemotherapeutic agents	Medication history	None	Ground-glass opacities	None
Pneumoconiosis (Occupational ILDs)	Asbestosis, coal workers' pneumoconiosis, silicosis, berylliosis	Occupational history and exposures	None	Pleural plaques, progressive massive fibrosis, nodules	Lymphocyte-proliferaiton test for berylliosis

表三 . 易與 IPF 混淆的 ILD

病早期聽診時即可聽見吸氣末端 Velcro-type crackles，Velcro 是一種魔鬼氈的商標名稱，意指這個聲音很近似撕開魔鬼氈的聲音[6]，截至目前這項獨特的呼吸音仍是唯一一種不必借助 HRCT 就能早期偵測到 IPF 的方式；病患經診斷後餘命中位數為 2.5 至 3.5 年，預後可說比肺癌還差[6]。

診斷 IPF 是一項巨大的挑戰，除了需要排除職業性、特定藥物或環境暴露外，也建議以抽血檢測方式排除常見的 CTD-ILD 如類風濕性關節炎、Sjogren syndrome 和肌炎等疾病，有時亦需與風濕免疫科醫師討論是否需要安排其他檢查以排除更多種相關疾病，常見易與 IPF 誤判的疾病如表三所列[7]。

新版治療指引中變更了 HRCT 影像分類方式，這邊特別提出的是 indeterminate for UIP，因為這項分類中既包括早期 UIP 表現 (病灶主要範圍與 UIP 相符，但 reticulation 不太明顯)，也涵蓋影像表現確實不像 UIP 者[1]。以我們醫院的經驗為例，第一例的 73 歲病人在 2017 年的影像完全符合 UIP，但回溯 7 年前就可發現當時的 HRCT 已有符合 indeterminate for UIP 的些許變化 (圖六)；此外新版指引認為 traction bronchiectasis 也可能是一項重要指標，我們另一位 74 歲病患時隔 8 年的影像變化也符合此論點 (圖七)。新版指引不僅提倡 MDD 的重要性，更要求此 MDD 必須是當面討論，不建議透過電話或其他聯絡方式溝通，認為這樣能有效提升 IPF 診斷的正確率，當有可推翻之前診斷的新證據出現時也能透過再度討論而變更診斷。

IPF 的臨床表現有幾種不同類型，有人可維持多年緩慢進展，有些則會較快速惡化，以圖八為例，病人的緩慢進展期可維持長達 10 年，之後卻忽然快速惡化，合併肺氣腫或出現急性發作等

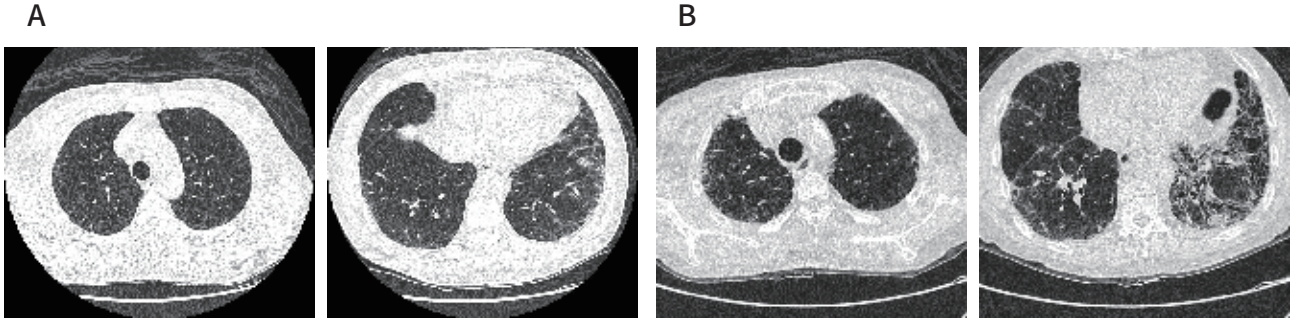

圖六 . 臺大醫院案例 1： (A) 2010 年與 (B) 2017 年影像比較

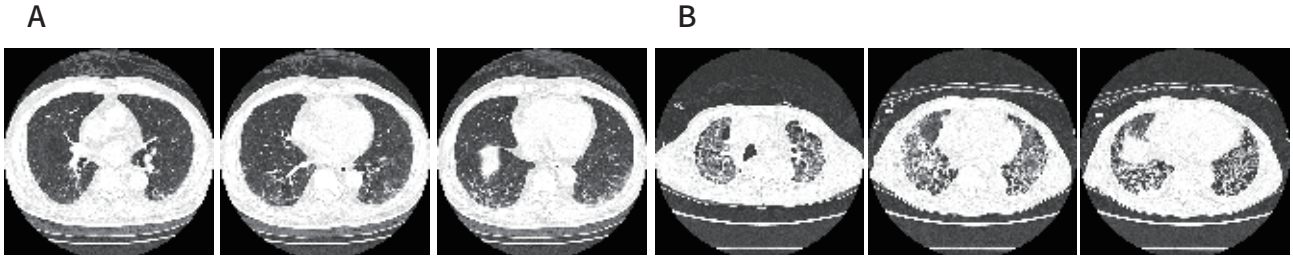

圖七 . 臺大醫院案例 2：(A) 2007 年與 (B) 2015 年影像比較

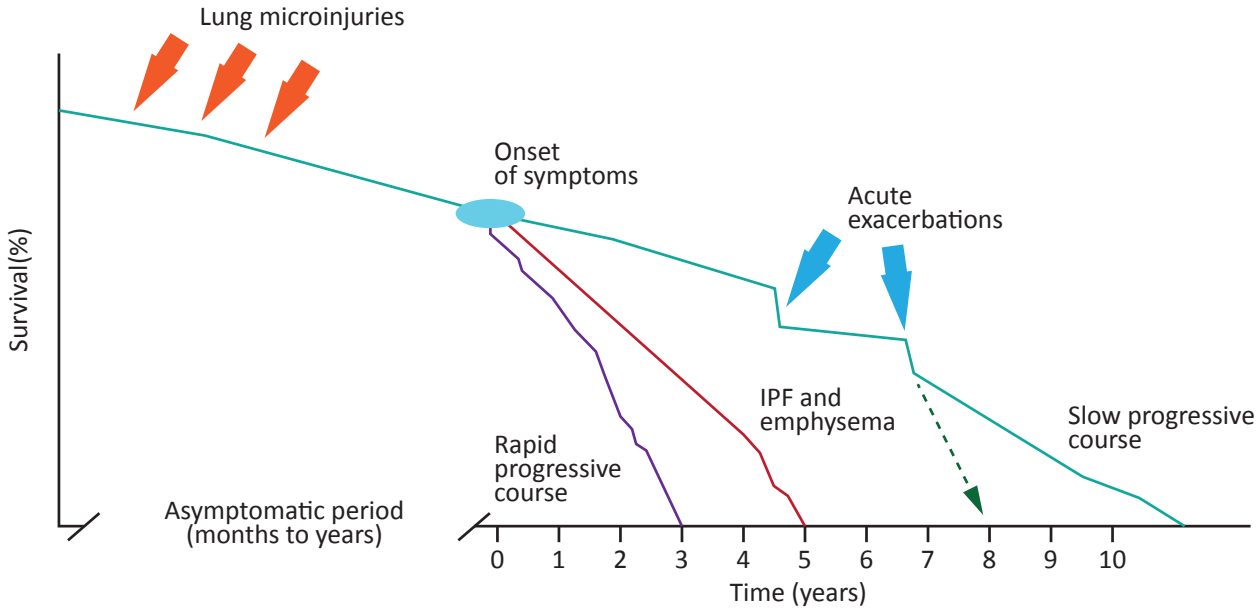

圖八 . IPF 疾病表現型與進展速度

情況都是預後不佳的預測因子[7]。臨床上我們有幾種用來評估預後的指標，如半年內用力肺活量 (forced vital capacity，FVC) 下降比例與 1 年內死亡率相關[8]，健保亦以此做為評估給付藥物是否有療效的標準，但實務上有可議之處，並不是很適當的指標;另一項常用指標則是性別 - 年齡 - 生理 (gender-age-physiology，GAP) 分數。

在治療方面，過往認為 IPF 的致病機轉以發炎為主，因此給予大量的抗發炎藥物如類固醇或細胞毒性藥物等治療，但研究發現效果不佳[9]，近年才提出 IPF 應該是在些微發炎的情況下出現過度纖維化反應，應給予抑制纖維母細胞的藥物，亦即抗纖維化劑才有效。現下建議可使用的藥物只有 nintedanib 和 pirfenidone 兩種抗纖維化劑，以及治療胃食道逆流的制酸劑[9];肺臟移植還是治癒 IPF 的唯一方法，統計顯示移植病患 3 年和 5 年存活表現不錯，建議臨床上在病患在確診當下就轉診至外科進行移植評估[10]，但台灣可接受肺臟移植的 IPF 病患年齡範圍為 55 到 65 歲，多數病患被確診時早已超齡，轉診評估只能讓外科醫師親自告知病患已非肺臟移植的優先對象。

上段介紹的兩種抗纖維化劑實際上主要在延緩疾病惡化的效果。Pirfenidone 在兩項樞紐試驗 CAPACITY-2 和 ASCEND 中皆達到試驗預設的主要指標，能顯著減少病患 FVC 下降[11,12]，合併分析顯示此藥亦能改善病患存活期，不過有造成腸胃道症狀、光敏感和肝功能異常等副作用[12]，此外用藥劑量頗大，使用頻率須從每天 3 顆逐步調升成每天 9 顆，台灣病患罕有能接受到最高建議劑量者。Nintedanib 在樞紐試驗 INPULSIS-1 和 -2 中皆可顯著降少病患 FVC 下降，合併分析結果顯示亦可延後首次 AE 發生時間，最主要的副作用則是腹瀉[13]。文獻分析比較上述兩種藥物的結果認為兩者療效旗鼓相當，並無高下之分，選擇用藥時多半是以副作用的角度去考量。

IPF 的病人不僅需要 MDD 診斷，更需要團隊治療，以面對各種副作用、復健或安寧療護的需求[14]。2018 年新英格蘭醫學期刊 (New England Journal of Medicine，NEJM) 的回顧文獻指出除了抗纖維化這項作用機轉外，未來的 IPF 藥物也會朝抑制第 II 型肺泡細胞老化和調節非特異性免疫 (innate immunity) 等方向著手，或許也可與現有的抗纖維化劑併用。治療 IPF 有幾項要點，第一是第一線醫療人員必須對此疾病有基本認知且有能力以理學檢查辨識出可能的病患再予以轉診，第二則是醫療院所應組成 MDD 共同參與 IPF 診斷，未來則希望能發展出實用的生物標記或辨識出特定風險因子以改善預後，藥物研發目標則朝向能讓 IPF 成為可控制的慢性病之一，避免惡化成需要接受肺臟移植的程度邁進。

參考文獻

1. Raghu G et al. Am J Respir Crit Care Med 2018;198:e44–e68.
2. Raghu G et al. Am J Respir Crit Care Med 2011;183:788–824.
3. Travis WD. Am J Respir Crit Care Med 2013;188:733.
4. Ryerson CJ and Collard HR. Curr Opin Pulm 2013;19:453-459.
5. NEJM 2018
6. Am J Respir Crit Care Med 2002; 165: 277.
7. Lancet 2011:378:1949-61.
8. du Bois et al, AJRCCM 2011.
9. Raghu. Am J Respir Crit Care Med 2015 192(2):238-48.
10. Am J Manag Care. 2017 Jul;23(11 Suppl):S176-S182.
11. Noble P, et al. Lancet. 2011;377:1760-1769.
12. King TE, et al. N Engl J Med. 2014;370(22):2083-2092.
13. Richeldi L, et al. N Engl J Med. 2014;370(22):2071-2082.
14. Respir Med. 2017 Aug;129:24-30.

特別專題

日本專家談 間質性肺病暨特發性肺纖維化臨床新知

Keishi Sugino[1]

[1] Tsuboi Hospital ILD Center, Fukushima, JAPAN

壹、特發性間質性肺炎分類簡介

根據美國胸腔學會(The American Thoracic Society, ATS) / 歐洲胸腔學會(European Respiratory Society, ERS) 2002年的聲明，特發性間質性肺炎(idiopathic interstitial pneumonia, IIP) 可分為特發性肺纖維化 (idiopathic pulmonary fibrosis, IPF) 與非 IPF 兩大類，其中 IPF 約佔整體的 55%，其他診斷則包括非特異性間質性肺炎 (non-specific interstitial pneumonia, NSIP)、呼吸性細支氣管炎相關間質性肺病 (respiratory bronchiolitis interstitial lung disease, RB/ILD)、脫屑性間質性肺炎(desquamative interstitial pneumonia, DIP)、隱源性組織化肺炎(cryptogenic organizing pneumonia, COP)、急性間質性肺炎(acute interstitial pneumonia, AIP) 和極罕見的淋巴性間質性肺炎(lymphocytic interstitial pneumonia, LIP) 等[1]。然而胸腔病理專家們對這些 IIP 診斷的觀察者間共識並不理想 (κ = 0.38)，相對地不同胸腔影像學專家之間對診斷的共識程度稍佳 (κ = 0.49-0.70)，此外從同一病人、不同肺部位置採樣的切片得出不同病理診斷的情況也很常見，因此近年來臨床上逐漸傾向不把手術切片視為診斷 IIP 的關鍵，轉而增加影像診斷的比重。

另一個問題則是臨床上是否真的存在特發性 NSIP 這項診斷？在 2002 年版 ATS/ERS 聲明中將特發性 NSIP 標註為「暫時性」分類，事實上 NSIP 在高解析度電腦斷層 (high resolution computed tomography，HRCT) 影像、支氣管肺泡沖洗檢查 (bronchoalveolar lavage，BAL) 檢查結果與預後

Major Idiopathic Interstitial Pneumonias
• Idiopathic pulmonary fibrosis (IPF)
• Idiopathic nonspecific interstitial pneumonia (NSIP)
• Respiratory bronchiolitis interstitial lung disease (RB-ILD)
• Desquamative interstitial pneumonia (DIP)
• Cryptogenic organizing pneumonia (COP)
• Acute interstitial pneumonia (AIP)
Rare Idiopathic Interstitial Pneumonias
• Idiopathic lymphoid interstitial pneumonia (LIP)
• Idiopathic pleuropulmonary fibroelastosis (iPPFE)
Unclassifiable idiopathic interstitial pneumonias

表一 . 2013 年更新版 ATS/ERS IIP 分類表

通訊作者 : Prof. Keishi Sugino
電話 : +81-3-3762-4151
地址 : 6 Chome-11- 1 Omorinishi, Ota City, Tokyo 143-8541,Japan

數據上都有明顯分歧，其臨床表現和 HRCT 影像又與過敏性肺炎 (hypersensitivity pneumonitis，HP)、IPF、COP 有些許共通之處，不過自從 2008 年的文獻提出特發性 NSIP 確實有典型的臨床和 HRCT 影像特徵後 [2]，2013 年 ATS/ERS IIP 分類中亦正式加入特發性 NSIP 這項診斷 (表一)[3]。

除了上述變更外，另一項重大改變則是加入了 Unclassifiable IIP 的分類。在一項歐洲 ILD 世代研究和本院所進行的統計中，Unclassified ILD 的診斷頻率約為 10% [4,5]，這些病人無法被歸類的主要原因有 3 個，第一是疾病表現重疊 (例如 IPF/HP、IPF/NSIP、HP/NSIP)，其次為臨床、影像與病理組織診斷間明顯不符，最後一個原因則是病因不明，例如因結締組織疾病 (connective tissue disease, CTD) 與 HP 間的診斷界線不明所導致。

貳、特發性肺纖維化診斷流程新建議

根據最新指引所建議的 IPF 診斷流程，首先必須排除其他可能導致 ILD 的成因 (如環境或職業暴露、CTD、藥物毒性等)，之後再確認 HRCT 影像是否符合尋常性間質性肺炎 (usual interstitial pneumonia, UIP) 表現；若非 UIP，則可透過多專科團隊會議 (multidisciplinary discussion, MDD) 決定是否用 BAL 或手術切片輔助診斷 (圖一)。值得注意的是現行指引雖然「有條件推薦」Probable UIP、Indeterminate for UIP、Alternative Diagnosis 這三類病患接受手術切片，但實證強度不高 [6]。另一方面，雖然新版指引很推崇 MDD，但有時在實務上執行不易、難以標準化且無法評估其精準度，都是 MDD 本身既有的限制。

參、漸進性纖維化間質性肺病簡介

近期有許多文獻分別提出對漸進性纖維化間質性肺病 (progressive fibrosing interstitial lung disease, PF-ILD) 的定義，內容大多傾向將此類疾病定義為「在 6 到 24 個月內，病患的用力肺活量 (forced vital capacity，FVC) 下降超過 5% 或 10% 且合併臨床症狀之惡化」[7-9]，患有 IPF 以外之 ILD 的病人也可能展生漸進性纖維化，會使臨床症狀和病生理機轉表現更趨近 IPF [10]。整體來說，PF-ILD 常用肺功能降低、呼吸症狀惡化以

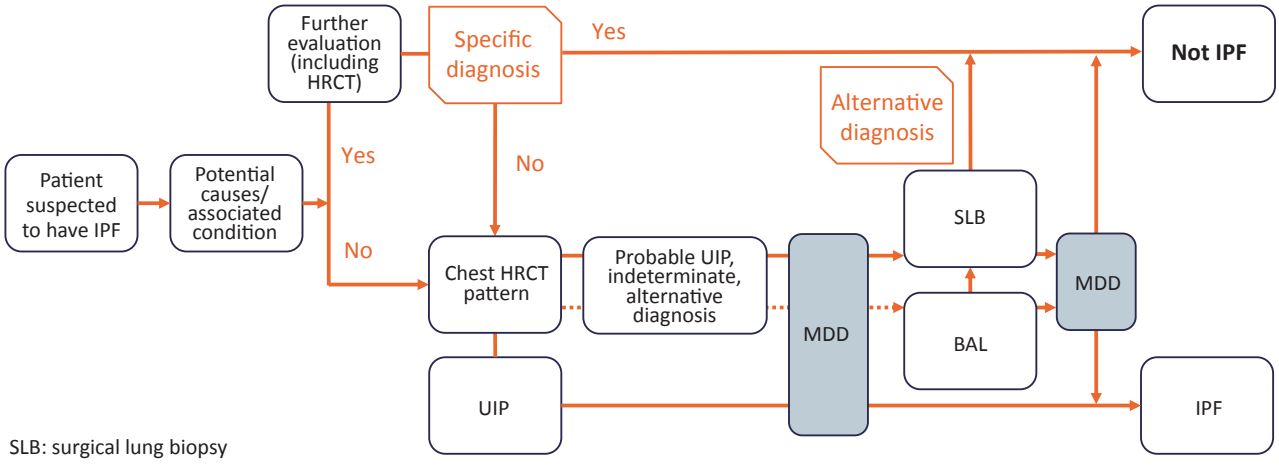

圖一 .IPF 診斷建議流程圖

及健康相關生活品質下降等方式做為表徵，值得關注的是在多種 ILD 中都可能會出現蜂窩性表現 (honeycombing)，且有 honeycombing 與否和預後具有相關性 (圖二)[11]；進一步比較可發現在慢性過敏性肺炎 (hypersensitivity pneumonitis，CHP)、CTD-ILD、Unclassified ILD 這三個病患族

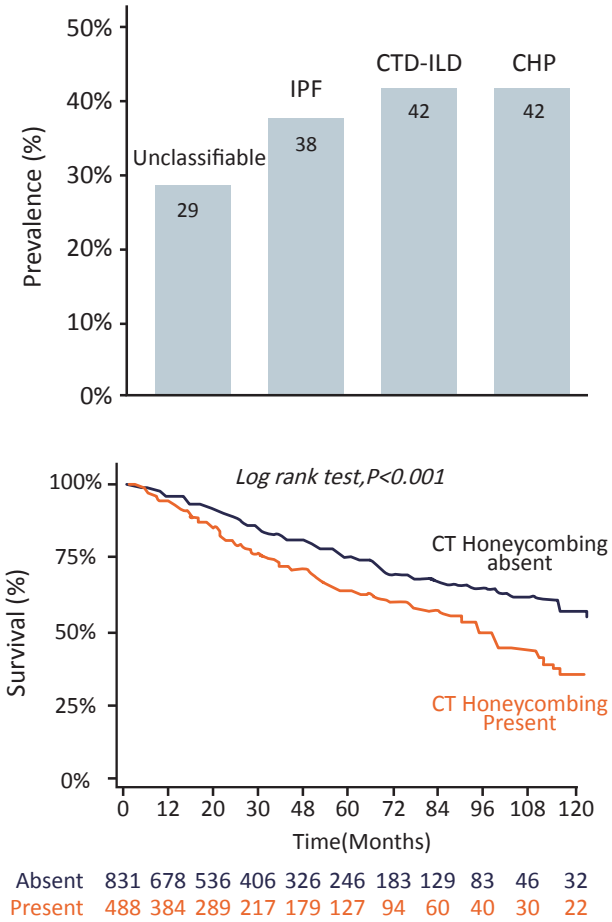

圖二 .PF-ILD 出現 Honeycombing 機率與生存期比較

群中，影像出現 honeycombing 的人存活表現都顯著比無 honeycombing 者差，但在 IPF 病患族群身上則看見這樣的差異，而不同疾病患者的累積死亡風險 (cumulative mortality hazard) 大致相仿，只有 CTD-ILD 的死亡風險明顯比其他三種疾病來得低 (圖三)[11]。

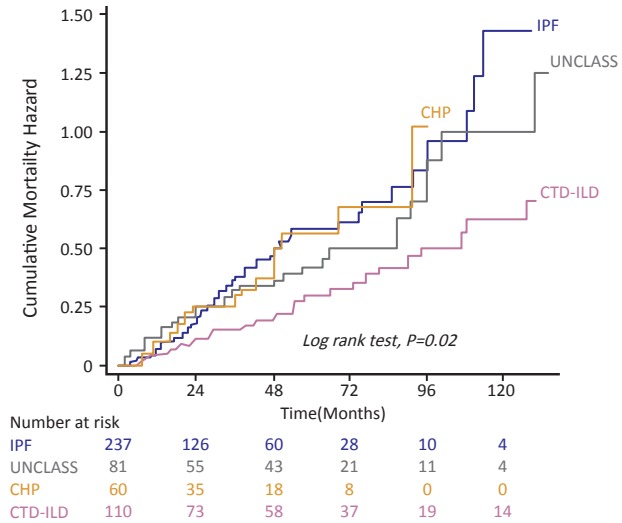

圖三 .PF-ILD 病患累積死亡風險比較

肆、臨床治療實例與臨床試驗

我們在臨床上曾碰過一位 65 歲女性病患，她有 35 年限制型系統性硬皮症 (limited cutaneous systemic sclerosis) 病史，因近 3 個月來運動後喘的情形持續惡化而入院，當時的 CT 影像顯示有大範圍毛玻璃樣陰影 (ground-glass opacification/opacity，GGO) 與網狀表現 (reticulation)、牽拉性支氣管擴張 (traction bronchiectasis) 和細支氣管擴張 (bronchiolectasis)，並未看見 honeycombing。後經切片診斷為纖維化細胞性 NSIP (fibro-cellular NSIP)，判定是與 SSc 相關之 NSIP。一開始我們給予 methylprednisolone 脈衝療法 (pulse therapy) 並接續 prednisolone 合併靜脈注射 cyclophosphamide，但病情不見好轉，且病患的 FVC 百分比絕對值在半年內下降了 11%，因此我們決定改用 pirfenidone 合併 macitentan 與 prednisolone，在接受此治療 6 個月後病患的肺功能檢測結果與 CT 影像都明顯好轉 [12]。

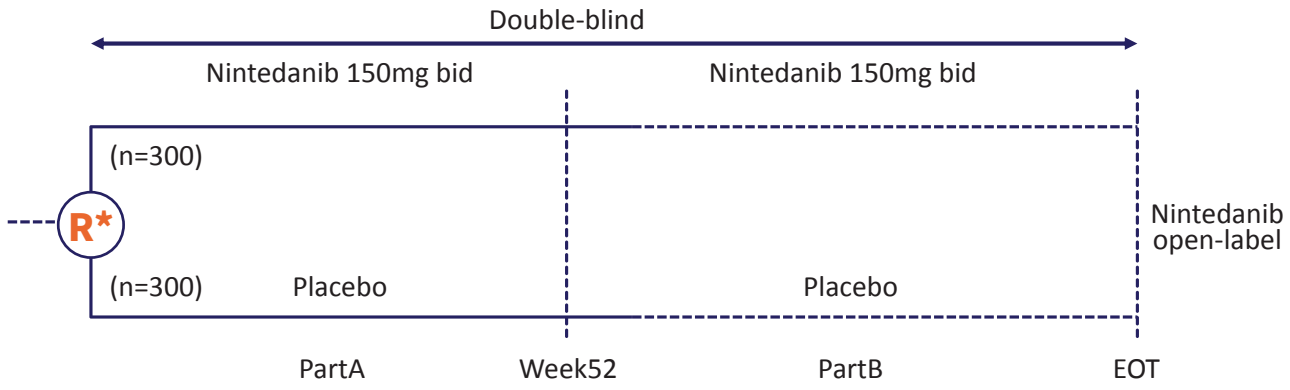

*** stratified by the HRCT pattern**

R: randomisation (1:1 ratio for nintedanib:placebo); EOT: end of treatment; ILD: interstitial lung disease; PF-ILD: progressive fibrosing interstitial lung disease

圖四 .Nintedanib 治療 PF-ILD 病患第三期臨床試驗設計

目前有一項以 nintedanib 治療 PF-ILD 病患的第三期臨床試驗正在進行中，其試驗設計如圖四所示，是一項多國多中心、雙盲、隨機分組、安慰劑對照試驗，用於探討以 nintedanib 治療 PF-ILD 病患 52 週的療效與安全性；試驗在歐、美、亞洲約 15 個國家中進行，且皆由善於治療 ILD 的醫療機構負責。本試驗的 HRCT 評估標準亦沿用 INPULSIS 試驗訂定之內容，此外本試驗的特色在於納入大量 HRCT 影像表現為類 UIP 之纖維化者，約佔全體受試者的 2/3 [13]；療效主要指標也和 INPULSIS 試驗相同，為 52 週後 FVC 年度下降率 [13]。除了上述試驗之外，也還有其他將 nintedanib 用於 ILD 治療的試驗正在進行中 [14]。

Cottin 研究團隊提出的文獻整理了目前我們對於 PF-ILD 的已知及未知情報，而現行各項試驗希望找出的答案就是目前仍屬未知的「抗纖維化劑對 PF-ILD 是否有效」[15]，我個人則認為 PF-ILD 的重要特色在於其對病患肺功能與生活品質的重大影響，且對免疫調節劑反應不佳，進而造成死亡，而 PF-ILD 可包含的疾病有 IPF、纖維化型 NSIP (fibrotic NSIP, fNSIP)、CTD-ILD、CHP 等，或許以抗纖維化劑治療的效果會更好。歸納上述，我們目前正面臨 ILD 治療方法轉變之際，過往只看影像與病理型態進行診斷，未來或許有機會進階到以症狀表現和治療反應作為分類與處置的依據。

伍、特發性肺纖維化日本治療指引

日本的 IPF 治療指引方向大致與 ATS/ERS 等學會制定的國際版本相同，引用文獻亦根據 GRADE 系統之標準來評定實證強度等級和推薦程度，基於日本當地實務需求考量，更增加了對吸入性 N-Acetylcysteine (NAC) 單一療法、急性發作 (acute exacerbation, AE) 和併發肺癌的治療方法等敘述。

日本版 IPF 治療指引是由 17 個臨床問題所組成，主要針對三大議題：慢性期 (細分為藥物與非藥物治療)、急性發作和合併肺癌，分別

進行論述[16]。以內容最多的慢性期藥物治療為例，指引中會列出問題、建議內容、建議強度和引用實證的品質（表二），我們強烈建議不應以類固醇和免疫調節劑治療 IPF 慢性病患，但可使用 pirfenidone 或 nintedanib；吸入性 NAC 僅可用於一小部分早期、症狀輕微的 IPF 患者，而非藥物治療只建議可給予氧氣和肺部復健[16]。在急性發作部分，所有的治療建議（包括類固醇、免疫調節劑、PMX [polymyxin B-immobilized fiber column] 等）等級都不強，實證品質也不甚令人滿意[16]；針對合併肺癌與 IPF 病人的治療，指引強烈建議除了抗纖維化劑外，不應給予此族群任何其他藥物以預防手術後急性發作，不過除此之外的其他相關治療建議（化療或手術）強度都不高[16]。

Clinical question	Statement	Strength of recommendation	Quality of evidence
CQ1: Should patients with IPF be treated with corticosteroid monotherapy?	We recommend strongly that patients with IPF in the chronic phase should not be treated with corticosteroid monotherapy.	1 Strong recommendation	D Very low
CQ2: Should patients with IPF be treated with combination therapy of corticosteroids and immunosuppressant agents?	We recommend strongly that patients with IPF in the chronic phase should not be treated with combination therapy of corticosteroids and immunosuppressant agents.	1 Strong recommendation	C Low
CQ3: Should patients with IPF be treated with inhaled N-acetylcysteine monotherapy?	We suggest that the majority of patients with IPF in the chronic phase should not be treated with inhaled N-acetylcysteine monotherapy, but that this therapy may be a reasonable option in a minority of patients.	2 Weak recommendation	C Low
CQ4: Should patients with IPF be treated with pirfenidone?	We suggest that patients with IPF in the chronic phase should be treated with pirfenidone.	2 Weak recommendation	B Moderate
CQ5: Should patients with IPF be treated with nintedanib?	We suggest that patients with IPF in the chronic phase should be treated with nintedanib.	2 Weak recommendation	B Moderate
CQ 6: Should patients with IPF be treated with combination therapy of pirfenidone and inhaled N-acetylcysteine?	We suggest that the majority of patients with IPF in the chronic phase should not be treated with pirfenidone and inhaled N-acetylcysteine, but that this therapy may be a reasonable option in a minority of patients.	2 Weak recommendation	C Low
CQ 7: Should patients with IPF be treated with combination therapy of pirfenidone and nintedanib?	The committee is at the moment with holding judgement on the recommendation regarding co-administration of pirfenidone and nintedanib to patients with IPF in the chronic phase.		

表二．日本 IPF 治療指引：慢性期藥物治療建議

陸、抗纖維化劑

目前已上市的兩種抗纖維化劑 nintedanib 和 pirfenidone 在降低死亡率、長期療效、對輕度至重度病患療效與持續性臨床效益方面的表現皆已獲得證實，而唯有 nintedanib 具有預防急性發作的潛力。使用 nintedanib 的主要不良反應為腹瀉和肝臟酵素升高，這些問題多半可藉由症狀治療、藥物減量或暫時停藥而緩解；我個人建議臨床上為 75 到 80 歲的病患處方 nintedanib 時，或許可用較低劑量的每日兩次 100mg 作為起始劑量。

從 6 項臨床試驗整合分析的結果看來，接受 nintedanib 治療病患的預期存活時間遠比安慰劑組來得長 (圖五)，可見 nintedanib 療效卓越；根據 INPULSIS 試驗的結果，基準點 GAP 分級為 I 的病患與 GAP II/III 級病患族群在接受 nintedanib 治療後，年度 FVC 減少量都有顯著改善 [17]，改以基準點 FVC 達預期 90% 作為分界進行比較，亦得出不論病患的基準點 FVC 是否高於 90%，接受 nintedanib 治療都能顯著減少年度 FVC 下降程度 [18]，這些資訊都能充分證實 nintedanib 對 IPF 早期病患的療效。但問題是應該在什麼時間點開始使用抗纖維化劑治療？考量到 IPF 預後差、疾病進展無法預期、可預見病患的 FVC 會下降且此 FVC 變化又與死亡率相關，理論上建議在病患被診斷出 IPF 時越早開始抗纖維化劑治療越好 [19]，然而現實中對 IPF 採取「等著看」作法的情況還是不少。

日本根據病患的休息狀態血氧濃度 (PaO_2)，將 IPF 嚴重等級分為四級，如表三所示，若 II/III 級病患在六分鐘走路測試當中出現缺氧，則嚴重度應提升一級。為 IPF 病患選擇治療的流程第一步就是評估疾病嚴重度，與是否出現併發症如肺

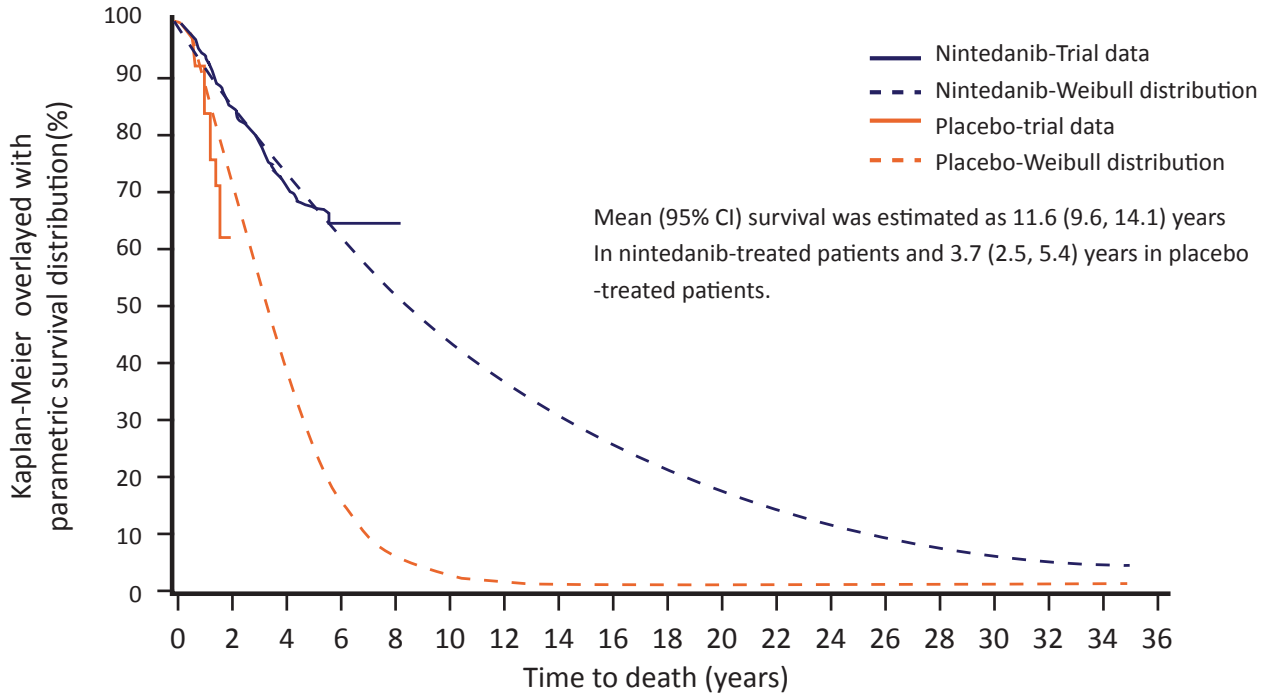

圖五 . 接受 Nintedanib 治療病患與安慰劑組預期餘命比較

Staging	PaO_2 at rest	SpO_2 in 6MWT
I	≥ 80 Torr	
II	70–79 Torr	should be increased by one stage less than 90%
III	60–69 Torr	should be increased by one stage less than 90%
IV	<60 Torr	Not need the measurement

表三 . 日本 IPF 嚴重程度分級標準

癌、肺高壓等，若病患為 I 或 II 級且無症狀，則可暫時不給予治療、僅密切追蹤，不過對於出現缺氧、GAP 等級 ≥ II、改良式呼吸困難 (modified Medical Research Council, mMRC) 指標分數 ≥ 2，或在 6 個月內 FVC 百分比降低超過 5% - 10% 的第 I 級 IPF 病患，則應開始進行 nintedanib 或 pirfenidone 單一藥物治療。第 III 或 IV 級病人更有立刻開始 nintedanib 或 pirfenidone 單一藥物治療的需求；針對難治病患則可考慮併用 nintedanib 與 pirfenidone，然而進行合併療法時必須極為謹慎，因為目前還沒有相關的安全性、耐受性與長期療效之實證報告可供參考。

柒、特發性肺纖維化急性發作

根據 Collard 等人提出的 IPF AE 處置流程表，IPF AE 可分為誘發性與特發性，會誘發 AE 的成因包括感染、接受處置或手術後、藥物毒性或嗆入 [20]，CT 影像可能會出現雙側肺部的瀰漫性間質纖維化，混合 honeycombing 與 GGO。根據多國統計顯示，在 3 或 5 年觀察期中發生 AE 的 IPF 病患比例分別為 30% 和 40% [20]，而 INPULSIS 試驗次族群分析結果顯示接受 nintedanib 治療、預期 FVC 低於 70% 的 IPF 病患發生 AE 的盛行率顯著較低，發生風險約降低 50% (圖六) [21]，雖

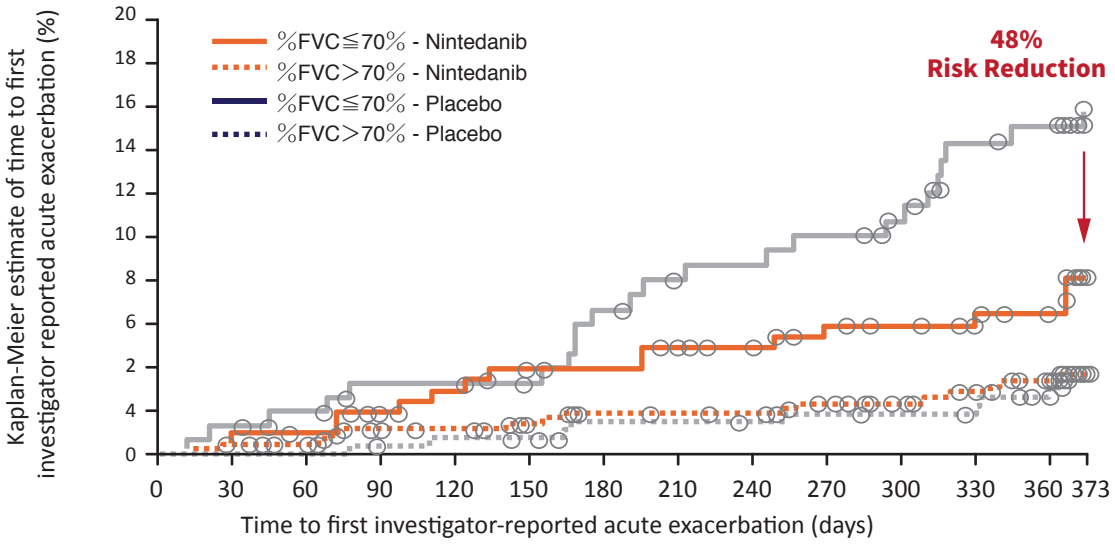

平價例數

%FVC≦70% - Nintedanib	207	205	203	198	195	191	190	186	183	179	177	174	169	160
%FVC>70% - Nintedanib	431	427	424	411	410	404	399	398	397	391	385	379	368	332
%FVC≦70% - Placebo	154	152	148	144	144	142	137	133	132	130	120	118	116	106
%FVC>70% - Placebo	269	267	267	264	263	261	256	256	254	251	250	249	243	235

圖六 .INPULSIS 試驗次族群分析急性發作盛行率比較

然接受 nintedanib 治療族群在 AE 後續死亡率表現上僅展現出優於安慰劑組的趨勢、未達統計顯著意義[22]，不過就整合分析的結果來看，相對於 pirfenidone 與 NAC，nintedanib 仍是唯一一種對 AE 造成明顯影響的治療方式[23]。

其他常用於治療 IPF AE 的藥物包含類固醇、免疫調節劑與 PMX，在日本亦常使用 cyclophosphamide 及 cyclosporine 等免疫調節劑，然而這些療法的相關研究皆為非對照性世代研究，證據力較弱，應進行隨機分配對照試驗才能證實臨床效益與治療潛力 20。日本現行治療 IPF AE 的標準做法是先進行類固醇脈衝療法，接續再併用其他藥物，若病患未曾使用過抗纖維化劑，亦可考慮給予 nintedanib 或 pirfenidone。

捌、特發性肺纖維化治療回顧與展望

日本治療 IPF 的歷史與轉變如圖七所示，我們在 2000 年嘗試以類固醇、免疫抑制劑和 NAC 等方式治療 IPF，但效果不彰，直到 INPULSIS 與 ASCEND 試驗結果發表，現今才有機會運用 nintedanib 和 pirfenidone 兩種抗纖維化劑。然而在急性發作時，仍有機會用到上述藥物，其他非藥物治療如經鼻高流量 (nasal high flow, NHF) 呼吸治療、非侵襲性正壓呼吸器 (noninvasive positive pressure ventilation, NPPV)、PMX 等方式則非所有醫療院所都有能力提供。

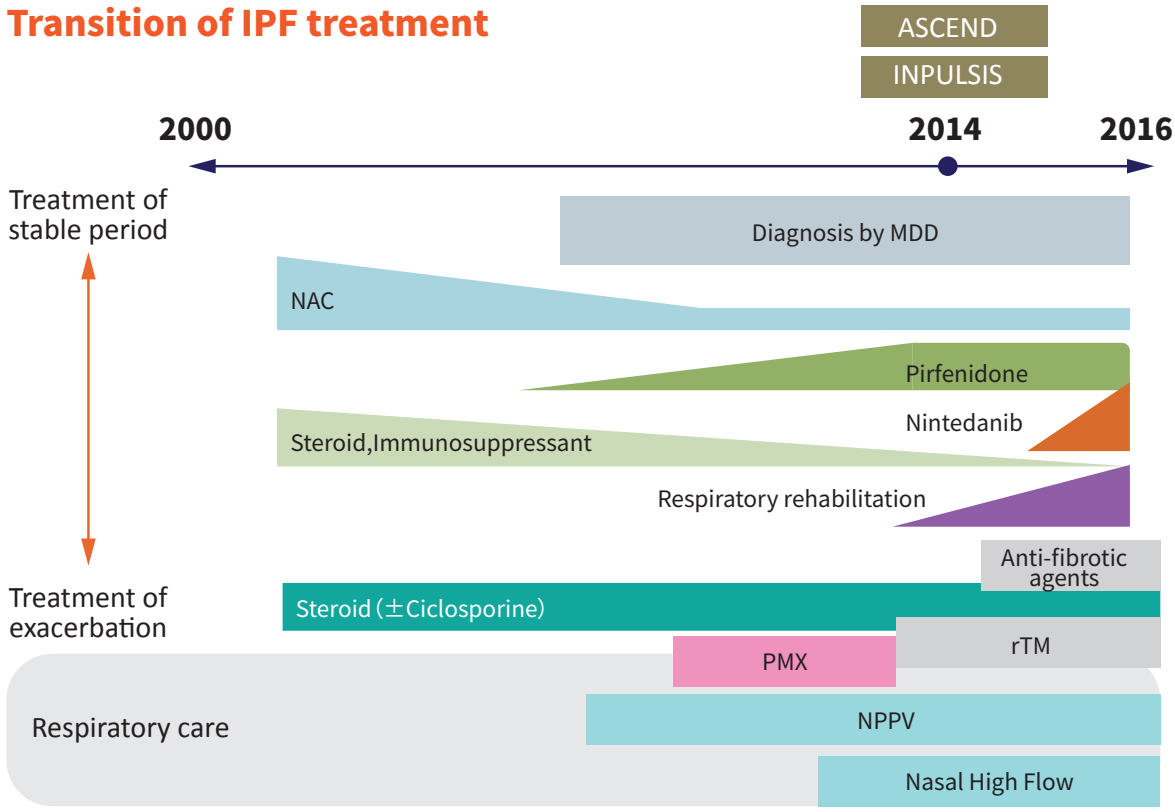

圖七 .IPF 治療演進

總結所有資訊，目前已有許多隨機分組對照試驗結果可證實 IPF 早期治療的療效與安全性，因此我們應盡快讓早期 IPF 病患接受抗纖維化劑治療，除此之外，在臨床實務上提供藥物以外的全面性輔助療法也是 IPF 治療中重要的一環，包括氧氣治療、肺部復健、併發症治療與戒菸輔導等，都值得投入更多關注，持續努力。

參考文獻

1. ATS/ERS Consensus Statement. Am J Respir Crit Care Med. 2002;165(2): 277-304.
2. Travis WD, et al. Am J Respir Crit Care Med. 2008; 177:1338-47.
3. Travis WD, et al. Am J Respir Crit Care Med. 2013; 188:733-48.
4. Ryerson CJ, et al. Eur Respir J. 2013; 42: 750-7.
5. Data from Toho Univ. Med Center Omori Hosp. and Tsuboi Hospital (Apr.2004~Jan.2019).
6. Raghu G, et al. Am J Respir Crit Care Med. 2018; 198(5): e44-e68.
7. Cottin V, et al. Eur Respir Rev. 2018;27:180076
8. Behr J, et al. BMC Pulm Med. 2017 Sep 6;17(1):122
9. Maher TM, et al. BMJ Open Resp Res 2018;5(1):e000289
10. Kolb M, et al. Respir Res. 2019 Mar 14;20(1):57.
11. Adegunsoye A, et al. Ann Am Thorac Soc. 2019;16(5):580-8.
12. Sugino K, et al. BMJ Case Rep. 2018. doi:10.1136
13. Flaherty KR, et al. BMJ Open Resp Res 2017; 4: e000212.
14. Richeldi L, et al. Eur Respir Rev. 2018;27(150). pii: 180074.
15. Cottin V, et al. Eur Respir Rev 2019; 28: 180100.
16. Homma S, et al. Respir Investig. 2018;56(4):268-91.
17. Ryerson CJ, et al. Am J Respir Crit Care Med. 2016;193:A2691.
18. Kolb M, et al. Thorax. 2017;72:340–6.
19. Torrisi SE, et al. Eur Respir Rev 2017; 26: 170053
20. Collard HR, et al. Am J Respir Crit Care Med. 2016; 194(3): 265-75.
21. Costabel U, et al. Am J Respir Crit Care Med. 2016; 193(2): 178-85.
22. Collard HR, et al. Eur Respir J. 2017; 49: 1601339.
23. Rogliani P, et al. Pulm Pharmacol Ther. 2016; 40: 95-103.

特別專題

放射科醫師談 間質性肺病暨特發性肺纖維化新知

張允中 [1]

[1] 台大醫院 , 臺北 , 臺灣

壹、風濕免疫疾病相關間質性肺病診斷概論

間質性肺病 (interstitial lung disease, ILD) 成因廣泛，診斷重點在於鑑別特發性肺纖維化 (idiopathic pulmonary fibrosis, IPF) 和其他疾病，本文接下來的重點會擺在介紹與纖維血管疾病 (collagen vascular disease, CVD) 相關的 ILD 影像診斷。在進一步談論個別疾病前，先分享一個案例，下圖一的影像來自一名 62 歲男性，CT 結果顯示在肺基部 (basal) 與胸膜下 (subpleural) 出現蜂窩性表現 (honeycombing) 和網狀表現 (reticulation)，亦合併牽拉性支氣管擴張 (traction bronchiectasis)，令人高度懷疑是尋常性間質性肺炎 (usual interstitial pneumonia, UIP)，診斷很有可能是 IPF，然而仔細一看病人某段食道出現明顯擴張情形，讓診斷是 IPF 以外疾病的可能性升高許多；合併臨床表現和病史，後來得到的診斷為皮肌炎合併 ILD，由此經驗可以看出單純以影像辨別 ILD 成因是否為特發性確實不容易。

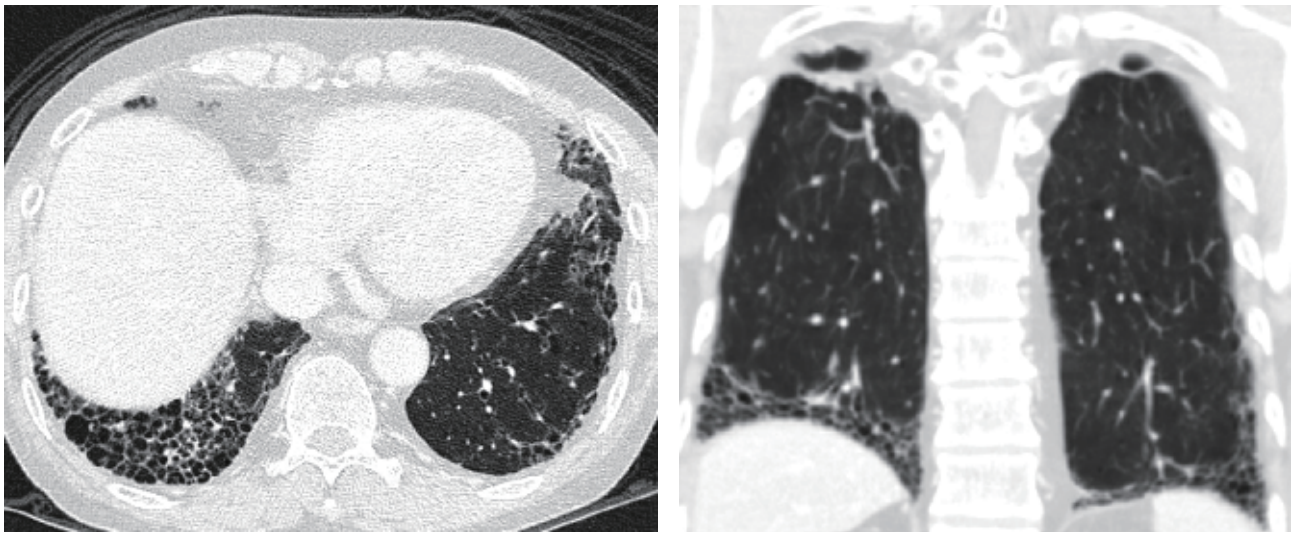

圖一 .62 歲男性胸部 CT 影像

通訊作者 : 張允中 教授
電話 : 02-2312-3456
地址 :100 臺北市中正區中山南路 7 號

臨床上 CVD 會影響的肺部結構並不僅限於肺間質，肋膜、肺泡甚至淋巴血管、大小呼吸道都可能受影響，因此影像表現十分多變，有機會出現 UIP、非特異性間質性肺炎 (non-specific interstitial pneumonia, NSIP)、瀰漫性肺泡損傷 (diffuse alveolar damage, DAD)、組織化肺炎 (organizing pneumonia, OP)，或造成細支氣管炎、肺高壓等，整體來說 CVD 影響肺實質的疾病表現近似於特發性間質性肺炎 (idiopathic interstitial pneumonia, IIP)，可做為鑑別診斷的依據；有時肺部影像變化可能在 CVD 臨床症狀顯現前就先被發現，此時就需額外進行相關標記的檢測才能做出正確的早期診斷。

較常產生 ILD 的 CVD 包括紅斑性狼瘡 (systemic lupus erythematosus, SLE)、類風溼性關節炎 (rheumatoid arthritis, RA)、系統性硬皮症 (progressive systemic sclerosis, PSS)、皮肌炎 / 多發性肌炎 (polymyositis/dermatomyositis, PM/DM)、僵直性脊椎炎、Sjögren 症候群和混合性結締組織疾病 (mixed connective tissue disease, MCTD)，值得注意的是 CVD 相關 ILD 的預後比 IPF 好，影像表現也以 NSIP 多於 UIP (表一)[1]。然而高解析度電腦斷層 (high resolution computed tomography，HRCT) 還是有解析度的限制，無法看出顯微等級 honeycombing，因此將臨床、病理、影像資訊合併用於診斷才是根本之道。

Pulmonary Disease	Systemic Lupus Erythematosus	Rheumatoid Arthritis	Progressive Systemic Sclerosis	Polymyositis or Dermatomyositis	Sjögren Syndrome	Mixed Connective Tissue Disease
Usual interstitial pneumonia	+	++	++	++	+	++
Nonspecific interstitial pneumonia	+	+	++++	++++	+	+++
Diffuse alveolar damage	++	+	+	+	...	...
Boop	+	...	+	++	+	...
Lymphocytic interstitial pneumonia	...	...	...	...	+++	+
Hemorrhage	+++	...	...	...	...	...
Airway disease	...	++	...	...	++	...

Note. Plus sign(+) indicate relative frequency of pulmonary disease involvement(+ = lowest frequency, ++++ = highest frequency). Empty cells (...) indicate no pulmonary disease involvement.

表一 . CVD 相關 ILD 常見影像表現

貳、特發性間質性肺炎分類個論

根據 2013 年的分類標準，IIP 主要包含 IPF、NSIP、呼吸性細支氣管炎相關 ILD (respiratory bronchiolitis ILD, RB/ILD)、脫屑性間質性肺炎 (desquamative interstitial pneumonia, DIP)、隱源性組織化肺炎 (cryptogenic organizing pneumonia, COP) 和急性間質性肺炎 (acute interstitial pneumonia, AIP) [2]。IPF 是近年來頗受重視的疾病，病患預後很不理想，其影像表現如同之前分享的案例，病灶集中於胸膜下，鮮少出現毛玻璃樣陰影 (ground-glass opacification/opacity，GGO) [3]。2018 年版 IPF 診斷標準將 CT 影像分為 4 類：UIP、Probable UIP、Indeterminate for UIP 和 Alternative Diagnosis；其中 Probable UIP 病灶位置典型但沒有 honeycombing [4]，病理診斷為 UIP 機率仍高，而發現早期 UIP 變化則是能及早進行治療的關鍵，也是目前我們努力的方向。

Honeycombing 影像是聚集多處肺小葉纖維化合併肺泡脹大的結果 [5]，此表現常見於各種末期肺部疾病，並不專屬於 IPF。Honeycombing 與 traction bronchiectasis 具關聯性，而與其他囊泡之間最大的差異在於 honeycombing 的囊泡壁較厚；在診斷時須注意專家間判讀 honeycombing 的共識比例僅有 1/3，尤其當合併較嚴重的 traction bronchiectasis 時更容易出現爭議 [6]。

GGO 是 IIP 常見的表現，成因有很多種，有時也會出現在疾病變化過程中。在吸菸相關 DIP 病人的影像中 GGO 通常是對稱出現，且不會同時看見 honeycombing；典型的 NSIP 影像中也常可見大範圍 GGO 合併 reticulation (crazy paving)，有時亦可能有少量 honeycombing，病灶表現多為對稱，但也可以僅影響單邊肺臟。NSIP 與 CVD 高度相關，可分為細胞型 (cellular) 和纖維化型 (fibrotic)，前者之預後明顯優於後者 [7]。

參、風濕免疫疾病相關間質性肺病個論

大多數 RA 病患的肺部影像都會出現特定異常，且這些影像發現與臨床症狀表現不一定相關，常見的主要是呼吸道變化 (如支氣管壁增厚、支氣管擴張)，其次為肺實質微結節、肋膜陰影、GGO 等，出現 honeycombing (10%) 或實質化 (consolidation) (5%) 的機率則較低。在 RA 相關肺病變中最早出現的通常都是呼吸道病變，此時病人不一定有臨床症狀，有些文獻發現讓這些病患做吐氣 HRCT 的影像會在支氣管末端出現氣體滯積 (air-trapping) 現象，形成馬賽克樣衰減 (mosaic attenuation)，且病患的無臨床症狀一等親當中也有相當高的比例會出現類似肺部變化 8。上述呼吸道變化稱為閉塞性細支氣管炎 (bronchiolitis obliterans, BO)，隨著疾病進展，呼吸道會逐漸擴張；某些病人會因周遭淋巴組織聚集而產生所謂的濾泡性細支氣管炎，影像上可見小葉中心 (centrilobular) 或支氣管旁結節 (圖二) [9-11]。

另一種常見的 RA 相關肺部疾病為 OP，影像表現與肺炎相似，在肺實質周邊有肺炎塊 (pneumonia patch) 分布，臨床上可能也有發燒等症狀，不過在 RA 病患的肺部影像上或許

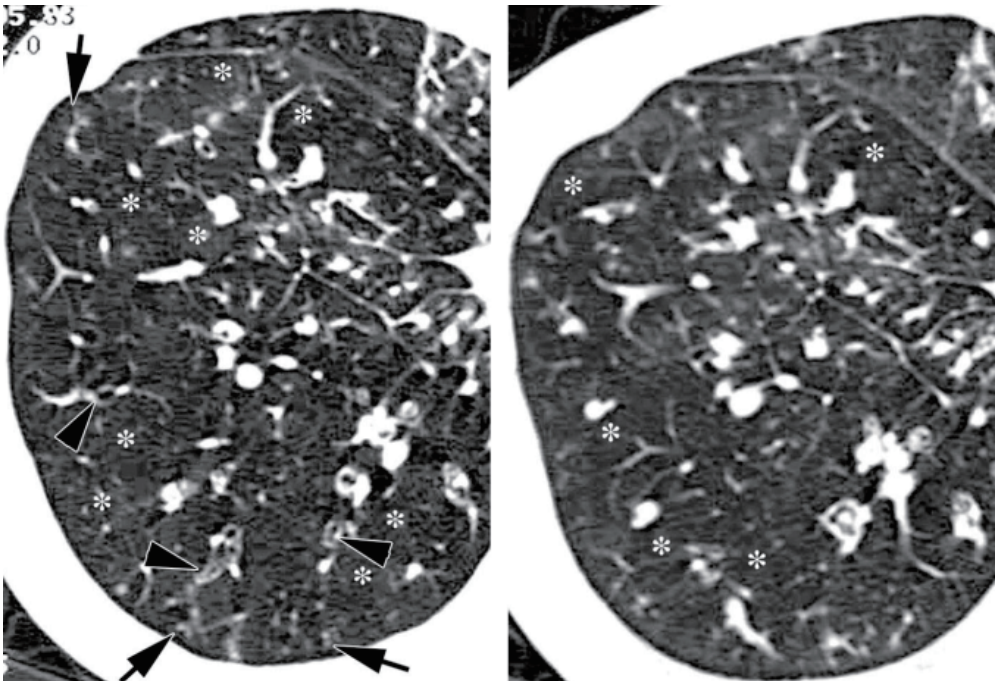

圖二 .RA 相關濾泡性細支氣管炎圖例

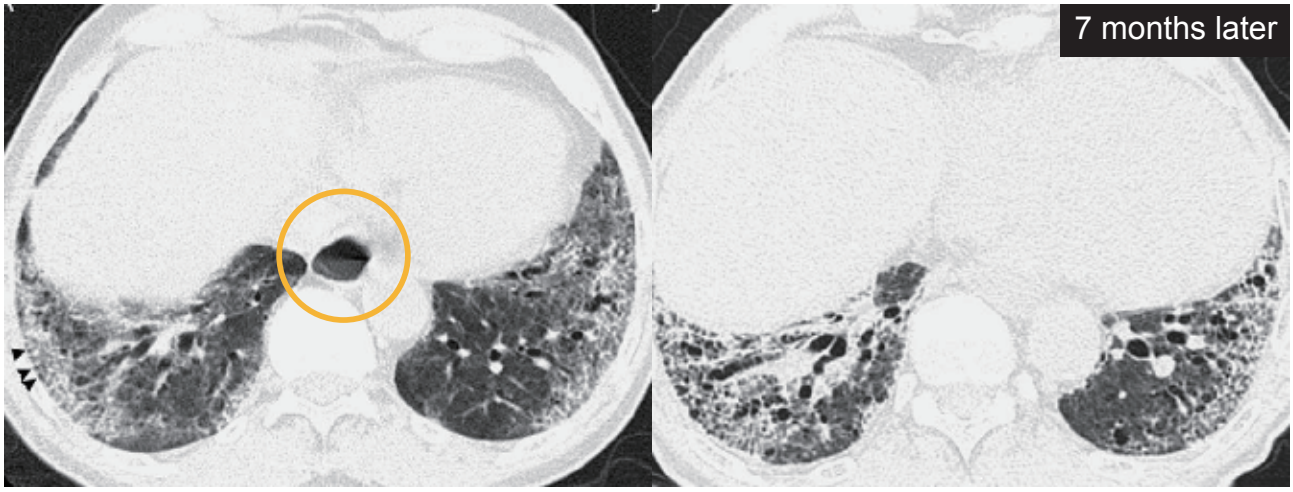

圖三 . 系統性硬皮症相關 NSIP 圖例

也能找到一些 centrilobular 微結節[11]。RA 相關肺部纖維化的發生率為男性較高，影像表現則以 UIP 較為常見，且時常合併結節、mosaic attenuation、肺動脈擴大和肋膜異常[10]。

系統性硬皮症病患合併肺實質疾病情形相當普遍，解剖發現肺部異常比例高達 8 成，影像表現以 NSIP 較多，病灶主要分布於支氣管旁和肋膜下，常有食道擴張問題，但 honeycombing 則很少見 (圖三)；由於此類病患罹患肺癌的機率較高，判讀影像時須特別注意[10]。SLE 的肺部疾病較常影響肋膜，若病患的影像同時出現肋膜積水、心包膜積水和 ILD，臨床上就應懷疑 SLE 的可能性；影像上最常見的變化為肋膜炎，急性情

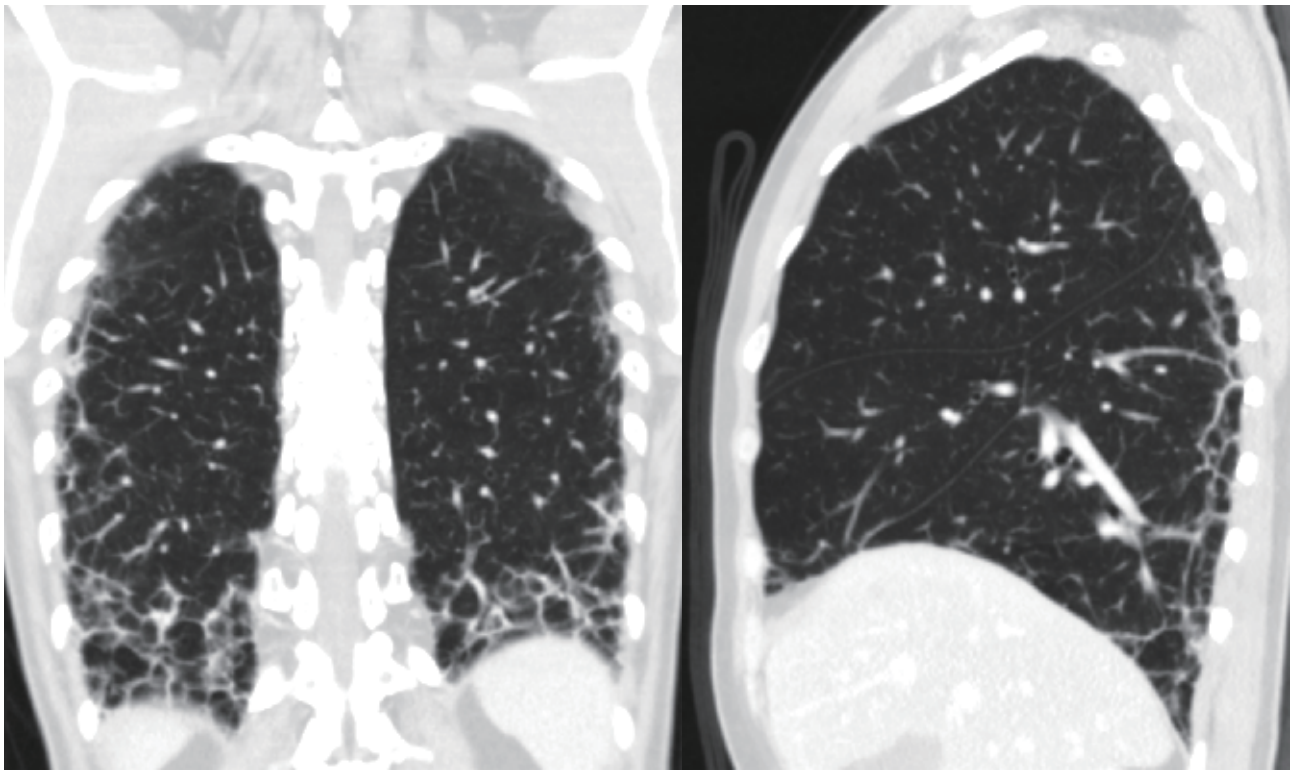

圖四 . 多發性肌炎 / 皮肌炎相關 OP 圖例

況下 CT 可能會呈現出 AIP 合併 / 不合併肺出血的結果，整體來說 SLE 病患不常有纖維化 ILD，影像變化也比其他 CVD 疾病來得不明顯 [10]。

PM / DM 的肺部疾病有可能比其他臨床症狀還早出現，常見影像表現為 NSIP 和 OP，有時在疾病進展過程中還會轉變 [10]，以本院的 PM/DM 病患的 OP 為例 (圖四)，影像上病灶分布位置以肺基部、肋膜下為主，型態則為小葉週邊纖維化；NSIP 的 crazy paving 型態則以分布於支氣管旁為主。Sjögren 症候群合併的肺部疾病為淋巴樣間質性肺炎 (lymphoid interstitial pneumonia, LIP)，若在影像上看見直徑超過 1 公分的結節時須懷疑是否併發淋巴瘤 [10]；MCTD 的影像變化則又更複雜而多變 [10]。

整體來說，CVD 相關 ILD 的影像表現變化很多，除了上述常見的呼吸道問題外，也要小心伺機性感染。考量到疾病預後是以 CVD 相關 ILD 優於 IPF、NSIP 優於 UIP，在診斷時應充分配合臨床病史與檢查結果，並進行多專科討論以增進診斷正確性。

肆、特發性肺纖維化概論

IPF 是慢性、漸進性的肺部纖維化疾病，會影響肺活量與氣體交換效率，最終導致呼吸衰竭而死亡。臨床症狀、胸部 X 光 (chest X ray, CXR) 與 CT 影像對於診斷 IPF 都具有重要性；CXR 雖然無法用於確診 IPF，但臨床醫師與放射科醫師若能在看見 CXR 的第一眼辨識出疑似 ILD 的影像，才有機會安排後續檢查，而 CT 不僅能用於診斷纖維性 ILD，更有進一步判定

疾病分期和影響範圍的功能，近年來也有臨床試驗將 CT 影像列為納入條件或治療指標，其重要性不言而喻。

根據 nintedanib 臨床試驗結果，用力肺活量 (forced vital capacity，FVC) 超過 90% 的病患接受藥物治療的效益與 FVC 已惡化者相當，因此在症狀尚不明顯時診斷出 IPF，及早給予治療，就是目前臨床努力的目標。以本院病患近期拍攝的 CXR 為例 (圖五)，可看出典型 IPF CXR 影像多半有 reticulation，主要

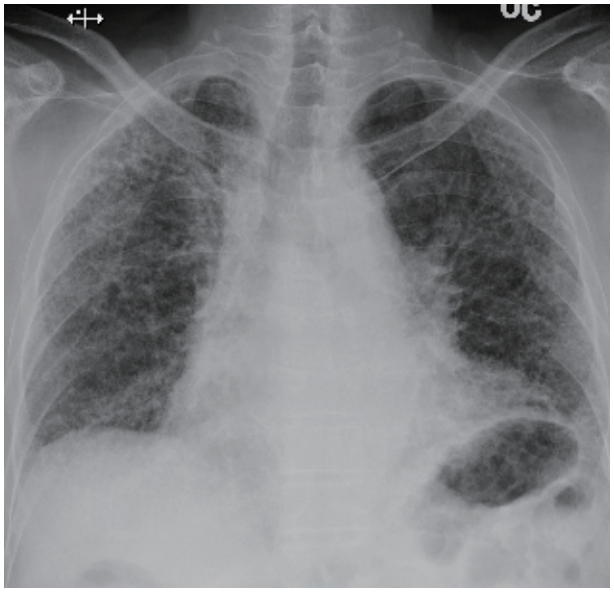

圖五 .IPF CXR 圖例

分布於肺基部與肋膜下，支氣管血管束和肺葉間裂 (fissure) 較模糊，病情嚴重者甚至可看出肺活量明顯降低。回溯此病患 2013 年和 2015 年的 CXR，其實很難看出 IPF 的跡象，隨時間經過，會發現肺基部間質浸潤逐漸增加，而 2015 年的 CT 影像或許就符合現今診斷準則中 Indeterminate for UIP 的標準 (圖六)，到了 2017 年，CT 上左下肺基部已出現 honeycombing (圖七)。病患雖隨後開始接受

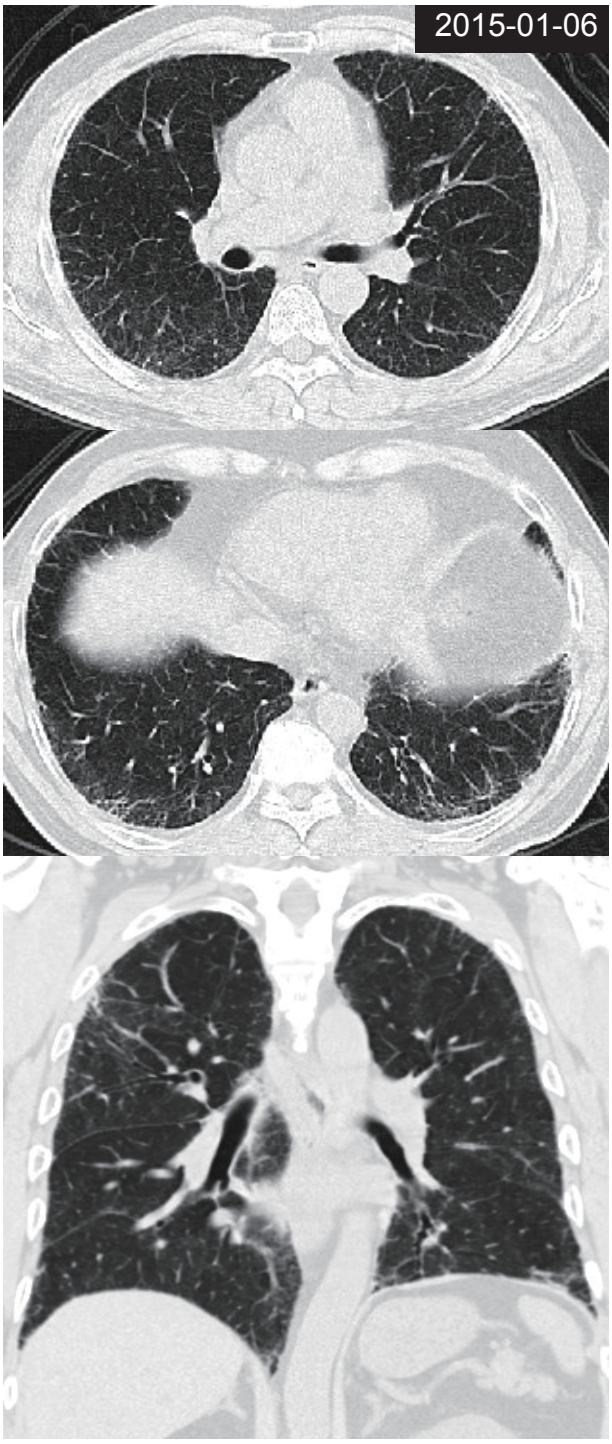

圖六 . 早期 IPF CT 圖例

治療，但病情仍逐漸惡化，2019 年時已能從 CT 上看見纖維化幾乎蔓延至整個肺。

2018 年版 IPF 診斷指引中除了變更 CT

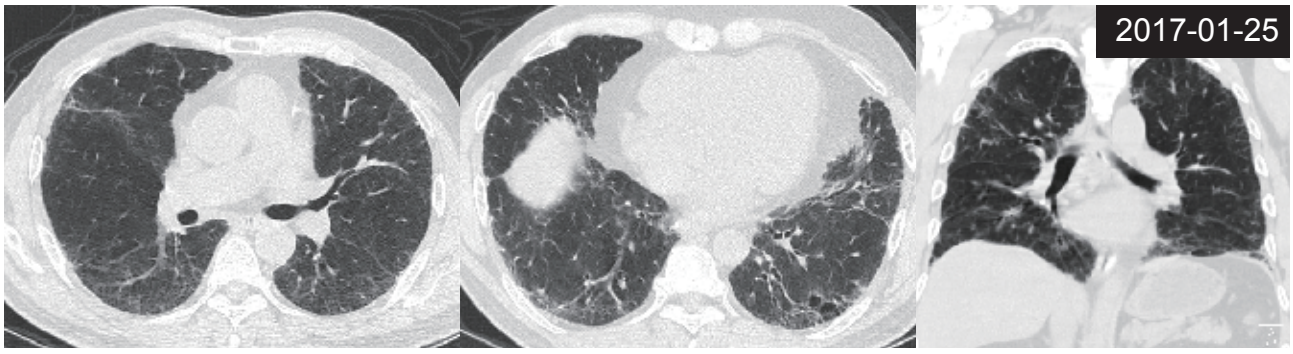

圖七 . 進展中 IPF CT 圖例

UIP	Probable UIP	Indeterminate UIP	Alternative diagnosis
Subpleural and basal predominant; distribution is often heterogeneous Honeycombing with or without peripheral traction bronchiectasis or bronchiolectasis	Subpleural and basal predominant; distribution is often heterogeneous Reticular pattern with peripheral traction bronchiectasis or bronchiolectasis May have mild GGO	Subpleural and basal predominant Subtle reticulation, may have mild GGO or distortion ("early UIP pattern") ▶ Early treatment of IPF CT features and/or distribution of lung fibrosis that do not suggest any specific etiology ("truly indeterminate for UIP")	Findings suggestive of another diagnosis, including: • CT features ◦ Cysts ◦ Marked mosaic attenuation ◦ Predominant GGO ◦ Profuse micronodules ◦ Centrilobular nodules ◦ Nodules ◦ Consolidation • Predominant distribution ◦ Peribronchovascular ◦ Perilymphatic ◦ Upper or mid-lung • Other ◦ Pleural plaques (consider asbestosis) ◦ Dilated esophagus (consider CTD) ◦ Distal clavicular erosions (consider RA) ◦ Extensive lymph node enlargement (consider other etiologies) ◦ Pleural effusions, pleural thickening (consider CTD/drugs)

表二 . 2018 年版 IPF 影像診斷分類標準

影像診斷分類標準外(表二)[4]，也對 HRCT 檢查執行方法做出詳細規定：無顯影劑、整體影像 (volumetric acquisition)、以細切面 (<1.5mm) 重組，包含躺臥姿吸氣 (volumetric) 和吐氣 (volumetric 或 sequential) 影像；也可選擇性拍攝趴姿吸氣影像，以協助鑑別不確定性較高之影像中肋膜下陰影的成因。此外吸氣 volumetric acquisition 建議使用之輻射劑量為 1-3 mSv，比起常規劑量低一些，但不建議採用超低劑量，以免產生過多雜訊而干擾診斷。

進一步細看最新版分類標準，UIP 表現定義為出現位置在肺基部和肋膜下，病灶分佈通常具異質性，必須出現 honeycombing 但不一定合併 traction bronchiectasis 或 bronchiolectasis；此版本最大的變動是將原有的 Possible UIP 變成 Probable UIP，此分類與 UIP 的差異在於沒有 honeycombing，但可以有些許 GGO。另一項特點則是在 Indeterminate for IPF 當中列入了隱約可見之 reticulation，也就是 IPF 早期變化的型態。

伍、特發性肺纖維化與其他影像表現 / 疾病鑑別診斷

在纖維化 ILD 當中應和 IPF 鑑別的重要疾病為 NSIP 和慢性過敏性肺炎 (chronic hypersensitivity pneumonitis，CHP)，尤其當影像表現為 NSIP 時預後比 IPF 好，更是鑑別診斷的重點。如同前文所述，NSIP 與 CVD 高度相關，組織學上又可細分為細胞型與纖維化型，從存活曲線統計圖來看，細胞型 NSIP 病患的存活表現與 DIP 病患相仿，明顯優於纖維化型 NSIP 與 UIP 病患[7]；NSIP 影像表現典型的機率僅 22%，有時在纖維化型 NSIP 也可看見 honeycombing[12]。需特別留意的是 CVD 相關 ILD 表現型態多半都為 NSIP，只有 RA 是以 UIP 表現為主，此外 RA 常造成小呼吸道變化，SLE 常伴隨肋膜相關問題，在判讀影像時不宜只著眼於肺部異常，可同時觀察其他相關變化，找出提供診斷方向的線索。

其他需要稍微注意的鑑別診斷包括合併肺纖維化與肺氣腫 (combined pulmonary fibrosis and emphysema, CPFE)、氣室擴大合併纖維化 (airspace enlargement with fibrosis, AEF) 和瀰漫性結節 / 囊泡。CPFE 也是近來頗受注目的疾病之一，特色為上肺葉肺氣腫、下肺葉纖維化，但肺活量不受影響，肺氣腫和纖維化間是否具因果關係或順序性仍不得而知；此疾病好發於吸菸者，患者氣體交換功能極差，臨床預後普遍比 IPF 差。AEF 亦常見於吸菸者，其囊泡為薄壁，且病灶好發位置與 IPF 不同，以組織學角度來說 AEF 的纖維化程度不及 UIP[13]。發生於吸菸者的成人肺部蘭格罕氏組織細胞增生症 (pulmonary Langerhans' cell histiocytosis, PLCH) 有時會在影像上出現形狀奇異的囊泡和結節，原則上不易與 UIP 混淆。

簡而言之，診斷纖維化 ILD 的第一步就是評估是否為 UIP 表現？若為 UIP 且合併肺基部 honeycombing 時，則判定為 IPF，若沒有看見 honeycombing，則須評估此影像是否符合 Probable UIP，抑或是 NSIP 表現。另外，如果影像上出現多肺葉 air trapping 或 centrilobular 結節，則要懷疑 CHP 的可能性。

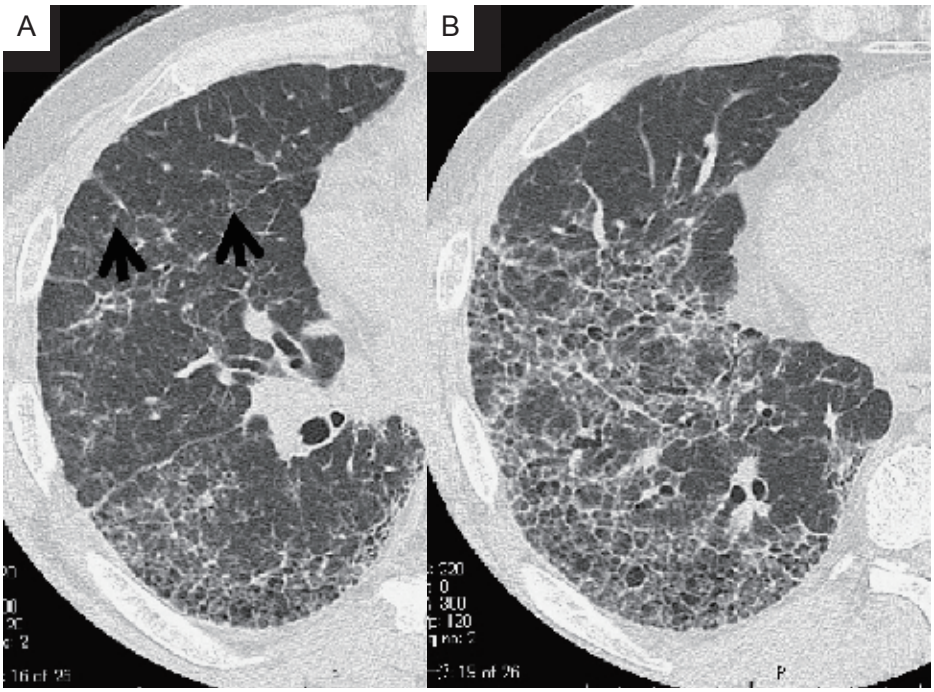

圖八 . CHP Centrilobular 結節圖例 (黑色箭頭處)

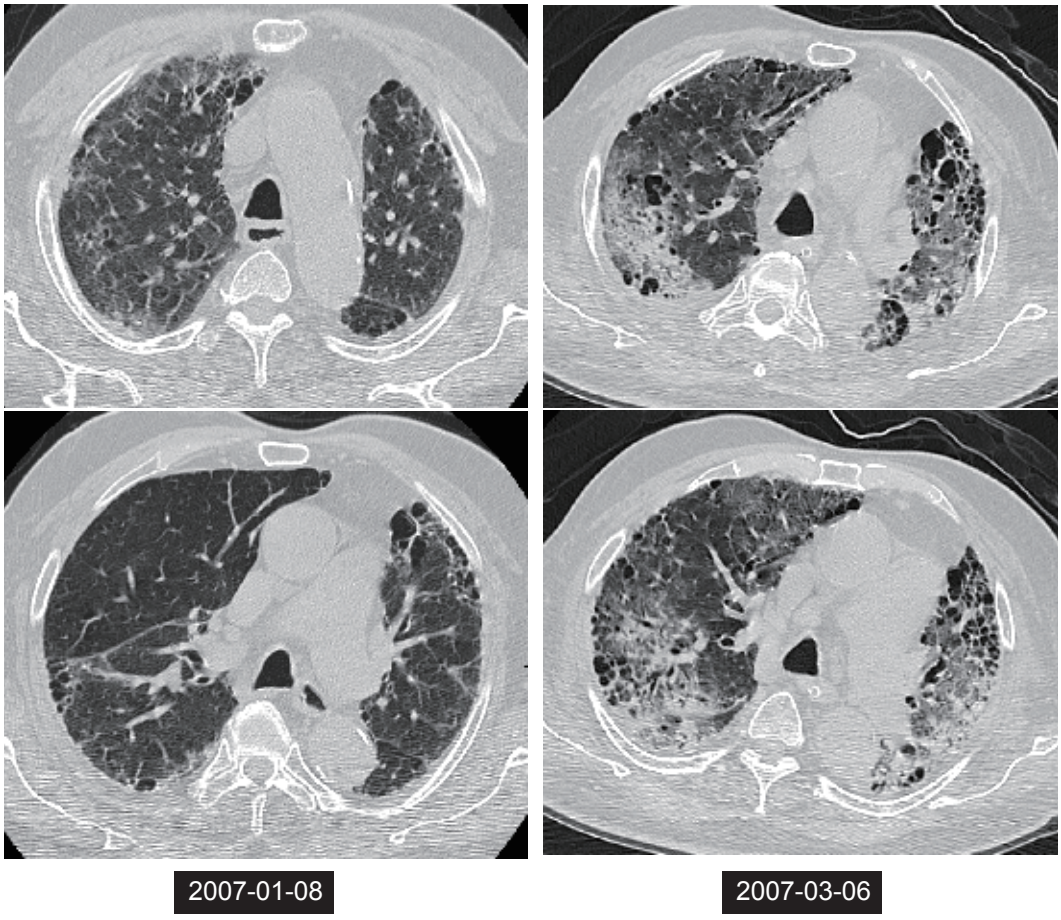

圖九 . IPF AE (右半) 與原本 IPF 影像 (左半) 變化對照圖例

CHP 影像可能纖維化嚴重，與 UIP 不易區別，判讀時可注意是否有 centrilobular 結節 (圖八)，這種結節通常是由肉芽腫 (granuloma) 所造成，但精確診斷仍需以組織切片確認 [14]。

陸、特發性肺纖維化急性發作

在診斷 IPF 急性發作 (acute exacerbation, AE) 時，應先排除肺部以外成因如血栓、肋膜積水、心衰竭等，再考慮肺部因素如感染、嗆入 (aspiration) 等；整體來說發生 IPF AE 的病人死亡率相當高 [15]。以本院病患為例 (圖九)，與原本的 IPF 影像相比，AE 時的影像出現大量的 GGO、consolidation，纖維化也大幅惡化 (圖右)。

歸納上述，臨床表現與 CT 看見典型 UIP 影像對於診斷 IPF 都很重要，然而應注意沒看見 honeycombing 並不代表沒有 IPF 的可能性，亦需評估 traction bronchiectasis 或 bronchiolectasis 的出現與否，及其分布情形。若臨床上欲診斷 IPF AE 但無基準影像可供對照，或許會有些困難，此時除了仔細觀察影像中肺實質變化外，面臨診斷困難時召集多專科討論才是最佳解決之道；未來 IPF 的影像診斷也會朝向以視覺評估分數，或其他評估方法定量纖維化程度的方向努力。

參考文獻

1. Kim EA, et al. RadioGraphics. 2002; 22:S151–S165.
2. Travis WD, et al. Am J Respir Crit Care Med. 2013; 188(6):733-48.
3. King Jr TE, Selman M. Lancet 2011; 378:1949–61.
4. Raghu G, et al. Am J Respir Crit Care Med. 2018; 198(5):e44-e68.
5. Johkoh T, et al. Euro J Radiol. 2014; 83(1):27-31.
6. Lynch DA, et al. Lancet Respir Med. 2018; 6(2):138-153.
7. Kligerman SF, et al. RadioGraphics. 2009; 29:73–87.
8. Metafratzi ZM, et al. Scand J Rheumatol. 2007;36(5):338–44.
9. Lee HK, et al. CHEST. 2005; 127(6):2019-27.
10. Lynch DA. J Thorac Imaging. 2009; 24(4): 299-309.
11. Tanaka N, et al. Radiology 2004; 232(1):81–91.
12. Hartman et al 2000.
13. Yamada T, et al. Pathol Int 2013. Apr;63(4):206-13.
14. Jeong YJ, et al. Semin Ultrasound CT MR. 2014;35(1):47-58.
15. Ryerson CJ, et al. Eur Respir J. 2015;46(2):512-20.

特別專題

硬皮症引起之間質性肺病

Yasushi Kawaguchi[1]
[1]Tokyo Women's Medical University School of Medicine, Tokyo,Japan

系統型硬皮症 (Systemic sclerosis, SSc) 的病生理學共有 4 大重點：纖維化、血管病變、發炎以及自體免疫不全。纖維化是 SSc 最主要的症狀表現，皮膚和肺部都是常見病灶部位，血管病變除了常見的雷諾氏現象 (Raynaud' s phenomenon) 外，也包括偶爾會出現死亡風險極高的併發症「肺動脈高壓 (pulmonary artery hypertension, PAH)」；發炎症狀有時與 RA 表現近似，亦合併皮膚癢和發燒等症狀。少部分病患的 SSc-ILD 情況會持續惡化，某些病患的 ILD 卻會停滯在 GGO 的階段，且根據觀察，ILD 是否持續進展與治療用藥間並無明顯關聯，詳細決定因子至今仍未可知。

另一方面，系統型硬皮症相關 PAH 的病理切片呈現肺動脈因纖維母細胞和平滑肌細胞等細胞增生合併纖維沉積而完全阻塞，此表現與特發性 (idiopathic) 肺動脈高壓的病理變化完全不同，卻與硬皮症腎危機 (scleroderma renal crisis, SRC) 的腎臟血管病理變化相同，因此我認為所謂的系統型硬皮症血管病變其實可視為由組織纖維化所導致。

在自體免疫抗體的表現上，日本系統型硬皮症病患的統計數據與高加索人種或黑人病患的情形略有差異，最特別之處在於 U1-snRNP 抗體盛行率相當高 (表一)，達 25% (帶有此抗體的高加索人種病患比率不到 5%)，且觀察發現日本病患 U1-snRNP 抗體陽性和 PAH 間具有關聯性，使此抗體的重要性更加提升，同為亞洲族群的台灣病患或許也有這種趨勢。此外，我們的統計顯示 Th/To 抗體及拓撲異構酶 (topoisomerase) I 抗體與 ILD 具有相關

Anti centromere Ab (30-35%)	limited cutaneous type, PAH, CREST
Anti Th/To Ab (5% 以下)	limited cutaneous type, ILD
Anti U1-snRNP Ab (15-25%)	Arthritis, Myositis, PAH
Anti U3-snRNP Ab (less than 5%)	diffuse cutaneous type, PAH, psuedoobstraction
Anti RNA polymerase I/III Ab（5-10%）	diffuse cutaneous type, renal crisis
Anti topoisomerase I Ab（anti Scl-70）(20-30%)	diffuse cutaneous type, ILD

表一 . 日本 SSc 病患自體免疫抗體盛行率

通訊作者 : Prof. Yasushi Kawaguchi
電話 : +81-3-3353-8111
地址 : 8-1 Kawada-cho, Shinjuku-ku, Tokyo, 162-8666, Japan

性，而值得注意的是 Th/To 抗體為抗核抗體 (antinuclear antibody, ANA) 其中一種特殊表現型，帶有此抗體的極少數病患雖然是皮膚侷限型 SSc，卻會合併非常嚴重的 ILD。

本院統計了自 2014 年至 2018 年間共 481 名病人 (表二) 的臨床表現，病患以女性占絕大多數，侷限型病患數僅約為瀰漫型的 1.5 倍則是因大學醫院通常會接收較多嚴重病患所造成，基層院所的侷限型病患數通常是瀰漫型的 2-3 倍；16% 的 U1-snRNP 抗體盛行率確實符合日本的統計數據，遠高於高加索人種病患的表現率。其中最引人注目的焦點為本院系統型硬皮症病患合併 ILD 的比率高達 60%，這是因為 ILD 是根據高解析度電腦斷層 (high resolution computed tomography，HRCT) 診斷，影像中 ILD 表現面積只要超過 5% 即判定為合併 ILD，但考量到以免疫抑制劑治療可能會使感染風險上升，我通常只會治療 ILD 有惡化現象的病患 (約佔整體的 20%)，對於剩下 40% 的病人則只會保持觀察，不過該如何定義「ILD 惡化」這點目前尚無普遍共識，我們每 6 個月會追蹤檢查病患的 FVC、KL-6 並觀察 HRCT 影像是否有惡化趨勢，若 ILD 病灶面積超過 20%，就會給予免疫抑制劑治療，但若影像中 ILD 表現的面積只佔 5% - 10%，我會傾向繼續觀察，等待 6 個月後再度追蹤的結果。

Clinical features and autoantibodies	
Male:female	62 : 419 (1:7)
Age (years)	58 (18-85)
Duration of disease (months)	104 (1-360)
Disease type (D:L)	192：289 (1: 1.5)
ILD	288(60%)
PAH	52(11%)
Renal crisis	10(2%)
Digital Ulcer (current and past)	132(27%)
Autoantibodies	
anti Topo I ab	124 (26%)
anti Centromere ab	175(36%)
anti U1-RNP ab	78(16%)
anti RNA polymerase III ab	28(6%)

表二 . 東京女子醫科大學醫院 2014-2018 年間系統型硬皮症病患臨床表現統計

本院治療 SSc-ILD 的傳統療法分為誘導治療與維持治療兩階段，誘導治療用藥為每 4 週 1 次靜脈輸注 cyclophosphamide 脈衝療法，劑量為 500-600mg/ 體表面積 (m^2)，日本病患的體表面積大多介於 1.3 m^2 - 1.4m^2，亦即 cyclophosphamide 單次用量約為 800 到 1000mg，普遍給藥總次數為 3-6 次，合併使用劑量 0.5mg/ 體重 (kg) 的口服類固醇，常見用量為 20mg 或 25mg。進行誘導治療 6 個月後，我通常會將靜脈注射 cyclophosphamide 換成 tacrolimus 或 azathioprine，並盡可能不用口服類固醇或調降劑量；雖然偶爾會用 mycophenolate mofetil (MMF) 治療，但 MMF 在日本目前僅核准用於紅斑性狼瘡，反觀台灣醫師幾乎都能用 MMF 治療 SSc-ILD，十分令人欣羨。如果未來日本核准以 MMF 治療 SSc-ILD，我也會傾向以 MMF 取代靜脈輸注 cyclophosphamide，以減少不良反應發生頻率。

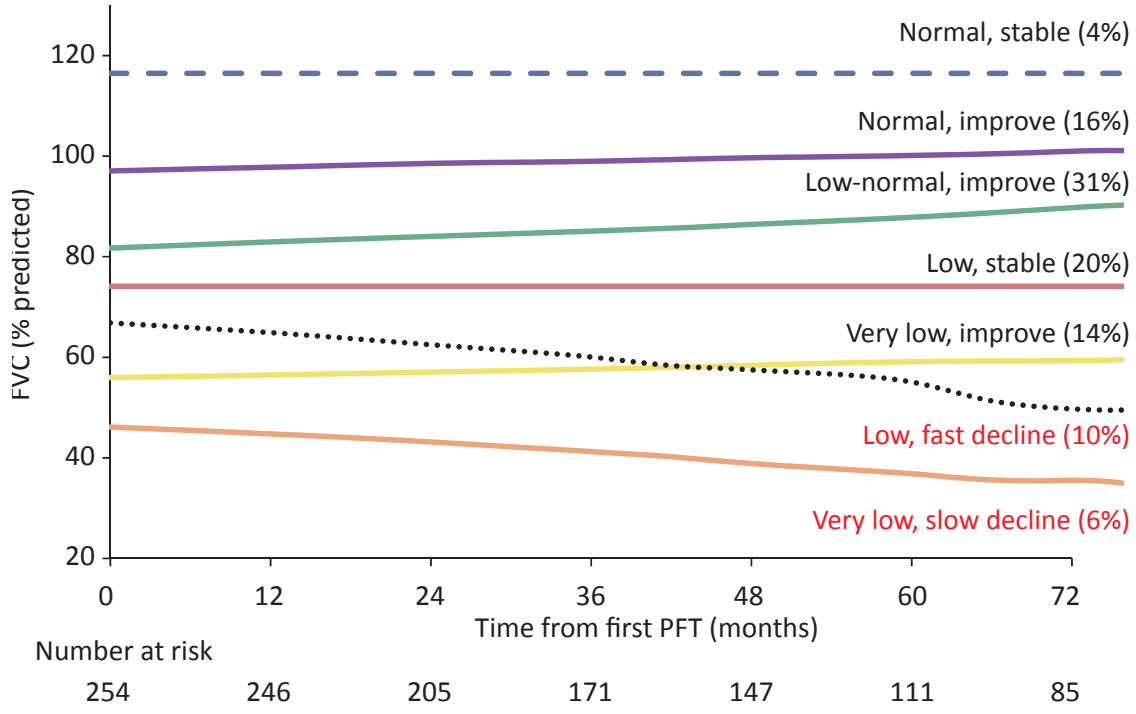

圖一 . 日 SSc-ILD 演變情況統計

關於只有 20% 到 30% 的 SSc-ILD 病患接受免疫抑制劑治療這點，美國的研究曾提出在 3 年的觀察期內，SSc-ILD 會惡化的比例不到 20%（圖一）[1]，然而仔細檢視就會發現這些惡化的病患基準 FVC 原本就很低，令人不禁懷疑超過 3 年後原本 FVC 正常的病患也有疾病惡化的可能，因此我認為臨床上有必要定期每 6 個月、或至少每年追蹤病患肺功能；此外，FVC 介於預期之 40% 至 60% 之間的病人通常都需要氧氣輔助治療，死亡率當然也會較高。不過這篇文獻透露出的重點在於確實有一部分病患的 SSc-ILD 不會惡化，但至今為止大家還不清楚如何鑑別出會惡化的族群。

近期有機會用於治療 SSc-ILD 的兩種新藥分別是 tocilizumab 和 nintedanib。Tocilizumab 是介白素 (interlekin, IL) -6 受器抑制劑，可透過抑制 IL-6 進而阻止纖維堆積；2016 年發表於 Lancet 的第二期試驗結果顯示相較於安慰劑，tocilizumab 對系統型硬皮症症狀改善的程度較高，但兩組間差距未達統計顯著意義 [2]，第三期試驗雖增加受試者人數，還是得到類似結果，預期未來已無機會再度執行相關試驗。日本的統計則發現 tocilizumab 雖可改善系統型硬皮症病患的皮膚增厚現象，但標準差範圍非常大 [3]，代表藥物並非對所有病患都有效，不過在他篇文獻中，次要指標之 SSc-ILD 病患的 FVC 變化統計則顯示 tocilizumab 治療組與安慰劑組間有顯著差異（圖二）[4]。我個人的治療經驗是約 6 成系統型硬皮症病患對 tocilizumab 治療反應良好，但剩餘 4 成病患則沒有反應，可惜無法先行鑑別出哪些病患適合接受 tocilizumab 治療。

以 nintedanib 治療 SSc-ILD 的臨床試驗 SENSCIS 也發表於 2019 年的新英格蘭醫學期刊 (New England Journal of Medicine, NEJM)，此

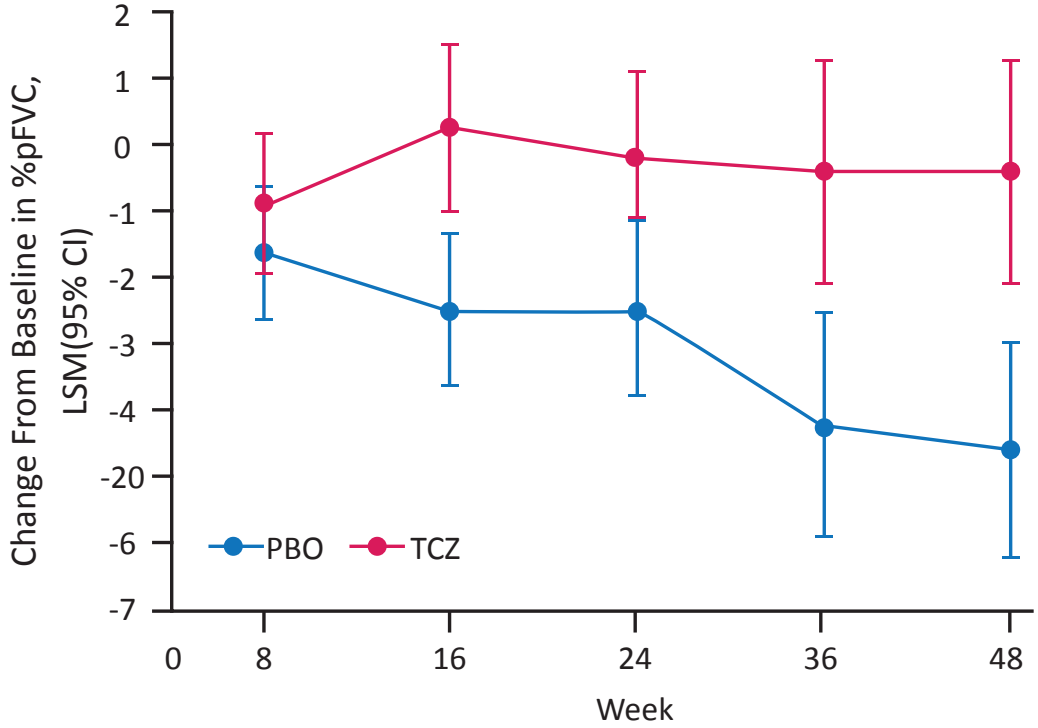

% pFVC	PBO n=106	TCZ n=104	Difference(95% CI);nominal p value
LSM Change from BL at week 48	-4.6	-0.4	4.2(2.0, 6.4); p = 0.0002
Absolute change in FVC, mL	-190	-24	16(83,250);p=0.0001

圖二 . 使用 Tocilizumab 與安慰劑病患之 FVC 變化

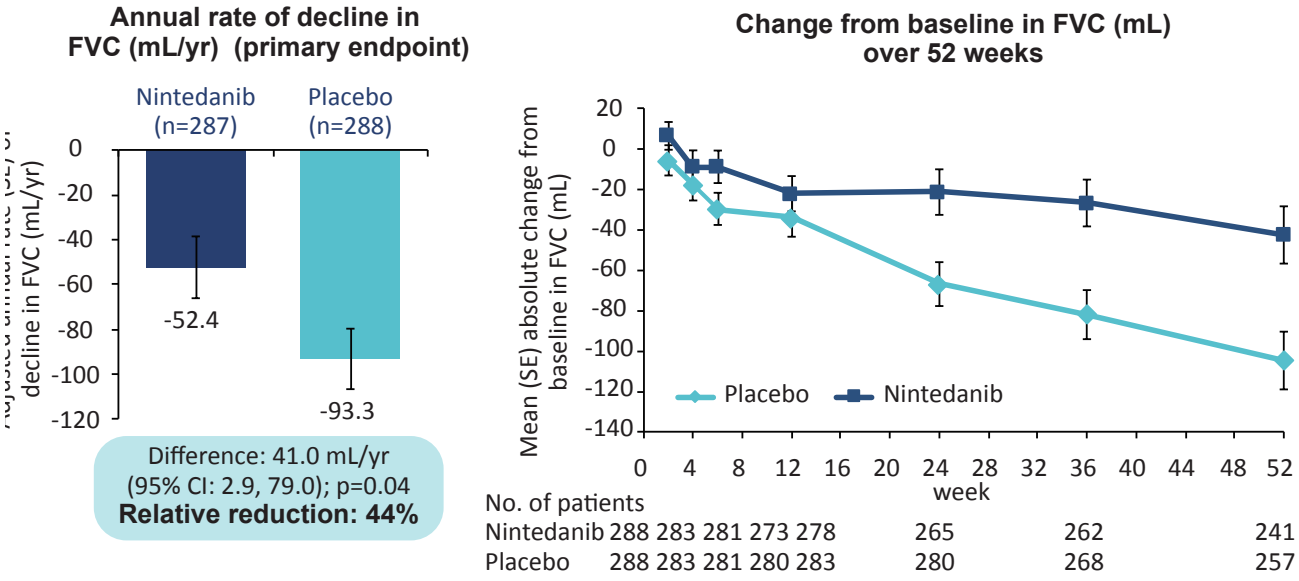

圖三 .SENSCIS 試驗第 52 週 FVC 下降幅度

試驗納入標準包括 HRCT 影像纖維化面積大於 10%、FVC ≥ 預期之 40%，以及一氧化碳瀰散量 (diffusing capacity of the lungs for carbon monoxide, DLco) 介於 30–89%，排除病情過於嚴重與合併 PAH 的患者，試驗主要指標為 52 週時 FVC 年度下降率 4。受試者人數為每組 288 人，亞洲病患約占 2 至 3 成，幾乎都來自日本，瀰漫型與侷限型的人數差不多各占一半，受試者基準點 FVC 平均約為預期之 72%[4]。試驗結果證實與安慰劑相較之下，nintedanib 可顯著減緩 FVC 年度減少比例達 44% (圖三)，但在次要指標之皮膚纖維化改善情形方面，nintedanib 與安慰劑組間則未見顯著差異[4]，我推測這是由於侷限型病患占了一半，他們的皮膚症狀改善較不明顯所導致，nintedanib 對系統型硬皮症的皮膚症狀應該還是有效。

至於安全性部分，接受 nintedanib 的受試者發生腹瀉、噁心、嘔吐的情況比安慰劑組多，但整體觀察結果與之前在特發性肺纖維化 (idiopathic pulmonary fibrosis，IPF) 病患身上所見情形相似，沒有新的安全性發現。集結上述各項資訊，我個人認為未來 SSc-ILD 的治療方式可分為兩線，第一線先以免疫抑制劑 (首選為 MMF) 合併抗纖維化劑 nintedanib 治療，而針對使用過 cyclophosphamide 後 ILD 持續惡化的病患，則可考慮單用 nintedanib，期待日後能與各位分享此療法的心得與效果。

參考文獻

1. Rheumatology 2015;54:1464.
2. Lancet 2016;387:30-40.
3. Shima Y, Kawaguchi Y, Kuwana M. Mod Rheumatol 29:134-139, 2019.
4. NEJM 380:2518-2528, 2019

OFEV® 抑肺纖
適用於治療成人特發性肺纖維化
(idiopathic pulmonary fibrosis, IPF)

您的決定，
將幫助IPF病患改變命運

用法用量

- OFEV®的建議劑量為150毫克，一天兩次，間隔12小時。
- OFEV®膠囊應於飯後服用，並應搭配液體整顆吞服。使用劑量請勿超過建議最大日劑量300毫克。

臨床經驗

OFEV®的安全性曾於超過1,000名特發性肺纖維化（IPF）患者身上進行評估，且已有超過200名病患曾於臨床試驗中接受OFEV®超過2年的使用。

References: 1. OFEV® summary of product characteristics. Boehringer Ingelheim International GmbH. January 2015. **2.** Richeldi L et al; for the INPULSIS Trial Investigators. N Engl J Med. 2014;380(22):2071-2082.
3. Cottin V et al. Effect of baseline emphysema on reduction in FVC decline with nintedanib in the INPULSIS trials. Abstract presented at the 18th International Colloquium on Lung and Airway Fibrosis; Mont Tremblant, Canada, September 20-24, 2014. Available at: http://iclaf.com/conference/index.php/2014/ICLAF/paper/view/151. Accessed December 14, 2014.

抑肺纖®
OFEV®
nintedanib

Boehringer Ingelheim

global.OFEV.com

抑肺纖軟膠囊100毫克　衛部藥輸字第026569號
抑肺纖軟膠囊150毫克　衛部藥輸字第026568號

北市衛藥廣字第108050252號

使用前詳閱說明書警語及注意事項